EL ODONTOLOGO

PUBLICACIÓN OFICIAL DE ASOCIACIÓN ODONTOLÓGICA PANAMEÑA

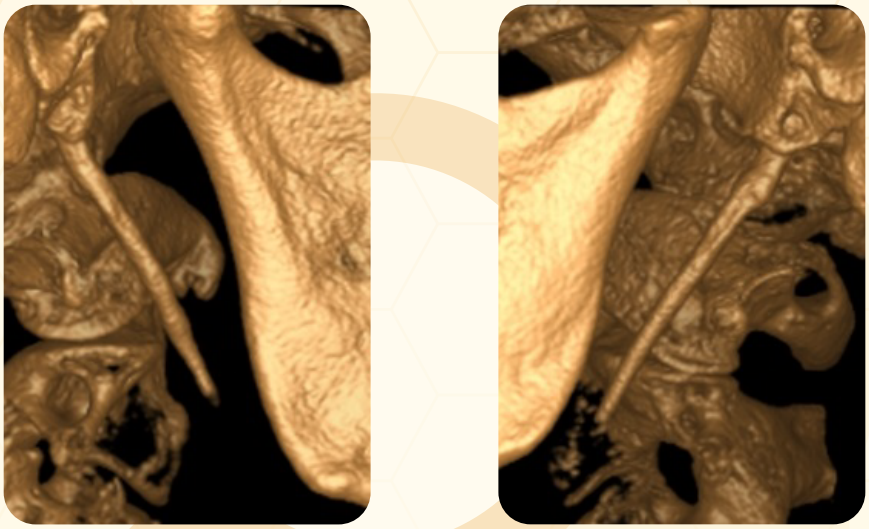

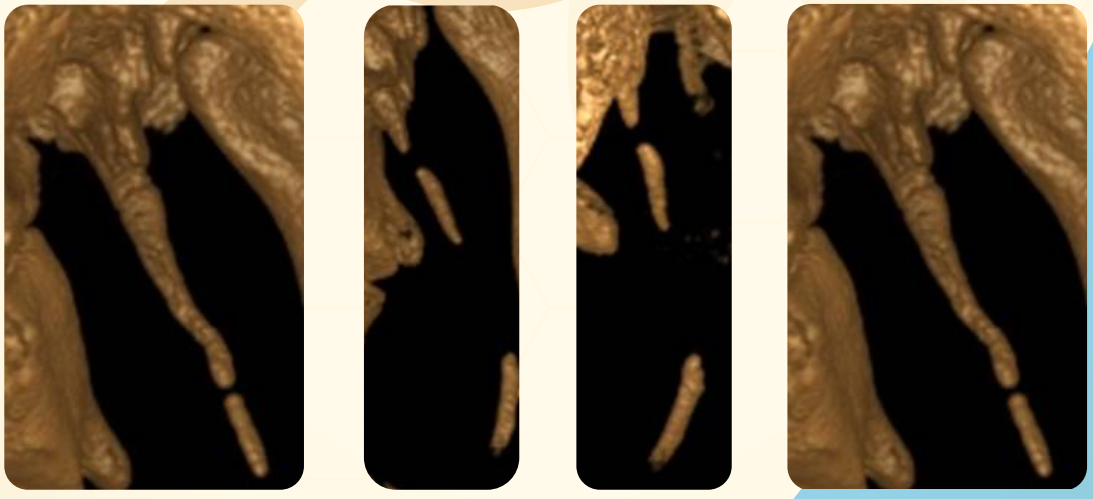

La calcificación del proceso estilohioideo es una variante que manifiesta sintomatología en un 4 al 10% de la población

ISSN 0472-5158-Volumen 30 numero 3 Febrero 2016

MIDMARK

AUTOCLAVE M11

ESTERILIZADOR AUTOMÁTICO

CARACTERÍSTICAS

Exclusiva puerta con apertura automática para facilitar su uso y tiempo de secado rápido.

Cámara grande 11” por 18” para aumentar su capacidad.

Sistema de extracción de aire vapor-calor que asegura la penetración del vapor adecuada.

Controles autoprogramados que le permiten crear diferentes ciclos para conocer el procesamiento específico que necesita cada instrumento.

Controles preprogramados para mayor comodidad.

Pantalla LCD para una fácil visión de los indicadores.

Panamá, Costa del Este tel.:399 2530, Herrera, Chitré tel.:979 0283, David, Chiriquí tel.:777 4043

www.medidental.com.pa

MEDIDENTAL

EDITORIAL

Publicar o Perecer, 3ª parte.

Como editorial de esta tercera edición del El Odontólogo bajo nuestra dirección, deseamos reconocer y agradecerle a Medidental; por su bonhomía, apoyo a nuestra educación continuada y desprendimiento al patrocinar en su totalidad a la revista. De igual forma a la Lic. Vanessa Jaen, gerente local de Medidental, por habernos, de forma rápida y desinteresada y también, de último pero no lo último, a la Lic. Zarati Linares, su diseñadora grafica, por el empeño y cariño con que diagrama nuestra revista.

Nuestro reiterado agradecimiento también a los escritores, que con sus experiencias, esfuerzo y desprendimiento, hacen que la AOP, sea un baluarte académico.

Le pedimos también a toda la membrecía, su participación como tales, como un medio para mantener y elevar el nivel de nuestra profesión y de combate de su práctica ilegal.



Te invitamos a participar del Curso con el tema:

PROGRAMA DE RESTAURACION
(CEMENTACION, PULIDO, RESINAS)

Del 1 al 6 de Mayo 2016

El costo incluye:

Boleto aéreo Panamá / Bogotá / Panamá vía Copa Airlines con Impuestos Incluidos.
Traslados Aeropuerto / Hotel / Aeropuerto.
5 Noches de alojamiento Habitaciones compartidas, en caso de solicitar habitacion individual se cobra un cargo extra.
Desayunos diarios, almuerzos diarios, la cena corre por cuenta del participante.

EL CURSO TIENE UNA DURACION DE 3 DIAS: 2, 3 Y 4 DE MAYO
el 5 de mayo tendremos una **gira a la CATEDRAL DE SAL DE ZIPAQUIRA**
con almuerzo incluido.

* Recargo en el costo por cambios de itinerario y de informacion personal o empresarial.

Se parte de esta maravillosa oportunidad
el costo incluye $ 250.00 de productos Ivoclar

MEDIDENTAL

INFORMACIÓN
Panamá, Costa del Este tel.: 3992530, Herrera, Chitré tel.: 69492150,
David, Chiriquí tel.: 7774043
www.medidental.com.pa

ivoclar vivadent

INDICE

Editorial....1

Normas para Autores, Revista el Odontologo....4

Calcificación del proceso estilohioideo presentación clínica y radiográfica....9

Camuflaje ortodóntico sin extracciones de una paciente clase III esqueletal....13

Modificación de la técnica de colgajo palatino rotado para el cierre de comunicación oroantral: adición de v-u plastia al colgajo e injerto óseo autólogo de mentón....17

Manejo de una paciente con trismus en la Facultad de Odontologia de la Universidad de Panama....21

Utilizar un dispositivo complementario para la deteccion del cancer oral....25

La prevencion de la malpraxis en la Odontología....27

COMITÉ EDITORIAL

Director:
Dr. Fernando R. Jaén

Consejo Editorial

Dr. Wendell Gonzales, Materiales Dentales,

Dr Noriel Chang, Salud Pública y Odontología Forense

Dra. Miriam Bullen, Asesora y Odontología Restauradora

Dr. Jesús Ruiz, Endodoncia

Dr. Richard Ford, Implantologia

Dr. Enzo Cano, Cirugía Oral y Maxilo Facial

Dra. Grethel Brown de Camazón, Radiología:

Dr. Francisco Sousa y Dr. Luis Muller, Ortodoncia

Dra. Mónica Fernández y Dr. Fernando Boyd, Periodoncia

Dra. Carmen Betts y Dra. Mireya Sánchez, Bioseguridad

Dra. Lupe Salazar y Dr. Armando Berguido, Legal, Ética y Profesionalismo

Dra. Brenda Achong y Dra. Lorenza de Gómez, Odontopediatria

Dr. Juan Champsaur Jr. y Dr. Jean Paul Belanger, Prótesis y Laboratorio

Dr. Fernando Gracia, Dr. Ricardo Díaz, Dr. Rosendo González, Dr. Juan Pablo Bares y Dr. Marco López, Medicina

Dr. Octavio De Ycaza, Administración de Consultorio e Innovación

Dr. Fernando R. Jaén y Dr. Alejandro Dioscouridis, ATM, Oclusión, Dolor y Sueño

Dr. Ernesto Garay, Odontología General y Estetica

Dr. Raquel Villalobos de Cortez, Educación y Academia

Diseño Gráfico y Diagramación

Licda. Zaratí Linares

NORMAS PARA AUTORES, REVISTA EL ODONTOLOGO

(Actualizadas en Junio 2015)

La revista “El Odontólogo” es la publicación oficial de la Asociación Odontológica Panameña, editada semestralmente en español y puede ser impresa/digital o solo digital. Se solicita a todos los autores seguir las normas para facilitar la revisión de los manuscritos y evitar demora en la fecha de publicación.
La correspondencia relacionada con la revista debe ser dirigida a los contactos del director designado o a los de la AOP.

1. SELECCIÓN DE ARTÍCULOS

El material recibido con la intención de ser publicado, será revisado en primera instancia por el Director de la revista “El Odontólogo” para verificar que en éste se cumplan los requisitos exigidos, en caso contrario se devolverá a su autor principal indicando las razones. Verificado por el Editor, se envía una copia del material donde se han omitido todos los datos referentes a los autores, a un miembro del Consejo Editorial para su revisión.
De ser rechazado se analizarán las razones y dependiendo del caso, el artículo puede ser sometido a una nueva revisión por parte de otro de los miembros del Consejo Editorial o definitivamente devuelto a su autor principal. Al ser aceptados los artículos, se informará a los autores principales y se procederá a su publicación.
Las opiniones expresadas en los artículos publicados en la revista son las de los autores y no necesariamente reflejan opiniones de la Asociación Odontológica Panameña ni de los miembros del Consejo Editorial de la revista “El Odontólogo”. Los autores son responsables de hacerle conocer al Consejo Editorial cualquier interés económico con los productos mencionados.

2. MATERIAL PROPUESTO PARA SER PUBLICADO

La Revista “El Odontólogo” considerará para publicación los siguientes manuscritos: Cartas al editor, reportes clínicos, artículos de investigación, descripción de procedimientos técnicos, artículos de divulgación, revisiones bibliográficas, notas clínicas y ensayos o artículos de otras profesiones o aspectos relacionados con la profesión odontológica. Todas las modalidades deben incluir: resumen y palabras claves (en español e inglés), introducción, discusión, conclusiones y referencias bibliográficas.

2.1. Cartas al editor: Se refieren a comentarios concisos sobre artículos publicados en esta revista u otros tópicos que se consideren de interés para sus lectores. Cuando la carta es referente a algún artículo publicado, se le remite al autor de ese artículo para que haga los comentarios pertinentes, si dicha carta fue seleccionada para publicación. El editor se reserva el derecho de la selección y edición de la correspondencia que será publicada. Se requiere que las cartas estén firmadas por el autor.

2.2. Presentación de casos: Describen los métodos clínicos para llevar a cabo un procedimiento.

2.3. Reportes de investigación: El sujeto de la investigación debe ser expuesto tan claramente que no haya duda acerca del objetivo de la misma; la presentación debe estar documentada por referencias bibliográficas. Debe describir materiales y métodos utilizados, de tal manera que la investigación pueda ser duplicada razonablemente y que su validez pueda ser juzgada. Los reportes de los resultados deben ser exactos, concretos y breves. Se debe incluir una discusión donde se resalten las implicaciones clínicas de la investigación, sus limitaciones y se discutan los resultados sustentándolos con otras investigaciones donde se alternen conceptos opuestos a los presentados en la investigación, y por último, escribir las conclusiones obtenidas.

2.4. Descripción de procedimientos técnicos: Se debe exponer el objetivo de la técnica, dar una descripción ordenada de los procedimientos, hacer referencias apropiadas a otras alternativas de esta técnica y sintetizar las ventajas y desventajas de la técnica utilizada.

2.5. Artículos de divulgación: Los artículos de divulgación informan acerca del estado actual del conocimiento e/o innovaciones en el conocimiento sobre un determinado tema con revisión de información bibliográfica.

2.6. Revisiones bibliográficas: Registran acertadamente la secuencia del desarrollo de un campo en particular de la odontología; que sea tan breve y completo como sea posible y presenta una documentación en el tema por medio de referencias bibliográficas. Adicionalmente debe incluir una introducción, una discusión y conclusiones que hayan sido obtenidas de dicha revisión bibliográfica.

2.7. Notas clínicas: Estos son los conocidos “Tips” clínicos. Éstos incluyen datos para diferentes técnicas clínicas que no entren en conflicto con los principios de la Odontología de las diferentes especialidades y que “faciliten” la práctica.

2.8. Ensayos y artículos de otras profesiones o aspectos relacionados con la profesión odontológica: Se incluyen tópicos como educación, medicina, mercadeo ético, comunicación, psicología, salud ocupacional, explicaciones teóricas o ciencias básicas, odontolegales, comparaciones analíticas y notas históricas y sociales. A pesar de la variación de contenido de este tipo de artículos, su presentación debe ser lógica, efectiva y a la altura intelectual de los lectores de la revista “El Odontólogo”.

3. PREPARACIÓN DE LOS ARTÍCULOS

3.1. Generalidades: Los artículos deben ser enviados al correo electrónico del Director en forma digital (Word) y el Director deberá acusar recibo inmediato. La fuente debe ser Arial tamaño 10. El interlineado debe ser simple y en vista Diseño de Web. Al referirse a drogas y/o productos dentales, deberá usarse su nombre genérico. Los nombres comerciales pueden ser mencionados entre paréntesis al momento de hacer referencia por primera vez, acompañados del nombre del fabricante.
Los correos electrónicos no son infalibles, por lo que de no recibir acuso de recibo, el autor deberá asegurarse telefónica o digitalmente o mediante la AOP, de que el Director recibió la información electrónica.

3.2. Abreviaciones y símbolos: Sólo se aceptarán las abreviaciones y símbolos estandarizados que han sido aceptados internacionalmente. Las abreviaciones que no son comunes deben estar definidas cuando se usan por primera vez. Para la identificación de los dientes, se puede utilizar el sistema de dígito 2 adoptado por la “Federación Dental Internacional”.

3.3. Protección ética y permisos: Todo texto, tabla o ilustración que haya sido publicada previamente debe estar acompañada del permiso escrito para su uso, dado por el dueño de los derechos de autor y por el autor original, al igual que debe llevar una completa información de la fuente original. Las fotografías que muestren personas identificables, deben ser acompañadas con permisos de publicación firmados por la s personas que aparecen en dichas fotografías.

3.4. Derechos de autor: Las personas designadas como autores deberán cumplir con los siguientes requisitos para tener derecho a la autoría:

Deben haber participado en:

a. La concepción y el diseño del estudio, o el análisis o interpretación de los datos.
b. Redacción del artículo o la revisión crítica de una parte importante de su contenido intelectual y
c. La aprobación final de la versión que será publicada.
La participación orientada simplemente a la consecución de financiamiento o recoger datos no implica la concesión de crédito de autor. Tampoco la supervisión del grupo de trabajo.

4. PREPARACIÓN DEL MANUSCRITO

4.1. Carta de presentación:
Todos los manuscritos sometidos para publicación deben iniciar con una nota incluida y dirigida al Director de la revista “El Odontólogo”, en donde se presenta el título del Trabajo y el nombre del autor o los autores que participaron en la elaboración del material y adjunto incluir una fotografía profesional digital a colores de los autores.

Se debe dejar constancia de que “Es un trabajo original que no se ha publicado parcial ni totalmente y no se ha sometido a publicación en ninguna otra revista de carácter científico simultáneamente”. Además, debe dejar claro “que el autor(o los autores) transfiere(n) los derechos del artículo a la Asociación Odontológica Panameña si el artículo es aceptado para publicación, siendo así no puede(n) hacer la publicación parcial ni total de su artículo sin solicitar permiso a la Asociación Odontológica Panameña”.
Asimismo, la carta de presentación debe especificar que el trabajo está libre de conflictos e intereses y se han observado los más altos principios éticos, humanos y profesionales, como de bienestar animal, cuando así se requiera, durante la elaboración del trabajo.



Será enviada por el autor principal, (Que en caso de tratarse de una tesis de grado será el director(es) de la misma) quien con su firma indicará(n) su aprobación del contenido total del artículo y se hará(n) responsable(s) por las opiniones expresadas en el mismo.

4.2. Página de título: Es la segunda sección luego de la carta de presentación. Debe incluir el título del artículo, el cual debe ser conciso pero informativo. Nombre y apellido de cada autor, acompañado de su grado académico más importante y su afiliación institucional o a empresas. Si el trabajo fue respaldado por una beca, debe aparecer el nombre de la organización que la concedió. "Enseguida debe ir el título del trabajo abreviado o titulillo". Finalmente se debe incluir la dirección, el número de teléfono, fax y/o correo electrónico del lugar de trabajo y de residencia del autor principal, para facilitar, de ser necesario, la consulta entre el lector y los autores. En el título no se deben incluir abreviaturas. El título debe ser escrito también en inglés. Tomar como ejemplo de este formato a las Revistas que aparecen en: http://aopan.org/revista-el-odontologo/

4.3. Resumen/Abstract: Es la siguiente sección. Es necesario para todos los manuscritos y debe incluir los puntos más importantes mencionados en el artículo, destacando individualmente con subtítulos los siguientes aspectos: objetivo del trabajo, material y métodos, resultados, conclusiones y relevancia clínica. Las modalidades de publicaciones a donde no apliquen "todos" estos aspectos mencionados, pueden eliminar algunos de ellos. Esta sección no debe excederse de 200 palabras, ni emplearse abreviaturas y traducido al inglés.

4.4. Palabras claves/Keywords: Deben ser consultadas en la edición más reciente del INDEX MEDICUS ®/ MED-LINE® . Un máximo de cinco (5) palabras claves por manuscrito que también deben ser escritas en inglés.

4.5. Introducción: Corresponde a la cuarta página en adelante. Evite presentaciones demasiados extensos. Se debe describir breve y claramente los antecedentes y los fundamentos científicos de la hipótesis o del objetivo del estudio. Se deben suministrar suficientes detalles para ilustrar adecuadamente al lector. Describa y cite sólo los estudios previos más relevantes.

4.6. Material y método: La intención es la de proveer suficiente información técnica que permita la repetición de los experimentos. El diseño del estudio, los procedimientos específicos y el tipo de análisis estadístico empleado deben ser descritos clara y cuidadosamente. Use subtítulos para una mejor organización de ideas.
Si algún método ha sido descrito previamente, haga mención de la referencia o referencias bibliográficas de este método en la redacción del texto, como también en la sección de referencias propiamente dicha.Si el método es totalmente nuevo, descríbalo minuciosamente y presente los datos que respalden su uso. Presente los datos obtenidos o la información numérica descriptiva utilizando tablas y haga una breve mención de ellas en el texto.
Los nombres de todos los productos utilizados deben estar seguidos por el nombre, el modelo del producto, el nombre de la compañía y el país de origen, información que irá entre paréntesis. Use los nombres genéricos de las drogas; los nombres comerciales deben ser mencionados entre paréntesis en el momento de hacer la referencia.
Para protocolos que involucren la participación de seres humanos, indique detalladamente como se protegieron sus derechos humanos y si se les entregó un informe de consentimiento o autorización de procedimientos.
Cuando se utilicen animales de laboratorio indique la calidad del trato brindado a los especímenes.

4.7. Resultados: Para el desarrollo de esta sección se pueden utilizar explicaciones textuales, tablas, gráficas, fotografías y figuras. Evite comentarios subjetivos, interpretaciones o llamamamientos literarios que corresponden a la discusión.
Utilice tablas para mostrar diferencias o similitudes que de otra manera no podrían ser explicadas en el manuscrito. Numere las tablas, gráficas, fotografías y figuras en el orden en que ellas aparecen y fueron citadas en el texto. Al tabular los datos se deben reportar los valores de probabilidad y el nombre de las pruebas estadísticas para todos los valores de desviación estándar que han reportado ser significativamente diferentes.

4.8. Discusión: Los resultados se explican e interpretan con base en una crítica científica de los trabajos publicados previamente que corresponden al área de estudio en cuestión. Resalte los avances logrados con la nueva información. Es la única sección que permite comentarios subjetivos.

4.9. Conclusiones: Nombre las conclusiones obtenidas y relaciónelas con los datos arrojados por el estudio.

4.10. Agradecimientos: Reconozca la labor de las personas, instituciones académicas, fundaciones, entidades financieras, comerciales o industriales que ayudaron en el proyecto.

4.11. Referencias bibliográficas: Van al final del artículo, a doble espacio, únicamente deben aparecer en esta lista las referencias que se han citado en el texto. Las referencias deben ser identificadas en el trabajo utilizando números arábigos en la parte superior de la línea (superíndices en negrita) que haga referencia al tema del artículo consultado, como también, inmediatamente después de mencionar en el texto el nombre de autores y año de publicación. La lista de referencias bibliográficas debe aparecer además al final del artículo conservando una secuencia numérica, según el orden en que ellas aparecen en el manuscrito. Los manuscritos en preparación, comunicaciones personales y otra información aún no publicada no deben ser citados en la lista de referencias, pero deben ser mencionados en el texto dentro de un paréntesis.

Nombre todos los autores cuando su número es de cuatro [4] o menos. Si son más de cuatro, nombre los cuatro primeros y agréguele "y col.".
En algunos casos se aceptarán el uso únicamente de Bibliografías (sin citas numéricas en la redacción del texto) a criterio del Editor y del Consejo Editorial, siempre lo más apegados posibles a las normas básicas de publicación para revistas biomédicas.

4.11.1. Para revistas científicas: Deben incluir apellidos y sólo las iniciales del nombre, título del artículo, abreviación del Journal o revista según el Index Medicus o Index to Dental Literature, año de publicación, volumen, fascículo, página inicial y final.
Ejemplo:
Hernández MJ., Mejía AM. Odontología Integral. Rev. Odontol. 1991; 17(1): 15-25

4.11.2. Para libros: incluye apellidos y sólo iniciales de todos los autores, títulos del libro, edición, ciudad, casa editora, año, páginas inicial y final.
Ejemplo: Goldstein RE., Change your smile, 2a ed. Chicago: Quintessence Publishing Co. Inc., 1988. p. 88-99.

4.12. Sección de Educación Continuada: Los artículos aceptados para publicación en "El Odontólogo" pueden ser incluídos en el Programa de Educación Continuada de esta revista, por lo que agradecemos a los autores su colaboración preparando cuatro preguntas de selección múltiple directamente relacionadas con el tema central de su artículo. Las preguntas deben ser presentadas al someter el artículo para publicación. Las preguntas deben ser construidas con cuatro alternativas, donde sólo una respuesta es la correcta.
Ejemplo:
1. El tiempo de polimerización de una capa de resina de 2 mm de color amarillo oscuro debe ser:
a. entre 40 a 50 segundos
b. entre 40 a 30 segundos
c. entre 30 a 20 segundos
d. entre 20 a 15 segundos

El autor debe señalar muy claramente, cuál es la respuesta correcta al enviar su batería de preguntas y no necesariamente todas las preguntas sometidas por el autor tendrán que ser usadas. Las preguntas podrán ser editadas según considere el Consejo Editorial de la revista

4.13. Tablas: Cada tabla debe anexarse en páginas separadas y deben estar numeradas de acuerdo con su orden de aparición en el texto. Como título de cada una, debe figurar un encabezamiento conciso escribiendo el contenido. Deben explicarse por sí solas, siendo un suplemento del texto, más no una copia del mismo. Si la tabla ha sido previamente publicada o alguno de sus datos fue tomado de algún otro manuscrito, se debe colocar una nota aclaratoria en el pie de página donde se le dé crédito a la fuente original.

4.14. Ilustraciones: Gráficos, dibujos y fotografías deben nominarse como figuras (abreviación: Fig.) y deben numerarse en forma secuencial con números arábigos.
Cada ilustración debe llevar al respaldo el número correspondiente a su identificación, nombre del autor principal del estudio y una fecha que indique su correcta orientación por más obvia que ésta sea. En el texto, su ubicacón debe indicarse con la abreviatura Fig. y el número entre paréntesis, Ejemplo: (Fig. 1).

Los gráficos y dibujos deben estar en tinta china sobre papel blanco, el título correspondiente debe estar en la parte inferior. Las fotografías deben ser en jpg, claras, con excelente contraste, color y de tamaño no mayor de 800 x 800 pixeles. Si son fotografías tomadas con microscopio deben indicar la tinción histólogicas utilizada (cuando corresponda) y el aumento original de la fotografía. Tanto los gráficos como los dibujos y fotografías deben llevar sus leyendas en una página separada.
Si alguna ilustración ha sido tomada de un material publicado, la leyenda debe dar crédito a la fuente.

Por favor recuerde ir a: http://aopan.org/revista-el-odontologo/ para seguir el formato de las publicaciones anteriores o comunicarse con la Dirección para, con gusto, ayudarle.

ALGINATOS CAVEX

LA PRIMERA IMPRESION CUENTA!!!

Resistencia, control y equilibrio superiores

Cavex CA37

El estándar de oro absoluto

Un alginato firme, disponible en Fast y Normal Set. Cada día se hacen miles de impresiones en todo el mundo con este alginato universal, que también es adecuado para prótesis y técnica de alginato rígido.

Cavex Impressional

Asombrosamente elástico

Gracias a una inigualable combinación de una excepcional alta elasticidad resistencia a la presión y reproducción de detalles (25 µm), Cavex Impressional es ideal para trabajar alrededor de estructuras metálicas y/o socavaduras fuertes. Este alginato está disponible en Fast Set y Normal Set.

Cavex Color Change

Dimensionalmente estable por 9 días

Este alginato de fraguado rápido, tiene un sistema de cambio de color funcional, es muy elástico, resistente a la rotura y cuenta con una impresionante reproducción de detalles de nada menos que 25 µm.

Cavex Cream

Para detalles excepcionales

El último miembro de la familia de alginatos Cavex es el Cavex Cream Alginate. Este moderno alginato es fácil de mezclar creando una excepcional sustancia lisa y cremosa. Debido a su inigualable precisión, de nada menos que 5 micras, en combinación con las características propias del alginato Cavex, tales como la alta resistencia al desgarro, el rápido fraguado y una caducidad de 5 años, Cavex Cream Alginate se aproxima mucho a la calidad de la silicona. Este moderno alginato es, por supuesto, escaneable.

Cavex Orthotrace, Alginato para Ortodoncia

Desarrollado para cumplir las necesidades del especialista ortodóntico

Desarrollado para cumplir las necesidades del especialista ortodóntico. Gracias a un fraguado extra rápido y una consistencia firme, este alginato no se escurre hacia el fondo de la boca, por lo que no produce arcadas. La agradable combinación del color magenta y el olor a frutos rojos invita al paciente morder en la impresión.

Panamá, Parque Industrial Costa del Este calle 1, tel.: 399-2530,
Herrera, Chitré tel.: 6949-2150, David, Chiriquí tel.: 777-4043
www.medidental.com.pa

de venta en

MEDIDENTAL

CALCIFICACIÓN DEL PROCESO ESTILOHIOIDEO PRESENTACIÓN CLÍNICA Y RADIOGRÁFICA

Revisión de la literatura

G Brown1, LC Rodríguez.2
Odontólogo. Especialista en Radiología Oral y Maxilofacial. Práctica institucional y privada.1
Odontólogo. Especialista en Radiología Oral y Maxilofacial. Práctica institucional y privada.2

Dra. Grethel Brown,
Odontóloga egresada de la Universidad de Panamá y de especialista en Radiología Oral y Maxilofacial de la Universidad de Chile. Práctica limitada a su especialidad en la Caja de Seguro Social y privada en IDENFA.
Contactos: (507) 215-0091,
idenfa@yahoo.com,
www.idenfa.com

Dra. Luisarabel C. Rodríguez,
Odontóloga egresada de la Universidad de Panamá y de especialista en Radiología Oral y Maxilofacial de la Universidad Cayetano Heredia, Perú. Práctica limitada a su especialidad en la Caja de Seguro Social y privada en IDENFA.
Contactos:(507) 215-0091,
luisarabelrodri09@gmail.com

Resumen:
La calcificación del proceso estilohioideo es una variante que manifiesta sintomatología en un 4 al 10% de la población que la presenta es importante tenerla en cuenta porque algunas neuralgias y síndromes pueden presentar síntoma en común. Por otra parte en una radiografía panorámica el fácilmente identificable la calcificación del proceso estilohioideo. Así que el odontólogo juega un papel importante en el análisis clínico y radiográfico para el diagnóstico oportuno de la misma.

Palabras clave: Síndrome de Eagle, estiloides, dolor.

Abstract:
Stylohyoid calcification process is a variant that manifests symptoms on a 4 to 10% of the population presents is important to keep in mind because some neuralgia and syndromes may have symptoms in common. Moreover in the panoramic radiography easily identifiable stylohyoid calcification process. So the dentist plays an important role in the clinical and radiographic analysis for timely diagnosis of it.

Keywords: Eagle Syndrome, styloid, pain.

Introducción

El síndrome de Eagle, también conocido como síndrome estiloide, síndrome de arteria carótida o síndrome del proceso estiloide alargado y osificado, fue descrito por el otorrinolaringólogo alemán W.W. Eagle en 1937. Se trata de un síndrome clínico que cursa con una elongación anormal de la apófisis estiloides y/o calcificación u osificación del ligamento estilohioideo.1

La sintomatología de la elongación del proceso estilohioideo se remonta a épocas muy tempranas con Dwight en 1907 donde él combinó observaciones anatómicas con hallazgos clínicos. Realizó un revisión embriológica del proceso estilohioideo, llega a la conclusión de que la misma es una variante de las estructuras anatómicas en los adultos.2

Eagle fue el primero en presentar dos casos sintomáticos de elongación en 1937. En este reporte él describe “molestia persistente o sensación dolorosa en la garganta similar a una faringitis crónica” y dolor irradiado a la región de la oreja o mastoide. Otro síntoma incluye dificultad para tragar, sensación de cuerpo extraño en la garganta o ambas.3

Eagle describe dos formas de presentación, por un lado la clásica o la conocida como Síndrome de Eagle que se caracteriza por pacientes con dolor faríngeo persistente irradiado al oído y sensación de cuerpo extraño en la faringe, aumento de la salivación y dificultad en la deglución entre otros. Y pacientes con síndrome estilocarotídeo, en los que la apófisis estiloides elongada mantiene contacto con la arteria carótida tanto externa como interna puede estar afectada por la punta o alguna parte de elongación del proceso estilohioideo causando dolor en la región carotídea, ocular, frontal, otalgias y vértigo posicional entre otros.1,2 En el caso que se vea afectada la carótida externa, se producirá dolor en la región infraorbitaria o temporal, y en el área del oído u occipital. El paciente puede tener quejas de tinitus y dolor al voltear la cabeza. Cuando la carótida interna es afectada, puede haber queja de dolor en las áreas de distribución artería oftálmica y la región parietal.4,5

Graft menciona que la osificación parcial o completa del ligamento estilohioideo era uno de los posibles causantes de la neuralgia glosofaríngea. Él sostenía este punto en el hecho que durante el proceso de tragar el nervio glosofaríngeo podría ser empujado contra la estructura ósea y estimularlo mecánicamente produciendo dolor.2

Los síntomas clínicos relacionados con las porción distal de la cadena estilohioidea ha sido descrita por Shenoi, quién aplicaba el término de síndrome estilohioideo cuando persistente dolor agudo sobre el asta menor del hueso hioides, donde el ligamento se inserta. La causa podría ser cambios degenerativos sobre las fibras del ligamento.2

Freese y Scheman proponen que la osificación del ligamento estilohioideo y la fractura del proceso estiloides es la posible fuente de dolor referido de la zona de la articulación temporomandibular.2

Palesy et al en su artículo del 2002 realizan un revisión tipo de sintomatología con respecto a la elongación del proceso estilohioideo y todos los autores que coincidían con esta sintomatología6. A continuación la lista de publicaciones sobre el proceso estiloides relacionado con dolor:

Disciplina	Diagnóstico diferencial	Referencia	Posible mecanismo patológico	Tratamiento
ENT	Disfagia	Butler & Tarsitano (1969) Chandler (1978) Eagle (1948, 1949, 1958) Fielding & Collins (1976) Elongation Resection Frommer (1974) Kahrl & Hartmein (1990) Leighton et al. (1991) Lindeman (1985) McCorkell (1985) Steinmann (1968, 1970) Ozawa et al. (1995) Elongation Resection Russell (1977)	Elongación Elongación Elongación Elongación Fractura Tendinosis Elongación Elongación	Resección Resección Excisión Resección Excisión Injección Resección Resección
	Disfonia	Schmidt (1951) Steinmann (1968, 1970)	Elongación Tendinosis	Resección Injección
	Dolor faríngeo	Boedts (1978)		
	Glossitis	Butler & Tarsitano (1969), Eagle (1948, 1949, 1958)	Elongación	Resección
	Otalgia	Murtly et al. (1990) Sivers & Johnson (1985) Chien, Kuo & Juan (1991) Steinmann (1968, 1970) Woolery (1990) Krespi, Shugar & Som (1981)	Elongación Elongación Elongación Elongación Tendinosis Elongación	Resección Resección Resección Resección Injección Resección
	Tonsilitis	Harma (1967) Gasiorek (1989)	Elongación	Resección
	Dolor de oído	Eagle (1948, 1949, 1958) Fielding & Collins (1976) Lindeman (1985) Russell (1977) Shankland (1987) Steinmann (1968, 1970)	Elongación Elongación Elongación Injuría Tendinosis	Injección Injección
Neurología	Neuralgía	Christiansen et al. (1975) Dvorski (1986) Eagle (1948, 1949, 1958) Loeser & Cardwell (1942) Nishihara et al. (1986) Sataloff & Price (1984) Montalbetti et al. (1995) Ozawa et al. (1995)	Elongación Distensión del ligamento Elongación Elongación	Resección Resección Resección
	Carotidinia	Eagle (1948, 1949, 1958) Loch, Fehrmann & Dockhorn (1990) Shenoi (1972) Montalbetti et al. (1995)	Elongación Pinzamiento vascular Elongación	Resección Resección
	Disfunción cervical	Haas, Beye & Hirschfelder (1991) Krespi et al. (1981) McCorkell (1985) Fracture Excision Sivers & Johnson (1985) Steinmann (1968, 1970)	Elongación Elongación Fractura Elongación tendinosis	Resección Resección Excisión Resección Injección
	Vertigo	Correll et al. (1979) Dolan et al. (1984)	Mineralización del ligamento Elongación	Resección

Odontólogo	Dolor facial atípico	Chien et al. (1991) Balasubramanian (1964) Inovay & Katona (1992) Krespi et al. (1981) Riediger & Ehrenfeld (1989) Schroeder (1991) Winkler et al. (1981) Zohar et al. (1986) Nishihara et al. (1986)	Elongación Ossificación Elongación Fractura Elongación Elongación Elongación	Resección Resección Resección Resección
	Dolor de cabeza	Chien et al. (1991) Dolan et al. (1984) Eagle (1948, 1949, 1958) Itoh et al. (1986) Kelly (1975) Lengele & Dhem (1980) Shankland (1987)	Elongación Elongación Elongación Elongación Elongación Elongación Injuría	Resección Resección Resección Resección Resección Injección
	Dolor dental	Sataloff & Price (1984) Eagle (1948, 1949, 1958)	Injuría del ligamento Elongación	Resección
	Dolor de ATM	Eagle (1948, 1949, 1958) Dolan et al. (1984) Ernest (1986) Christiansen, Mayerhoff & Quick (1975) Gossman & Tarsitano (1977) Keglevich & Gere (1990) Schroeder (1991) Shankland (1987) Wong et al. (1995) Ozawa et al. (1995)	Elongación Elongación Injuría del tendón Fractura injuría Injuría del tendón Elongación	Resección Resección Injección Excisión Injección Injección Resección

Suele ser más frecuente en el sexo femenino. Se estima que el 85% de los casos acontecen en mujeres. Del 4% al 28% de la población presenta una elongación de la apófisis estiloides pero solo del 4 al 10% de estos casos se acompañan de sintomatología asociada. Tan solo el 4% de la población posee un ligamento estilohioideo calcificado.1

La longitud normal de la apófisis estiloides está estimada en 2,5 centímetros, considerándose elongada cuando mide más de 3. Esta alteración anatómica suele ser bilateral, pero los síntomas aparecen frecuentemente en un solo lado.1 Según Langlais, en su estudio determinó como normal una longitud de 25 mm, con un rango de 28 mm debido a la magnificación de la imagen.3

Características radiológicas del proceso estilohioideo

Entre las características radiológicas del proceso estilohioideo en radiografías panorámicas existen diferentes clasificaciones que han variado o complementado a lo largo de los años, entre las clasificaciones uno de los primeros en clasificarlas fueron Gossman y Tarsitano7 que encontraron una incidencia radiográficas de la mineralización del proceso 1.4% , entonces ellos proponen una clasificación en la cual según las variaciones podrían ser ligeramente elongado (16 casos), crooked torcido (4 casos), segmentado (16 casos) y muy elongado (22 casos). En este reporte no mencionan el tipo pseudoarticular.

Robert Langlais3 lo clasifica en tres tipos según su apariencia radiográfica y cuatro según el tipo de calcificación o mineralización (fig. 1 – 2). Ellos mencionaban en su artículo que el término mineralización del complejo estilohioideo puede ser muy atinado, pero es imposible determina la naturaleza exacta del material radiopaca que se observa en una radiografía, por tal motivo se prefiere utilizar el término de calcificación.

Clasificación de tipo según apariencia radiográfica por Robert Langlais:

* Tipo I o elongado: la apariencia radiográfica de este tipo de mineralización del complejo es caracterizado por imagen integra ininterrumpida.
* Tipo II o pseudoarticulado: el proceso estiloides aparentemente unido a la mineralización del ligamento

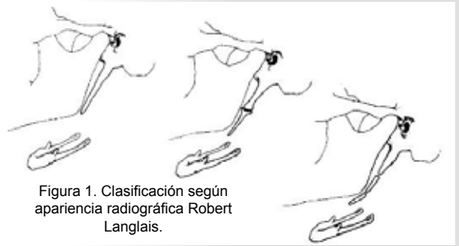

Figura 1. Clasificación según apariencia radiográfica Robert Langlais.

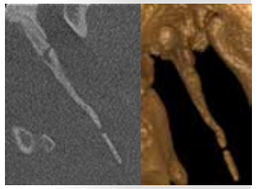

Figura 4. Calcificación del proceso estilohioideo tipo II según Robert Langlais, pseudoarticulada y tipo D según Monsour & Young.

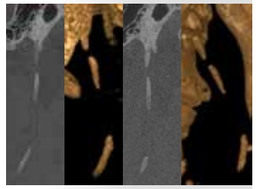

Figura 5. Clasificación según apariencia radiográfica tipo III o segmentada.

estilomandibular o estilohioideo por una simple pseudoarticulación.(fig. 4)
*Tipo III o segmentada: porciones cortas o largas no continúas del proceso estiloides o mineralización segmentada interrumpidas del ligamento. (fig. 5)

Patrón de calcificación de según Robert Langlais:

* Contorno calcificado: delgado borde radiopaco con una radiolucencia central.

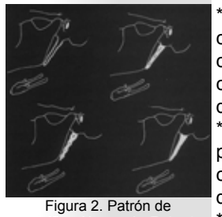

Figura 2. Patrón de calcificación según Robert Langlais.

*Parcialmente calcificado: contorno radiopaco y casi completamente osificado, pero con algunas área radiolúcidas discontinuas
*Nodular: contorno festoneado parcialmente o completamente calcificados con varios grados de radiolucencia centrales.
*Completamente calcificado: totalmente radiopaco sin evidencia de áreas radiolúcidas internas.

Monsour y Young8 en su artículo sobre la variabilidad del proceso estiloides y del ligamento estilohioideo en panorámica mencionan diagrama de clasificación (fig. 3), que detallaremos a continuación:

A. Normal
B. Tipo segmentada
C. Tipo segmentada
D. Tipo segmentada (fig. 4)
E. Elongación del proceso estiloides
F. Proceso estiloides curvo
G. Osificación parcial del ligamento estilohioideo.
H. Asta menor del hueso hioides prominente. (fig. 5)

Figura 3. Clasificación según Monsour & Young

Goldstein y Scoop9 los clasifican en 4 clases:

*No observable.
*Normal: si la radiopacidad es menos de un 1/3 de longitud de la rama mandibular.
*Parcialmente calcificado: si la radiopacidad es más de un tercio, pero no llega a la parte baja del ángulo de mandíbula. (fig. 6)
*Completamente calcificado: si la radiopacidad toca o está a nivel del ángulo de la mandíbula. (fig. 7)

Figura 6. Parcialmente calcificada según Goldstein & Scoop.

Figura 7. Completamente calcificada según Goldstein & Scoop.

El diagnóstico se basa en una historia clínica detallada, un examen clínico minucioso y principalmente en una exploración radiológica adecuada1. Esto permite establecer un diagnóstico diferencial de este síndrome con la tendinitis temporal, síndrome doloroso cervical anterior, síndrome de Ernest, neuralgia del glosofaríngeo y la neuralgia atípica del trigémino.1, 10

Otros métodos complementarios para el diagnóstico es la radiografía panorámica y la tomografía computarizada con reconstrucción tridimensional resulta muy útil para la planificación quirúrgica del caso si esta fuera necesaria. Además facilita la comunicación con el paciente.1, 11

El tratamiento de elección depende, para algunos autores, de la severidad de la sintomatología clínica. Si es severa, el tratamiento será quirúrgico12. En casos leves o moderados el tratamiento de elección será farmacológico basado en infiltraciones locales de analgésico, corticoides y/o anestésicos locales13.

Referencia bibliográfica

1.Loughney González A., Martín Luna M., Goyoaga Sánchez E., Fernández Domínguez M. ¿síndrome de eagle, sínrome estilohioideo o síndrome carotideo? aportación de ocho casos. Cient. dent. 2012; 9; 2: 00-00.
2.Shira R. Anatomic variations in the stylohyoid chain and their possible clinical significance. OOO. 1974; 38(5):659-67.
3.Langlais R. Van Dis M. Elongated and mineralized stylohyoid ligament complex: a proposed classification and report of a case Eagle's syndrome. OOO.1986; 61:527-32.
4.Keur J, Campbell J, McCarthy J. The clinical significance of the elongated styloid process.OOO.1986; 61:399-404.
5.Barrett A, Griffiths M. Osteoarthrosis, the temporomandibular joint and Eagle's syndrome.OOO. 1993; 75:273-5
6.Palesy P, Murray G, De Boever J.The involvement of the styloid process in head and neck pain—a preliminary study.Journal of Oral Rehabilitatio . 2000 .27; 275–287
7.Gossman JR Jr, Tarsitano JJ: The stylo-stylohyoid syndrome. J Oral Surg 35: 555-560, 1977.
8.Monsour P, Young W. Variability of the styloid process and stylohyoid ligament in panoramic radiographs. OOO. 1986; 1:522-526.
9.Chandra Prasad K, Panduranga Kamath M, Jagan Mohan Reddy K, Saurabh Agarwal. Elongated Styloid Process (Eagle's Syndrome): A Clinical Study. J Oral Maxillofac Surg. 2000; 60:171-175.
10.Omnell Kh, Gandhi C, Omnell ML. Ossification of the human styloid ligament A longitudinal study. Oral Surg Oral Med Oral Pathol Oral Radiol Endo 1998; 85(2):226-32.
11.Deepika R, Rajesh G, Sriram R. Eagle syndrome. Indian J Radiol Imaging 2009; 19(2):107-108.
12.Alcalde RE, Ueyama y, Nishiyama A, Mizuguchi T, Matsmura T, Kishi K. Diagnostic imaging of Eagle´s síndrome: report of three cases. Oral Radiol 1994; 10(2): 143-48.
13.Giuseppina F, Giulio G, Fabrizio F, Roberto B, Dario M. The Long Styloid Process síndrome or Eagle´s syndrome. J Craniomaxillofac Surg 2000; 28:123.

CAMUFLAJE ORTODÓNTICO SIN EXTRACCIONES DE UNA PACIENTE CLASE III ESQUELETAL

Orthodontic Camouflage of a Non extraction Skeletal Class III Patient

Presentación de Caso

Dr. William Ubilla Mazzini, Odontólogo egresado de la Facultad Piloto de Odontología, Universidad de Guayaquil y con especialidad en Ortodoncia también de la Facultad Piloto de Odontología, Universidad de Guayaquil.
Ejerce la docencia en la Facultad Piloto de Odontología, Universidad de Guayaquil y su práctica privada en Guayaquil, Ecuador.
Contactos: (593) 981858438,
williamdj40@hotmail.com

Dra. Tanya Moreira Campuzano, Odontóloga egresada de la Facultad Piloto de Odontología, Universidad de Guayaquil y con especialidad en Ortodoncia también de la Facultad Piloto de Odontología, Universidad de Guayaquil.
Ejerce su práctica privada en Guayaquil, Ecuador.
Contactos: (593) 994565088,
tanya1309@hotmail.com.ar

Dra. Fátima Mazzini Torres, Odontóloga egresada de la Facultad Piloto de Odontología, Universidad de Guayaquil y con magister en Gerencia de Salud de la Universidad Católica Santiago de Guayaquil.
Ejerce la docencia en la Universidad de Guayaquil.
Contactos: (593) 989506620,
dra.mariamazzini@hotmail.com

Resumen

La Clase III Esqueletal es una de las anomalías ósea que caracteriza por presentar un crecimiento excesivo de la mandíbula en comparación con el maxilar, lo que provoca una alteración del perfil facial, las relaciones molares y caninas, y en otras ocasiones problemas a nivel masticatorio. En este caso se presentó una paciente de 13 años, biotipo dólico facial con perfil ligeramente cóncavo, con una clase III Esqueletal por prognatismo mandibular, mordida cruzada anterior, diastemas anteriores y cuerpo mandibular grande. El objetivo de este trabajo es brindar una alternativa de trabajo a los profesionales de la Ortodoncia para aquellos pacientes que ante no tener la posibilidad de realizarse una cirugía Ortognática, optan por la Ortodoncia con camuflaje o la Rehabilitación Oral. Al finalizar el caso se logró la corrección de la mordida cruzada anterior, gracias a que se aprovecharon los espacios que existían al inicio del tratamiento y a que se realizó de buena manera la distalización de caninos y retracción del segmento antero inferior. Además se deja demostrado que el cambio a nivel esquelético no es posible, ya que solo se trabaja a nivel dentario por medio de la Ortodoncia y que un cambio radical en pacientes con alteraciones óseas solo se logra por medio de Cirugía Maxilo-Facial.

Palabras clave: Clase III Esqueletal, camuflaje, mordida cruzada, cirugía ortognática.

Summary

Skeletal Class III is one of the bone abnormalities characterized by excessive growth of the mandible compared with the maxilla, causing an alteration of the facial profile, the molar and canine relationships, and sometimes problems masticatory level. In this case a patient aged 13, facial biotype dolicho slightly concave profile, Skeletal class III mandibular underbite, crossbite, anterior diastema and large mandibular body showed. The aim of this paper is to provide an alternative working professionals orthodontics for patients to not be able to orthognathic surgery done, opt for camouflage or Orthodontics Oral Rehabilitation. At the end of the case the correction of anterior crossbite, through the spaces that existed at the start of treatment and held in a good way canine distalization and retraction of the lower anterior segment took advantage achieved. Also let demonstrated that skeletal level change is not possible, as only working at dental level through orthodontics and that a radical change in patients with bone alterations are only achieved through Maxillofacial Surgery.

Keywords: Skeletal Class III camouflage cross bite, orthognathic surgery.

Introducción

La maloclusión esquelética se presenta cuando hay predisposición en el tamaño o en la posición de los maxilares. La clase III esqueletal es una de las anomalías óseas más comunes en pacientes que acuden a la consulta de Ortodoncia. Ésta se presenta en pacientes que han mostrado un mayor crecimiento de la mandíbula en comparación con el maxilar, alterando el perfil facial, las relaciones molares y caninas, y en otros casos afecta a las funciones masticatorias.

Proffit señala tres posibilidades de tratamientos para pacientes con tales características esqueléticas:
a) Modificación del crecimiento
b) Camuflaje de la discrepancia maxilar esquelética
c) Cirugía ortognática

El camuflaje ortodóntico es una alternativa viable para el tratamiento de discrepancias esqueléticas leves a moderadas de las estructuras maxilares, el objetivo terapéutico es corregir la maloclusión al tiempo que se intenta disimular el problema esquelético. (García, Hernandez, Nolasco, Morales, & Adel, 2012)

El objetivo de este trabajo es brindar una alternativa de trabajo a los profesionales de la Ortodoncia para aquellos pacientes que presentando una Clase III Esqueletal, no tienen los medios económicos necesarios para costear un tratamiento Ortodóntico-Quirúrgico, y donde se dé una explicación clara del diagnóstico del caso, así como las opciones de tratamiento.

En este caso se trató a una paciente de 13 años de edad, con una Clase III Esqueletal por prognatismo mandibular, donde a nivel dentario presentaba una mordida cruzada anterior con diastemas en el sector anterior inferior, los cuales fueron aprovechados para evitar realizar extracciones de primeros premolares inferiores. Se trabajó con Técnica Alexander brackets slot 0.22 por un lapso total de 17 meses.

Al final del tratamiento se lograron cumplir los objetivos iniciales del tratamiento, como mejorar perfil del paciente, conseguir Clase Molar funcional y Clase I Canina, corregir la mordida cruzada y mejorar el Overbite y Overjet.

Materiales y Métodos

El presente trabajo es de tipo descriptivo, no experimental. El universo y muestra fue de una Acude a la consulta de Ortodoncia paciente de sexo femenino de 13 años de edad, que acude a la consulta de Ortodoncia con historia médica normal y sin antecedentes médicos familiares. En las fotos extra orales se observa un biotipo dólico facial, con perfil recto ligeramente cóncavo. (Fig.1)

(Fig. 1) Fuente: Dr. William Ubilla Mazzini. 2012

En las fotos intraorales se observa línea media coincidente, diastemas anteriores en la arcada superior e inferior, mordida cruzada anterior, clase III molar y canina. (Fig.2)

(Fig.2) Fuente: Dr. William Ubilla Mazzini. 2012

En el análisis cefalométrico de Jarabak la paciente presentó clase III Esqueletal por prognatismo mandibular, un tipo de crecimiento horizontal, proclinación maxilar dento alveolar, biretroquelia y un cuerpo mandibular grande. (Fig.3)

(Fig.3) Fuente: Dr. William Ubilla Mazzini. 2012

El plan de tratamiento fue alinear y nivelar, cierre de espacios, distalización de caninos inferiores, retracción del segmento antero inferior, una posible terapia con ligas clase III, stripping postero inferior de ser necesario, paralelizar raíces y contención con Hawley circunferencial superior y fija 3 a 3 inferior. Se trabajó con la técnica Alexander con brackets slot 022. Se colocaron arcos niti 0.012 superior e inferior iniciales el 30 de Julio del 2012. (Fig.4)

(Fig.4) Fuente: Dr. William Ubilla Mazzini. 2012

Una vez realizada la distalización de caninos inferiores el 07 de Enero del 2013, se procedió a colocar un arco niti 0.016 x 0,016 superior y un arco de retracción simple en acero 0.016 x 0,016 inferior. (Fig.5)

(Fig.5) Fuente: Dr. William Ubilla Mazzini. 2013

Para el 01 de Abril del 2013, se había logrado la retracción total del segmento antero inferior, procediendo a colocar un arco de acero 0.016 x 0.022 y amarre con ligadura metálica de molar a molar para evitar la apertura de espacios. En la arcada superior se colocó un arco de niti 0.017 x 0.025, además de una cadena de 11 a 21 para cierre de diastema. (Fig.6)

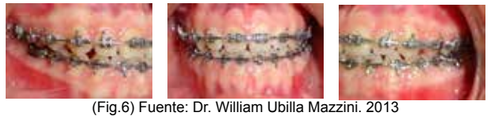

(Fig.6) Fuente: Dr. William Ubilla Mazzini. 2013

Para el 08 de Julio del 2013 se procedió a realizar stripping en el sector postero inferior derecho, con el fin de ganar espacio y lograr la corrección de la línea media inferior, además se colocó una liga de 1/8 mediana en triángulo de 23 a 33-34 para obtener una correcta intercuspidación. (Fig.7)

(Fig.7) Fuente: Dr. William Ubilla Mazzini. 2013

Resultados

El tratamiento de Ortodoncia se culminó el 11 de Diciembre del 2013. A continuación se presentan las fotos finales y sus comparaciones con las iniciales. Se puede notar que el biotipo facial (Dólico), no ha variado con el tratamiento de Ortodoncia. (Fig.8-9)

(Fig.8) Fuente: Dr. William Ubilla Mazzini. 2013

(Fig.9) Fuente: Dr. William Ubilla Mazzini.2013

La mordida cruzada presente al inicio del tratamiento se pudo corregir correctamente. Además de una buena alineación de los dientes y una ligera desviación de la línea media superior. Las clases molares continúan en III pero funcionales y se logró clase I canina izquierda y clase III canina derecha. (Fig.10)

(Fig.10) Fuente: Dr. William Ubilla Mazzini. 2013

En la radiografía panorámica podemos notar una correcta posición de los dientes, quedando aun retenidas y en proceso de formación y erupción los terceros molares tanto superiores e inferiores, siendo necesaria su extracción en un futuro cercano. (Fig.11)

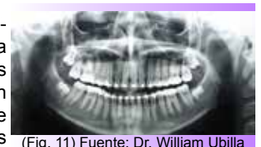

(Fig. 11) Fuente: Dr. William Ubilla Mazzini. 2013

En la radiografía lateral de cráneo, así como en el trazado cefalométrico posterior al tratamiento podemos ver que el prognatismo mandibular persiste, con un ángulo ANB de -3, proclinación de los dientes superiores y ligera retroclinación de los inferiores, además de continuar con un crecimiento en sentido horizontal.

(Fig.12) Fuente: Dr. William Ubilla Mazzini. 2013

Discusión

El tratamiento de una clase III esquelética por medio del camuflaje ortodóntico, siempre va a crear controversia entre los especialistas, ya que se debe de tener un conocimiento claro sobre los pros y contras de esta opción de tratamiento para el paciente, quien deberá tener muy claro las consecuencias de la aplicación del camuflaje en comparación a la cirugía ortognática.

Es allí donde entra el especialista en Ortodoncia, quien es el llamado a realizar un diagnóstico exhaustivo del caso, así como de elaborar un plan de tratamiento eficaz, que cumpla con sus objetivos, pero que sobretodo cumpla con las expectativas del paciente, por lo que debe explicar de manera concisa los resultados esperados al final del tratamiento de ortodoncia, ya sea con camuflaje o cirugía ortognática.

Para Mihalik y Proffit (2003), la decisión más importante entre hacer camuflaje o cirugía se debe basar en la interrogante de si el mejoramiento estético dentofacial logrado con la cirugía vale el incremento en el costo del tratamiento y en el riesgo que representa para el paciente. Los riesgos de la cirugía obviamente pueden ser mucho mayores que aquellos que se presentan en pacientes tratados con camuflaje.

El presente caso además de presentar una discrepancia en el crecimiento entre el maxilar y mandíbula, brindaba la ventaja de contar con espacios en la arcada inferior a modo de diastemas, lo que evitó realizar extracciones de premolares inferiores, y facilitó la aplicación de la mecánica de tratamiento previamente planificado para este caso.

Conclusiones

Al finalizar el caso se logró la corrección de la mordida cruzada anterior, gracias a que se aprovecharon los espacios que existían al inicio del tratamiento y a que se realizó de buena manera la distalización de caninos y retracción del segmento antero inferior.

Se controló la vestibularización de las piezas anteriores inferiores gracias al cinchado de los arcos de niquel

titanio y acero que fueron utilizados durante todo el tratamiento, esto con el objetivo de no perder los espacios existentes al inicio del caso y lograr corregir la mordida cruzada anterior.

Se puede evidenciar que el ángulo ANB sigue marcando una clase III esqueletal, aunque se pudo disminuir de -4 a -3 dicho angulo, y se logró disminuir de 2 a 3 grados las inclinaciones dentarias. Además que el resto de ángulos esqueletales no variaron.

Los pacientes que presenten una clase III esqueletal marcada, tanto a nivel del perfil facial como en los análisis cefalométricos, deberán ser remitidos al Cirujano Maxilo Facial para realizar una valoración en conjunto con el Ortodoncista sobre el caso. De esta manera se podrá determinar la mejor opción de tratamiento para el paciente.

Una vez descartada la opción quirúrgica dentro del caso, se lo planteó con un tratamiento Ortodóntico que fue acompañado con Rehabilitación Oral, ya que se realizaron restauraciones y carillas para mejorar la oclusión de la paciente

Recomendaciones

Es importante que el Ortodoncista sepa diagnosticar correctamente las alteraciones esqueletales que pudieren presentarse en su consulta, ya que esto le permitirá plantear la mejor opción de tratamiento posible para cada caso.

En caso de una Clase II o III esqueletal marcada, donde el camuflaje no es una opción de tratamiento, el profesional deberá explicar al paciente su caso y convercerlo de la complejidad del mismo, dando a conocer que el tratamiento indicado será el Ortodóntico-Quirúrgico, para que en caso de que el paciente no lo acepte sea por temor o dificultades económicas, se eviten problemas legales futuros si el tratamiento se lo lleva solo con Ortodoncia con camuflaje, lo cual solo corregirá en cierta medida el problema dentario pero nunca el esqueletal.

El Ortodoncista debe controlar y realizar de manera correcta la mecánica del tratamiento, puesto que en los casos por medio de camuflaje pueden resultar mas complicados sino se cuenta con el conocimiento necesario, causando un perjuicio al paciente.

Referencias Bibliográficas

Dr. Echarri P. Tratamiento Ortodóntico con Extracciones. Editorial Ripano. 2010 Madrid - España.
Esclona E. Ruiz M. Llamas J. y col .Determinación de parámetros estéticos en la planificación de la cirugía ortognática de Clases II y III. Rev Esp Ortod. 2012;42:29-36.
García M. Hernández C. Camuflaje ortodóncico de clase III con mordida abierta anterior. Reporte de un caso. Rev. Tamé. 2012:1(1);14-18.
García R. Rojas A. Gutierrez J. y col. Tratamiento ortopédico-ortodóncico de una maloclusión de clase III. Rev. Tamé. 2014; 2 (6):196-199
Guyer E. Ellis R. McManamara Jr. Component of class III malocclusion in juveniles and adolescents. Angle Orthodontic. 1986. 56; 17-30.
Herrero E. Alemán A. Mourelle M. Predicción Cefalométrica de la evolución de la Clase III. Ortodoncia Clínica. 2009; 12;12-20.
Mariscal K. Vásquez H. Hernández J. Tratamiento Ortodóncico-camuflaje de paciente clase III esquelética con ausencia de canino superior. Rev. Mexicana de Ortodoncia. 2015:3(3);199-203.
Proffit W, Phillips C, Douvartzidis N. A comparison of outcomes and surgical-orthodontic treatment of Class III maloclusion in adults. Am J Orthod 1992; 101: 556-65.
Shelly AD, Southard TE, Southard KA, y col. Evaluation of profile esthetic change with mandibular advancement surgery. Am J Orthod Dentofac Orthop. 2000;117:630-7.
Uribe Restrepo G. Ortodoncia Teoría y Clínica, 2da Edición. 2010 Medellín – Colombia.

Desarrollando EXPERTOS Educación continua

La plataforma donde podrás asistir a conferencia en línea de manera **gratuita**

Heraeus Kulzer
Mitsui Chemicals Group

31 de marzo 2016
Estrategias clínicas para toma de impresiones e implantes
Ponente: Dr. Bernardo Grobeisen

06 de abril 2016
Puentes adhesivos reforzados con fibra de vidrio
Ponente: Dr. Omar Marín Nava

20 de abril 2016
Sistema para CAD CAM paso a paso para tu clínica o laboratorio
Ponente: TPD. Ricardo Lira

12 de mayo 2016
Elaboración de carillas directas e indirectas con composite y cerámica
Ponente: Dr. Omar Marín Nava

08 de junio 2016
Preparación de la superficie de Zirconia para la estratificación
Ponente: TPD. Ricardo Lira

22 de junio 2016
Montaje avanzado de Signum sobre implantes
Ponente: Capitán MDT Aarón Ledesma

http://livestream.com/accounts/11887965

MODIFICACIÓN DE LA TÉCNICA DE COLGAJO PALATINO ROTADO PARA EL CIERRE DE COMUNICACIÓN OROANTRAL: ADICIÓN DE V-U PLASTIA AL COLGAJO E INJERTO ÓSEO AUTÓLOGO DE MENTÓN

Modification of Rotated palatal flap technique in the oroantral fistula: adding V-U plasty and autologous chin bonegraft.

Presentación de caso

Dra. Vanessa A. González B.,
Odontóloga egresada de la Universidad de Panamá y actual residente de la especialidad de Cirugía Oral y Maxilofacial en el C.H.M.Dr.A.A.M., C.S.S., Panamá.
Contacto: (507) 503-6759, 6112-5314,
vaneye3022@gmail.com

Dr. Juan A. Anguizola R.,
Odontólogo egresado de la Universidad de Panamá, con maestría en Cirugía Oral y Maxilofacial del C.H.M.Dr.A.A.M., C.S.S, con especialidad en Ortodoncia en la U.A.N.L., Monterrey, México y con fellow en Deformidades Faciales, U. of Texas, Dallas, USA. Ejerce sus especialidades en el C.H.M.Dr.A.A.M., CSS y en la clínica Álvarez-Anguizola y la docencia en grado de la Facultad de Odontología, U.P. y en las maestrías en Ortodoncia de la U.P. y de la U.I.P.
Contacto: (507)223-0248, 223-2509, 6675-5951,
juananguizola@hotmail.com

Resumen

La técnica quirúrgica de Colgajo palatino rotado para el cierre de comunicación oroantral es actualmente la más utilizada debido a sus múltiples ventajas; Por esto consideramos que la modificación a esta técnica, adicionando la V-U plastía e injerto autólogo de hueso de mentón, resulta en un mayor beneficio para el paciente, promoviendo una rápida cicatrización lo cual favorece la pronta planificación de un implante dental.
Palabras Clave: colgajo palatino V-U rotado, comunicación/fístula oroantral. tuberosidad , cuello de los dientes, oreja de perro, injerto óseo.

Abstract

The surgical technique of rotated palatal flap for closing oroantral communication is currently the most widely used due to its many advantages; So we consider that the modification to this technique, adding the V-U plasty and autologous chin bonegraft, results in increased benefit to the patient, promoting fast healing which favors the early planning of a dental implant.
Key Words: V-U rotated palatal flap, oroantral comunication/fistula, tuberosity, neck of tooth, dogear deformity, bonegraft.

Objetivos de esta presentación de caso: Resaltar los beneficios de la modificación a la técnica convencional de colgajo palatino rotado para el cierre de comunicación oroantral, Con un doble propósito, el sellado de la comunicación con el injerto autólogo de mentón, para la colocación de un futuro implante y además ofreciendo una mejor cicatrización del colgajo rotado, por la óptima adaptación del tejido en la tuberosidad maxilar y en el cuello de los dientes involucrados,con una mejor y pronta recuperación del paciente.

Introducción y Objetivo de la Técnica

La comunicación oroantral (COA) es el resultado de la producción de una conexión entre el seno maxilar y la cavidad oral, que puede darse de manera iatrogénica, traumática o patológica. Si la comunicación persiste y no es tratada, cicatrizará de forma inadecuada dando origen a una fístula oroantral (FOA), generalmente asociada a un proceso infeccioso crónico del seno maxilar.
El colgajo palatino rotado es una de las técnicas más utilizadas en el tratamiento de comunicación y/o fistula oroantral1,2; En éste, el colgajo, tomado del paladar duro, es desplazado con rotación simple, suturándolo posteriormente a la mucosa vestibular, de manera que cubra el defecto óseo causante de la comunicación.

Con la desventaja de que al rotar el colgajo permanecen pliegues de tejido redundante (“orejas de perro”) que dificultan la adaptación del colgajo a la tuberosidad del maxilar y a la anatomía del cuello de los dientes de las piezas dentales posteriores a la comunicación. Este tejido redundante es incomodo para el paciente, ya que afecta la alimentación, la higiene oral, además puede ocasionar el desprendimiento del colgajo por la interferencia con la lengua alargando el periodo de cicatrización.
La modificación de esta técnica no requiere el cumplimiento del principio básico para el tallado de un colgajo pediculado, en el cual la base del colgajo debe tener una proporción determinada con respecto al largo del mismo, para evitar la necrosis, esto se debe a que el aporte vascular esta garantizado por la presencia de la Arteria Palatina Mayor, que permite realizar la V-U plastía ya que es un colgajo pediculado y vascularizado.

Informe del caso

Paciente masculino de 34 años de edad con historia de fístula oroantral a nivel de primera molar superior derecha (pieza#16), con aproximadamente 3 meses de evolución. El cual niega antecedentes patológicos personales. Al examen clínico refiere: sinusitis crónica, cacogeusia y paso de líquidos de cavidad oral a cavidad nasal. Al examen intraoral se observa: trayecto fistuloso en área de pieza dental #16, se comprueba con sondaje a través de la fístula y prueba de Valsalva.

Técnica Quirúrgica

Bajo anestesia general, se remueve el trayecto fistuloso; se procede a levantar el colgajo palatino y se continua con la toma del injerto óseo autólogo de mentón, el cual se adapta en el defecto óseo para el cierre de la comunicación oroantral. Se realiza la V-U plastía para la adecuada adaptación del tejido en el área cervical de la 2da molar y la tuberosidad maxilar. Posteriormente se posiciona el colgajo palatino rotado y se repara con sutura seda 3-0. Las suturas se mantienen aproximadamente 12 días. Cursando el paciente una evolución favorable. El paciente se manejo intrahospitalariamente, para el adecuado manejo medicamentoso, permaneció con antibioticoterapia y analgésicos intravenosos, además de antihistamínicos y descongestionantes vía oral, los cuales se le indicaron prolongadamente por un periodo aproximado de 15 días a un mes, durante este periodo se le indicó la aplicación de irrigaciones nasales con solución salina normal cuatro veces al día, lo cual en conjunto con el manejo quirúrgico y el tratamiento antibiótico, es imprescindible para la mejoría del cuadro clínico.

Resultados

Fístula oroantral a nivel de 1ra molar superior derecha.

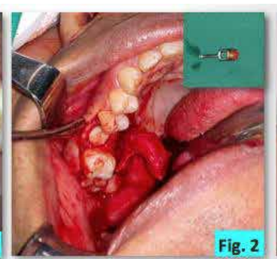

Levantamiento del colgajo y colocación de injerto óseo de menton en el defecto óseo.

Reposición del colgajo palatino rotado; Se observa tejido redundante (“oreja de perro”).

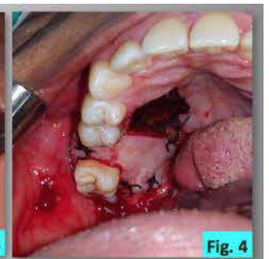

V-U plastía y sutura de colgajo palatino rotado con seda 3-0.

1ra semana postquirurgica.

2da semana postquirúrgica.

5to mes postquirúrgico.

Discusión

Diversas técnicas para el cierre de COA/FOA han sido propuestas. Dentro de estas se encuentran: Colgajo palatino rotado, Colgajo vestibular de avance e Injerto pediculado de almohadilla de grasa (Bola adiposa de Bichat).
Los métodos más comunes utilizados en la actualidad para el cierre de una FOA son los colgajos vestibulares y palatinos.1,2. Defectos pequeños y/o inmediatos menores de 5 mm pueden ser tratados quirúrgicamente con colgajos bucales.4, 5, 6 Los colgajos palatinos se recomiendan para defectos óseos más grandes.2,3
En la técnica de colgajo vestibular de avance, el procedimiento quirúrgico es más sencillo, pero la perfusión del colgajo bucal (cierre con mucosa bucal) es pobre. Por lo tanto, no se prefiere para las fístulas grandes y recurrentes. Además, se puede producir un estrechamiento de surco gingivobucal, lo que interfiere con la rehabilitación protésica.1, 7, 8 Esto ocurre especialmente en pacientes desdentados, donde la disminución de la profundidad vestibular debido a la resorción alveolar se agrava. Por lo tanto, cuando se ha producido una marca reabsorción alveolar, se debe preferir la técnica del colgajo palatino.9
En 1977 Egyedi recomendó por primera vez el uso de grasa bucal como un colgajo pediculado para reparar defectos orales; Algunos autores recomiendan el colgajo pediculado de almohadilla de grasa para el cierre de defectos de tamaño pequeño y mediano.A pesar de la alta tasa de éxito, algunas complicaciones se han reportado, incluyendo: hematomas e inflamación, infección, necrosis parcial, hemorragia masiva y limitación de la apertura bucal.10
La técnica quirúrgica de Colgajo palatino rotado sigue siendo la más utilizada, esto se atribuye a las ventajas de ser un colgajo con gran irrigación, dada principalmente por la arteria palatina mayor, además de su estabilidad debido a el grosor y queratinización del tejido. Por estas razones consideramos que la modificación a esta técnica (adición de V-U plastía e injerto autólogo de mentón) resulta en un mayor beneficio, ya que facilita la adaptación del colgajo lo que favorece la higiene oral, la alimentación, y acortael periodo de cicatrización favoreciendo la posterior colocación de un implante dental.

Conclusión

Se evidencia el cierre completo de la comunicación oroantral mediante el colgajo palatino V-U rotado, el cual mantiene un adecuado aporte vascular hasta completar su cicatrización. Se da además el cese de la sintomatología inicial.

La implementación del injerto óseo mejora la calidad y cantidad de hueso alveolar facilitando la rehabilitación implantológica a futuro.

Referencias Bibliográficas
1. Anavi Y., Gal G., Silfen R., et al: Palatal rotation-advancement flap for delayed repair of oroantral fistula: A retrospective evaluation of 63 cases. Oral Surg Oral Med Oral Pathol Oral RadiolEndod 2003; 96: pp. 527
2. Ashley R.E.: A method of closing antroalveolar fistulae. Ann OtolRhinolLaryngol 1939; 48: pp. 632
3. Herbert D.C.: Closure of a palatal fistula using a mucoperiosteal island flap. Br J PlastSurg 1974; 27: pp. 332
4. Killey H.C., and Kay L.W.: Observations based on surgical closure of 362 oroantral fistulas. IntSurg 1972; 57: pp. 545
5. Killey H.C., and Kay L.W.: An analysis of 250 cases of oro-antral fistula treated by the buccal flap operation. Oral Surg Oral Med Oral Pathol 1967; 24: pp. 726
6. Norman J.E.: Oro-antral fistula. Aust Den Series J 1977; 22: pp. 284
7. Yamazaki Y., Yamaoka M., Hirayama M., et al: The submucosal island flap in the closure of oroantral fistula. Br J Oral MaxillofacSurg 1985; 23: pp. 259
8. Abuabara A., Cortez A.L., Passeri L.A., et al: Evaluation of differenttreatmentsfor oroantral/oronasal-communications: Experience of 112 cases. Int J Oral MaxillofacSurg2006; 35: pp. 155
9. SerhatYalçın DDS, PhD, Bora Öncü DDS, Yusuf Emes DDS, PhD, BelirAtalay DDS, PhD and İremAktaş: Surgical Treatment of Oroantral Fistulas: A ClinicalStudy of 23 Cases. J. of Oral and Maxillofac Surg., 2011-02-01, Vol. 69, Issue 2, Pages 333-339.
10. Y. Toshihiro, Y. Narial, Y. Takamura, H. Yoshimura, T. Tobita, A. Yoshino, H. Tatsumi, K. Tsunematsu, S. Ohba, S. Kondo, C. Yanai: Applicability of buccal fat pad grafting for oral reconstruction. Int. J. Oral Maxillofac. Surg. 2013; 42: 604–610.

Pascal International, Inc. HILOS DE RETRACCION

Racord y Siltrax EPI — Impregnado con una solución de clorhidrato de epinefrina racémica estabilizada, después se seca por un proceso especial, asegurando tanto el contenido epinefrina consistente y excelentes propiedades hemostáticas de retracción.

KnitTrax — Cordón 100 % de algodón, no se enreda en las fresas de diamante durante la preparación de la corona. No hay contraindicaciones para su uso con materiales de impresión o epinefrina.

Pascord — Para situaciones donde el paciente tiene contraindicado material de retracción gingival que contiene epinefrina. Pascord se impregna con una solución de sulfato de aluminio, la cual se seca mediante un proceso especial, asegurando el contenido de sulfato de aluminio y las propiedades de retracción hemostáticas.

de venta en
MEDIDENTAL
Panamá, Parque Industrial Costa del Este calle 1, tel.: 399-2530,
Herrera, Chitré tel.: 6949-2150, David, Chiriquí tel.: 777-4043
www.medidental.com.pa

CALIDAD Y DURACIÓN GARANTIZADA

SS WHITE®

CB CARBIDE BURS

FRESAS DE CARBURO

Nuestra amplia experiencia y conocimiento da como resultado la producción de nuestra línea de alta calidad de las fresas de carburo.

RENDIMIENTO DE CORTE POTENTE

MÁXIMA FUERZA Y DURABILIDAD

CALIDAD CONSISTENTE

simply better dentistry™
SS WHITE®

de venta en

MEDIDENTAL

Panamá, Parque Industrial Costa del Este calle 1, tel.: 399-2530,
Herrera, Chitré tel.: 6949-2150, David, Chiriquí tel.: 777-4043
www.medidental.com.pa

MANEJO DE UNA PACIENTE CON TRISMUS EN LA FACULTAD DE ODONTOLOGIA DE LA UNIVERSIDAD DE PANAMA

Management of a Patient with Trismus in the School of Dentistry, University of Panama

Presentación de caso

Srta. Elvia Montero,
egresada del Instituto América y actual estudiante de octavo semestre de la Facultad de Odontología de la Universidad de Panamá.
Contactos: (507) 6689-3914,
yinel5@hotmail.com

Dr. Fernando R. Jaén,
Odontólogo egresado de la Universidad de Panamá y de la Escuela de Odontología de Louisiana State University en New Orleáns, Louisiana, EUA con una Residencia en Odontología General. Ejerce la práctica privada y la académica como profesor titular de la Facultad de Odontología de la Universidad de Panamá, ambas desde 1983, con dedicación a los Desórdenes Temporomandibulares, Dolor Buco Facial, Desordenes del Dueño y Oclusión.
Contactos: (507) 263-7313,
www.doctorjaen.com, consultas@doctorjaen.com

RESUMEN

El Sistema Masticatorio u Oclusal, es un sistema de naturaleza ortopédica; complejo, adaptable y eficiente encargado de hablar, respirar, masticar, dormir y tragar durante toda nuestra vida. Es el único sistema ortopédico del cual la vida depende. El sistema tiene 3 componentes anatómicos complejos; las 2 articulaciones temporo mandibulares (ATM), el neuromuscular y la relación interdental y sus tejidos de soporte. Estas estructuras anatómicas pueden dañarse en forma similar a las del resto del cuerpo humano. La intención de esta presentación de caso es la de describir una alternativa exitosa de manejo de urgencia ante el evento de una disfunción extra capsular súbita que impedía la abertura mandibular funcional1.
Palabra Clave; trismus, rango de movimiento, aparato ortopédico de urgencia, cambio estructural articular, guía anterior.

ABSTRACT

The Masticatory or occlusal system, is an orthopedic system in nature; complex, adaptable and efficient and in charge of speech, respiration, mastication, sleep and swallow throughout our lives. It is the only orthopedic system on which life depends. The system has 3 complex anatomical components; the 2 temporomandibular joints (TMJ), the neuromuscular and the interdental relationship and its supporting tissues. These anatomical structures can be damaged in a similar way to those of the rest of the human body. The intention of this case presentation is to describe a successful alternative for emergency management in the event of a sudden extra capsular dysfunction that prevented a functional mandibular opening1.
Keyword; trismus, range of motion, orthopedic emergency appliance, articular structural change, anterior guide.

INTRODUCCION

Los desórdenes que causan dolor buco facial han sido divididos en2;
1. Desordenes de dolor Intracraneal. (Neoplasias, aneurismas, abscesos, hemorragias hematomas, edema).
2. Desordenes de dolor primario. (Migrañas, cefaleas en racimo, hemicránea paroxística, arteritis craneal, cefaleas tensiónales).
3. Desordenes de dolor neurogenico.
a. Neuralgias paroxísticas (trigémino, glosofaríngea, laríngeas superiores.
b. Desordenes de dolor continuo. (neuritis periféricas, post herpéticas, post traumáticas y post quirúrgicas).
c. Dolor simpatético.
4. Desordenes de dolor intraoral. (pulpar, periodental, muco-gingival y lingual)
5. Desordenes Temporomandibulares (DTM). (Neuro-musculatura, las ATM y la relación interdental).
6. Estructuras vecinas. (Ojos, oídos, senos para nasales, nariz, nódulos linfáticos, glándulas salivares y cuello).
7. Desórdenes mentales. (Desordenes somato-formes, síndromes de dolor de origen sicogénico).

Las DTM3 se clasifican según su origen anatómico en; Intra-capsulares (ligamentos, discos, etc.), Extra-capsulares (neuro musculatura, ligamentos, etc.) e Interdentales (dientes, tejidos de soporte y vías aéreas o desordenes del sueño). Son análogos a los otros sistemas ortopédicos del cuerpo humano y la queja principal es de dolor o la disfunción en aéreas cefálicas, faciales o cervicales4. El caso que presentaremos es un ejemplo donde predominan los DTM del tipo extra capsular por lo que en esta ocasión nos limitaremos a su descripción.

Las etiologías de los DTM pueden ser:
1. Congénitas o Hereditarias,
2. Enfermedades sistémicas, autoinmunes o infecciosas,
3. Tumorales,
4. Disfuncionales o
5. Comorbides.

Las más comunes son las Disfuncionales y son el resultado de sobrecargas súbitas o macro traumas (25%) o por sobrecargas repetitivas o micro traumas (75%) y pueden ser comorbides. Las causas de los micro traumas son las relaciones interdentales mal adaptadas (mala mordida o contactos prematuros)5, los factores sicosociales y las para funciones (bruxismo)6.
Los Desórdenes Extra capsulares son los más frecuentes y pueden ser Agudos o Crónicos.
Los Agudos se refieren a patologías con dolor o inflamación donde el origen y el sitio afectado coinciden. Su duración usual de menos de 6 meses y no hay alteración de la percepción cerebral del área afectada. Se clasifican en: el mioespasmo tónico o trismus, la ferulizacion o co-contraccion muscular y la miositis.

1. El mioespasmo tónico o trismus es la contracción súbita, involuntaria y tónica del musculo. Se manifiesta con dolor severo, contracción muscular continua con fasiculacion, es de origen súbito traumático7 o bacteriano y el rango de movimiento interincisal (RDM) está limitado a 10 mm o menos aun.

2. La ferulizacion muscular es la contracción de los músculos elevadores para evitar el movimiento de las componentes articulares o musculares alterados.
Se manifiesta con dolor severo en función pero no en reposo, RDM reducido a 10 o 30 mm e historia de signos y síntomas temporo-mandibulares (TMD).

3. La miositis es la inflamación de todo el musculo debido a lesiones físicas o infección. Se manifiesta con dolor aumentado por la función, limitación de RDM, 48 horas después del inicio del problema, aumento del volumen del musculo, dolor a la palpación y fascículos o puntos gatillo.

Los Crónicos son las patologías donde el origen y sitio de la inflamación o del dolor no coinciden, usualmente de más de 6 meses de duración, el cerebro confunde el aérea afectada, están relacionadas con los despertares aumentados y hay alteración del ánimo. Se clasifican en la contractura (fibrosis o trismus crónico), el dolor miofacial y la fibromialgia.

1. La contractura (fibrosis o trismus cronico) es la resistencia crónica a la abertura mandibular por fibrosis tendinosa, ligamentosa o muscular. Puede ser reversible (miostatica) o irreversible (miofibrotica). Se manifiesta con RDM muy limitado (5-25 mm), firmeza inflexible en estiramiento pasivo y larga historia de DTM.

2. El dolor miofacial esta caracterizado por ser un dolor regional, sordo y pausado con puntos de gatillo en músculos, tendones o fascia, que reproducen el dolor al ser palpado. Se manifiesta con dolor regional, usualmente pausado, suavidad localizada en bandas firmes de la fascia o el musculo y reducción del dolor con inyección de anestésico local, TENS o espray refrigerantes en los puntos gatillos.

3. La fibromialgia es un dolor sistémico extendido miogenado y crónico caracterizado por muchas aéreas de dolor y síntomas relacionados con: fatiga crónica, cefaleas, colon irritable, reflujo, DTM y sueño no reparador. Se manifiesta con: dolor generalizado de intensidad variada durante el reposo, presencia de 11 a 18 aéreas con molestias, sedentarismo, disfunción estructural con disminución de la velocidad y RDM por dolor y fatiga generalizada, incluyendo en el sistema masticatorio, ansiedad, ira o depresión y desordenes del sueño.

Los principios generales y las 2 fases para su manejo son 8;

Principios generales:
I. La base del tratamiento es el diagnostico.
II. Si es posible; se cura.
III. Si no, entonces; se maneja, limitando la incapacidad.
IV. Si ninguna de las anteriores es posible; se refiere.
V. El mejor tratamiento es la prevención o el tratamiento temprano.

Fases:
A. Fase I o las“Reversibles” con el alivio, corrección o mejoramiento de las alteraciones de los componentes; Neuromusculares, ATM, de los hábitos para funcionales, de la salud general, de la calidad de vida y del sueño. Las alternativas son;
1. Instrucciones y auto ayuda en casa y trabajo.
2. Farmacoterapia.
3. Fisioterapia.
4. Psicoterapia.
5. Aparatos oclusales
6. Combinaciones

B. Fase II o las“Irreversibles” con la rehabilitación del componente interdental, optimizando la tabla oclusal alterada. Las alternativas son;
1. Ajustes oclusales
2. Ortodoncia.
3. Operatoria
4. Prótesis.
5. Cirugía maxilofacial u ortognatica
6. Combinaciones

Se trata de una paciente de 44 años de edad que acude a la Facultad de Odontología de la Universidad de Panamá con el motivo principal de la visita “tengo sensibilidad en una muela y se me cayó una calza”
En su historia médica la paciente no reporto enfermedad sistémica, reporta historia de alergias y no está tomando ningún medicamento. Su presión arterial de 100/70 mmHg y pulso de 68ppm.
En la historia dental la paciente reporta haberse realizado profilaxis, exodoncias y restauraciones por caries. Refiere sensibilidad y dolor al comer alimentos fríos o calientes. Se cepilla 2 veces al día y utiliza hilo dental frecuentemente.
En el examen extraoral la paciente presenta una facia mesocefálica, tercio inferior ligeramente aumentado, perfil recto. Presenta nódulo único localizado en el ala izquierda de la nariz 20 mm por debajo del ángulo interno del ojo aproximadamente, 5x2x3 mm, color marrón, base sésil, contorno definido, superficie lisa, consistencia blanda compatible con nevo. Ganglios linfáticos sin adenopatías. (Fig. 1, 2 , 3)

Figura 1

Figura 2

Figura 3

En el examen intraoral presenta mucosa sin lesión, en la arcada superior presenta torus palatino, paladar duro y paladar blando sin lesiones, bucofaringe dentro de los limites fisiológicos, lengua ventral y dorsal festoneada, piso de boca sin patología, encías con eritema (Fig. 4, 5, 6).

Figura 4

Figura 5

Figura 6

En el examen periodontal, calculo sub y supragingival, profundidades sondeables de 1-3 mm. Presenta índice de O´Leary de 25% lo que indica una técnica de cepillado deficiente, índice de placa y sangrado de Sillnes y Loe de 0.62 y 0.54 respectivamente. Presenta 4 momentos de azúcar por día.

En el examen dental, 25 piezas erupcionadas ausencia de la 14, 11, 25, 26, 36 y 46. Mesialización de los dientes 37, 38, 47 y 48. Extracción indicada de resto radicular 18 y molar 28. Caries oclusal 36, superficie lisa cariada de 17(M), 27(D), 47(D). Restauraciones en mal estado 16(OD), 15(OM), 13(D), 21(M) (Fig. 7, 8).

Figura 7

Figura 8

En el examen oclusal, hecho inicialmente, solo se encontró; Guía canina izquierda y derecha, sobremordida horizontal y vertical de 3 mm, desgastes en bordes incisales inferiores, línea media dental no coincide, relación clase I canina izquierda y derecha, clase molar no evaluable, apertura de 42 mm sin dolor. Dolor a la palpación en área de maseteros. Al auscultar en ese momento la ATM, solo se escuchó ruido de pop de lado derecho en apertura media sin dolor. La paciente no indico síntomas.

En el examen pulpar, #16 Diente vital con exposición pulpar por caries, #15 Pulpitis crónica total.

En el examen radiográfico, no fue anotado el cambio estructural de ambas ATM (Fig. 9).

Figura 9

Diagnósticos; Edentulismo parcial, gingivitis inducida por placa, caries dental, restauraciones en mal estado, pulpitis crónica total en diente #15, resto radicular, riesgo criogénico alto.

Pronóstico: favorable.

Plan de tratamiento; Profilaxis. Exodoncia del resto radicular #18 y diente #28. Restauración clase I en diente #38. Restauración clase II en dientes #17, 27, 47. Restauración clase III en dientes #13, 21. Pulido de restauraciones # 27, 37 y 48. Endodoncia de dientes #15 y 16. Remplazo de dientes con prótesis fija anterior y removible posterior.

Ambas terceras molares superiores fueron extraídas en una sesión y al asistir una semana después para el corte de puntos, manifestaba malestar general, dolor mandibular y facial severo y limitación al tratar de realizar movimientos de apertura o hablar y dolor en la ATM izquierda.

Ante la urgencia, se llamo al Dr. Jaen, que en el análisis de la oclusión, encontró; apertura de 17 mm (Fig.10) con dolor severo, dolor y aumento de volumen a la presión y palpación de los músculos masetero y temporal de lado izquierdo y crepitación al auscultar con estetoscopio Littman de recién nacido en lateralidad de la ATM derecha.

La paciente en esta ocasión reporto historia de los con cefaleas, cervicalgia y mal sueño. No se observaron signos de infección del sitio de extracción, suturas o de anestesia y no había síntomas localizados en esas áreas.

Figura 10

Diagnósticos de este evento:
- Trismus.
- Osteoartritis ambas de ATM.
- Ferulización muscular y miositis previa.

Tratamiento oclusal inmediato:
Confección en la silla dental, de un aparato ortopédico de cobertura parcial anterior y superior de urgencia de acrílico auto curable9 y10 color 62, manteniendo solamente contactos precisos anteriores y las guías caninas e incisivas (Fig. 11, 12). Se utilizo la técnica bimanual del Dr. Dawson11 para la obtención de una relación céntrica postural adaptada y la dimensión vertical de oclusión.

Figura 11

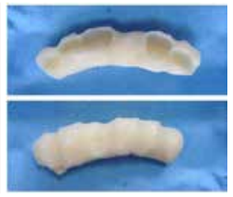
Figura 12

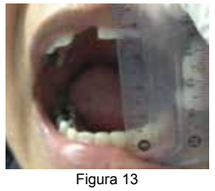
Figura 13

Al primer control semanal, la apertura estaba aumentada a 30 mm, sin dolor, se observa mejor postura y semblante y la paciente puede hablar más (Fig. 13).

Dos semanas después, la paciente vino a la clínica para seguimiento y ajuste del aparato presentando; apertura asintomática aumentada a 42 mm, sin dolor de los músculos masetero y temporal, con mejor postura y semblante (Fig. 14, 15, 16).

Refería también dormir mejor, levantarse descansada y sentirse bien, algo que no ocurría desde hacía años.

Figura 14

Figura 15

Figura 16

Si bien la indicación de uso de estos aparatos es de 2 semanas por la posibilidad de intrusión de los anteriores, creando una mordida abierta, la paciente es de muy buen cumplimiento y requería de más tratamientos dentales en nuestras clínicas universitarias. Esto permitió ajustes al aparato y controles oclusales cada semana por un periodo de dos meses y no tuvimos esta secuela. Se retiró el aparato progresivamente y se le realizo un ajuste oclusal completo12 y 13.

A la presentación de este escrito, la paciente seguía asintomática y está en proceso del tratamiento protésico faltante.

CONCLUSION

El trismus es una disfunción aguda extra capsular del sistema masticatorio resultante de un macro trauma o de infección bacteriana. Puede ser doloroso, causar incapacidad o malestar y preocupación. El aparato ortopédico de urgencia es una de las alternativas de tratamiento de urgencia que en forma rápida y exitosa alivia los síntomas y signos o Fase I y además facilita la determinación de una posición mandibular de trabajo para el manejo de la Fase II.

BIBLIOGRAFIA

1.Jaén FR. Alteraciones del Rango de Movimiento de la Mandíbula. Revista Salud Panamá. 2009.
2.American Academy of Orofacial Pain. Okeson JP (ed). Orofacial Pain. Guidelines for Assessment, Diagnosis, and Management. Chicago. Quintessence Publishing Co. 1996.
3.The American Academy of Craniofacial Pain. Standards for History, Examination, Diagnosis and Treatment of Temporomandibular Disorders (TMD). A Position Paper. The J of Craniomand. Practice Jan. 1990, Volume 8 Number 1.
4.Moses, AJ., Lieberman, M., Kittay, I., Learreta, JA. Computer-Aided Diagnoses of Chronic Head Pain: Explanation, Study Data, Implications, and Challenge . J of Craniomand. Practice, Volume 24 Issue 1 January 2006.
5.Learreta J A, Beas J, Bono AE, Durst, A. Muscular Activity Disorders in Relation to Intentional Occlusal Interferences. The Journal of Craniomandibular Practice.Jul 2007, Vol. 25 Issue 3, 193-199.
6.Fernandes G. et al. Temporomandibular disorders, sleep bruxism, and primary headaches are mutually associated. J Orofac Pain 2013 Winter; Vol. 27 (1),14-20.
7.Huang, Greg J.; Rue, Tessa C. Third-molar extraction as a risk factor for temporomandibular disorder. Journal of the American Dental Association (JADA). Nov 2006, Vol. 137 Issue 11, p1547-1554. 8p. 3 Charts.
8.Kent, JN. Conservative and Surgical Management of TMJ Disorders. Louisiana State University, School of Dentistry 1982.
9.Jaén FR. Moisitis y Mialgia Craniomandibular Severa, Reporte de un Caso. Rev. El Odontol. Junio 1992, 48-53.
10. AbdelFattah, R.A.Practice Management: Intraoral Appliances in Management of Temporomandibular Disorders, Revised J. Cranio, Oct 1996 Vol 14 Number 4 344-346.
11. Dawson PE: Functional Occlusion, from TMJ to Smile Design. 1 Ed. St. Louis, Mo. Elsevier 2007, pags. 86-129.
12. Tarantola, G J.; Becker, IM.; Gremillion, H, Pink, F. The Effectiveness of Equilibration in the Improvement of Signs and Symptoms in the Stomatognathic System. International Journal of Periodontics & Restorative Dentistry. Dec1998, Vol. 18 Issue 6, p594-603. 10p.
13. Solow, RA. Equilibration of a progressive anterior open occlusal relationship: a clinical report. Cranio: The Journal Of Craniomandibular Practice [Cranio] 2005 Jul; Vol. 23 (3), pp. 229-38.

UTILIZAR UN DISPOSITIVO COMPLEMENTARIO PARA LA DETECCION DEL CANCER ORAL

VELscope Vx
Enhanced Oral Assessment

El dispositivo que mejora los Resultados

La Fundación de Cáncer Oral en los EEUU ha publicado que "cada hora una persona muere de cáncer oral " por lo que debemos reconocer la gravedad de esta enfermedad. De hecho, casi tres veces más pacientes mueren a causa de cáncer oral que de cáncer de cuello uterino.

En la edición de febrero 2014 de la revista Inside Odontology, Emily Boge, Higienista, BS, MPAC y John R. Kalmar, DMD, PhD escribieron un excelente artículo, "¿Deben los dentistas realizar un examen de detección de cáncer en cada paciente?". Como señalaron, esta prueba intra y extra oral consiste tanto en un examen visual con magnificación y luz visible, y palpación de cabeza y el cuello.
La señora Boge señaló que una rutina constante es esencial con el fin de estar seguros que todas las estructuras son comprobadas por el examinador.

La mayoría de las lesiones cancerosas que son visibles para el ojo humano, se encuentran en la tercera, o cuarta fase. Lamentablemente el avance de la patología hasta este estadio disminuye las posibilidades de recuperación.
Todos sabemos que la clave para el éxito del tratamiento de cualquier tipo de cáncer es la detección temprana. El uso de dispositivos complementarios, tales como los sistemas de VELScope, son de gran valor para completar todo el examen. Ahora es posible detectar lesiones que no son perceptibles a simple vista, y se encuentran en fase 1.
Esto puede evitar tener que realizar cirugías para eliminar toda la lesión.

Menos del 20% de los dentistas en Estados Unidos han realizado examen visual y de cáncer oral, con palpación. Menos del 2% han utilizado un dispositivo complementario. No hay excusa para no hacer este examen de detección de cáncer oral. Todo el examen, tanto visual como con el VELScope usualmente no toma más de dos o tres minutos. Puede ser realizado tanto por odontólogos como por Higienistas.

Como profesionales de la salud, estamos obligados a proporcionar la mejor atención posible a nuestros pacientes, y podemos salvar vidas con la detección temprana.
Anos de investigación y ciencia en un solo dispositivo

El Servicio Nacional de Salud de Canadá dedicó más de 46.000.000 dólares para investigar la tecnología de escaneado, originalmente para la detección de cáncer de pulmón y el cáncer de cuello uterino. El resultado de esta investigación produjo el desarrollo de VELScope.

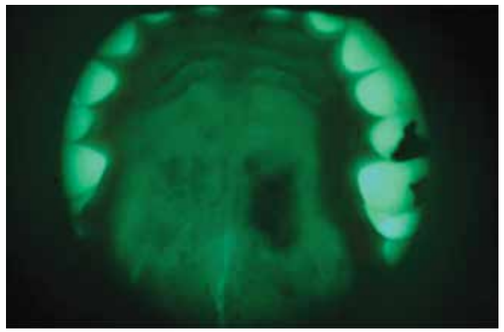

Aportando un sistema simple y eficaz: una luz azul escanea los tejidos blandos de la boca. Los tejidos sanos producen fluorescencia, que se manifiesta en un intenso color verde. Los tejidos potencialmente cancerosos o displasticos no presentan fluorescencia y aparecen en color negro.

La Fundación de Cáncer Oral en los EEUU ha publicado que "cada hora una persona muere de cáncer oral " por lo que debemos reconocer la gravedad de esta enfermedad. De hecho, casi tres veces más pacientes mueren a causa de cáncer oral que de cáncer de cuello uterino.

El rendimiento de una luz visible y la palpación hacen del examen de cáncer oral un buen comienzo, pero el uso de un dispositivo complementario es absolutamente esencial para ofrecer a nuestros pacientes la mejor atención posible, e incluso salvar vidas.

Referencias
1.Boge, Emily "Should Dental Practitioners Perform a Cancer Exam on Every Patient?" Inside Dentistry, February 2014.
2.Poh, DF, et al: "A real-time application fluorescence visualization (FV) to identify a novel optical field for subclinical extension in high-risk oral lesions." University of BC, BC Cancer Agency & Research Centre, Vancouver. AAOMP Annual Meeting, 2008.
3.The Oral Cancer Foundation [Internet]. [Updated and cited December 4, 2009]. Available from: http//oralcancerfoundation.org

Sobre el autor:

James A. Pasternak, DDS, graduado de la Universidad de Southern California School of Dentistry es conferencista especialista en varias especialidades: detección de lesiones cancerosas, uso de Láseres en odontología, técnicas de restauración y estética. Director de la clínica que lleva su nombre en las afueras de Los Angeles CA, desde 1977.

LA PREVENCION DE LA MALPRAXIS EN LA ODONTOLOGÍA

The Prevention of Malpraxis in Dentistry

Articulo

Dr. Noriel A. Chang A.,
Odontólogo egresado de la Universidad Federal de Río Grande del Sur, Brasil y con Maestría en Salud Pública. Tiene ademas especialidad en Criminología y en Odontología Forense. Práctica la docencia es esos ramas en la Facultad de Odontología de la Universidad de Panamá.
Contacto: (507) 260-2199, 662-61924
nacha05pa44@hotmail.com

RESUMEN:
Se define como mala praxis a la responsabilidad profesional por los daños provocados por negligencia, impericia, imprudencia o por inobservancia de los reglamentos y deberes a su cargo, como prevenir esta situación, es el tema que ofrezco a los colegas, para no caer en una situación no agradable. Los más demandados en el triste ranking de la Odontología.
Los fundamentos teóricos prácticos que nos ayudaría en la prevención de la mala praxis en nuestra profesión y cuáles son los tratamientos más factibles de caer en una demanda, según la estadística internacional que nos puedan alertar o tener más cuidado cuando ejercemos atención odontológica a nuestros pacientes y que cuidados debemos tener con nuestro personal, para que deba estar capacitado al máximo, actuar con prevención.

PALABRAS CLAVES;
Mala praxis, iatrogenia, siniestralidad, delegación de funciones, prevención, normas, calidad, inteligencia emocional, capacitación.

SUMMARY:
It is defined as malpractice to professional liability for damages caused by negligence, incompetence, recklessness or breach of the regulations and duties of his office, how to prevent this, is the issue that I offer to colleagues, not to fall in a not nice situation.
Most defendants in the sad ranking of Dentistry. Practical theoretical foundations that will help us in preventing malpractice in our profession and what are the most feasible treatments fall in demand according to international statistics that we can alert or be more careful when we exercise dental care to our patients and we must take care that our staff should be trained to the fullest, prevention act.

KEYWORDS;
Malpraxis, iatrogenic, accidents, delegating roles, prevention, standards, quality, emotional intelligence training.

INTRODUCCIÓN:

El presente tema no se propone enseñar lo que se aprende en la facultad, ni siquiera en el consultorio, sino que tiene por fin alertarlos y prevenirlos para hacer las cosas bien o a nivel legal, evitando así reclamos de tal índole de parte del paciente.
El aumento de siniestralidad de las demandas por mala praxis odontológica se ha vuelto un tema preocupante.
Los odontólogos hoy tenemos muy presente esta nueva situación que usualmente se pasaba por alto. ¿Qué especialidades son las más afectadas, cuál es el seguro más conveniente y cómo prevenir las complicaciones en los juicios? son algunos de los temas que explica el doctor Carlos Roberto Chalukian, presidente de la Mutual Odontológica Argentina
Se define como mala praxis a la responsabilidad profesional por los daños provocados por negligencia, impericia, imprudencia o por inobservancia de los reglamentos y deberes a su cargo. Esto último se aplica especialmente a los jefes de equipo, responsables de servicios odontológicos. Pueden ser demandados solidariamente las clínicas y hasta los dueños de los consultorios: a esto se lo define como "responsabilidad refleja" también llamada "compartida" que comúnmente se confunde con la denominada "responsabilidad comprensiva" que es la responsabilidad civil por accidentes que puedan ocurrir dentro del ámbito del consultorio y no por mala praxis.

Los más demandados en el triste ranking son los colegas que hacen implantes y los cirujanos. Le siguen los protesistas casi junto a los ortodontistas; a estos les siguen los odontopediatras y endodoncistas. La realidad es que ningún profesional está exento de ser demandado solidariamente aunque sea un odontólogo general que derivó al especialista. Hay que agregar que la nueva modalidad entre los abogados es iniciar la demanda promoviendo una causa penal contra el odontólogo con un pedido de cárcel y obviamente la demanda civil.
"Todos cometemos errores y los seguiremos cometiendo, pero lo interesante es conocer todos los caminos y saber cuál es el correcto "

Por otro lado, la importancia y la utilidad de la inteligencia emocional del trabajo odontológico en tiempos difíciles, concentrada en el perfil psicológico del individuo. Las últimas tendencias marcan lo definitivo del manejo emocional para el avance de nuestros objetivos profesionales y personales, cualquiera sea el campo donde se desempaña el ser humano deberá establecer relaciones interpersonales que le permitan alcanzar sus metas, el hombre deberá conocer e internalizar que el manejo adecuado de sus emociones marcan la diferencia exitosa de su desempeño en el campo laboral. Todo lo anterior son fundamentos teóricos prácticos que nos ayudaría en la prevención de la mala praxis en nuestra profesión. Pasamos a considerarlos detalladamente cada uno de ellos en el ámbito de un consultorio odontológico:

A.Buenas relaciones humanas:
Hoy en día, los cambios producidos en el área de la salud, en particular en la odontología, permitieron el nacimiento de un nuevo paradigma en la relación odontólogo-paciente. Los recientes lineamientos exigen al profesional informar a su paciente todo lo concerniente a su salud bucal, (ley 68 del 25 de noviembre del 2003, deberes y derechos del paciente) por ende, esta disciplina de servicio y auxilio, con amplia responsabilidad colectiva e individual, independiente de la indiscutible efectividad técnica lograda, no se sustenta exclusivamente en la continuidad y profundización del desarrollo terapéutico y clínico; por el contrario, el odontólogo tiene una misión rehabilitadora integral con los pacientes.

Además, debemos tener presente que no podemos defraudar al paciente y ser lo suficientemente suspicaces para saber qué es lo que el paciente espera de nosotros, por lo que el cuidado en las expresiones, comentarios y las cualidades morales como amabilidad, afecto, seguridad y profesionalidad son de vital importancia en esta relación. De esta forma, las maniobras difíciles o desagradables, propias de esta especialidad, serán aceptadas por el paciente fácilmente, los resultados de esta relación devolverán al paciente el órgano dentario mutilado, así como sus funciones estéticas, fonéticas y masticatorias, acompañado de un buen trato al paciente, garantiza una buena relación paciente-odontólogo.

La Relación Odontólogo – Paciente constituye un puente entre la patología que aqueja al enfermo y el restablecimiento de su salud, entendiendo la enfermedad como un quiebre invalidante y debilitador de un proceso vital y la salud como una experiencia de posibilidades de bienestar e integralidad del ser y de la corporalidad.
Las relaciones humanas sin excepción, para ser fructíferas, requieren en primerísimo lugar el debido respeto a la dignidad y a la autodeterminación de las personas. La Relación Odontólogo – Paciente , ante su sensible objetivo de mantener y restablecer la salud, hacen de estos valores el punto de partida para el reconocimiento de la acogida, la amistad, la confianza, la humanidad, la intimidad, la capacidad de interpretación, la comunicación, el profesionalismo y el respeto. El trato emocionalmente fácil, será aquel que nos permita establecer con las personas involucradas con nuestro entorno, académico, social y personal, unas relaciones de respeto, afecto y cordialidad con el resto de los colegas, empleadas, técnica en asistencia odontológica e higienistas.

B.Atención óptima, tanto instituciones públicas como privada:
La calidad de servicio de nuestras clínicas, es el conjunto de características de un servicio que logran satisfacer las necesidades y expectativas del cliente. Es también la medida en que se espera que la atención suministrada logre el equilibrio más favorable entre los riesgos y beneficios en su salud. “El servicio ha sido definido como un bien inmaterial, sin precio y con una demanda fluctuante y el puente entre el cliente y la organización”; es un acto social que se lleva a cabo en contacto directo entre el cliente y los representantes de la institución prestadora de servicios, público o privada satisfaciendo una necesidad específica del cliente (usuario). El servicio es inherente al carácter de cada ser humano y se desarrolla en cada uno de nosotros para luego trasladarse a nuestro ámbito de actuación. Señalan también que son actividades encaminadas a garantizar unos servicios accesibles y equitativos, teniendo en cuenta los recursos disponibles y logrando la adhesión y satisfacción del usuario con la atención recibida.
La dimensión humana de la calidad se caracterizan más por los contactos personales que del servicio mismo; es decir la práctica de las relaciones humanas entre el proveedor de salud y el cliente (usuario) en la atención de salud. La importancia que tiene esta dimensión es que es un factor que modula notablemente la calidad técnica y al entorno de la atención en lo colectivo e individual de nuestras comunidades.
Para lograr un servicio de calidad, debemos ofrecer algo más y ese lago está compuesto de tres cosas fundamentales: inteligencia, sentido común (empatía) y creatividad; todo en un solo paquete llamado sentido de conveniencia, con el único objetivo de eliminar y solucionar los problemas del cliente. . El grado de satisfacción va a estar relacionado con las expectativas de los usuarios, porque en la medida en que se le solucione sus problemas por los cuales llegan a la unidad de salud o a las clínicas privadas, el usuario estará satisfecho. Ofrecer una atención oportuna y cortés, sin dejar de poner en práctica la inteligencia emocional, tal como se mencionó anteriormente.

C.Interconsulta y referencia médica u odontológica oportuna:
La interconsulta se refiere al proceso mediante el cual un profesional pide asesoramiento a otro con mayor experiencia. Sin una expresión o identificación clara del problema puede proponerse la realización de acciones inapropiadas. Aclarar las preguntas y los problemas, y la investigación del contexto en el cual surge el problema de salud, ofrece la oportunidad de identificar su alcance relacionado con los cuidados paliativos de una enfermedad. Una perspectiva más específica de los problemas planteados puede llevar a su mejor entendimiento, un buen diagnóstico en su tratamiento y rehabilitación.
La derivación o interconsulta es un procedimiento que implica a tres partes distintas: el odontólogo de cabecera, el paciente y el especialista.

D.Prudencia:
La prudencia es una virtud que permite descubrir el bien presente en una acción a realizar. Es la virtud intelectual del obrar humano, no solo en el sentido de obrar bien, sino de llegar a ser bueno por medio del actuar, pues ayudará a encontrar los mejores bienes humanos en relación con la acción. Las virtudes inferiores a la prudencia son: el deliberar bien, el juzgar bien, y el discernimiento. También se entiende como la virtud de comunicarse con los demás por medio de un lenguaje claro, literal, cauteloso y adecuado, así como actuar respetando los sentimientos la vida y las libertades de las demás personas. Actualmente se ha impuesto el significado de actuar con precaución para evitar posibles daños.

E.Actitud vigilante de las asociaciones profesionales para llamar la atención y sancionar al colega negligente, imprudente y poco estudioso:
Cumpla con la ley 32 del 3 junio del 2008 de certificación y recertificación de nuestra profesión, así como su respectiva reglamentación del 23 de noviembre del 2009. Normas referente a la idoneidad profesional, referente al ejercicio dentro de la práctica general, especializada sin dejar de considerar las normas de los técnicos en odontología.

F.Advertir al paciente o no garantizar el buen éxito del tratamiento:
Es saludable por dos motivos: el primero, la ley reconoce que un odontólogo puede garantizar el buen éxito, por imprudente que sea al hacerlo. En segundo lugar, quizás resulte que se dio una garantía, aunque haya sido sin intención o sea aunque parezca extraño que pueda decirse que una persona garantizo algo cuando no tenía el propósito de hacerlo. Un buen ejemplo, el fracaso de la cirugía de implante sobre todo en pacientes fumadores y que hacen caso omiso a las indicaciones post-operatorias. Se les debe comunicar a los pacientes, antes de realizarles implantes, de la problemática de los rechazos que aunque en la actualidad son menores a un 10 por ciento, pueden existir. Es aconsejable realizar un buen diagnóstico previo a cualquier tratamiento. En el caso de realizar un acto quirúrgico completar una ficha escrita donde figuren enfermedades previas (problemas cardíacos, diabetes, etc.) y en caso de ser así solicitar la previa autorización médica. Obtención de autorización escrita, previa explicación al paciente o a su representante legal de cualquier procedimiento riesgoso (consentimiento informado, ley 68 deberes y derechos del paciente).

G.Cuando delegue alguna actividad odontológica:
Tenga el cuidado de que se haga bien. Si la higienista o la técnica en asistencia odontológica (TAO)(ley 13 del 15 de mayo del 2006) provoca una lesión en la boca del paciente, el odontólogo por lo regular es responsable de los daños causados porque delegó en ella la tarea.
No asigne trabajos que no estén legalmente facultadas a efectuar. El Código Penal en su artículo 35, no es culpable quien obra en virtud de obediencia debida, siempre que la orden emane de una autoridad competente para expedirla y esté revestida de las formalidades legales.

El Dr. Hugo Mario Genovois de Argentina nos ilustra que el trabajo solo, puede ser suicida y nos comenta la importancia de la TAO. La práctica de la odontología es considerada como una actividad altamente estresante, habiéndose incluso descrito el denominado por los anglosajones síndrome del burn-out o “estar quemado”, de frecuente aparición en nuestra profesión (a los 60 años, uno de cada 3 dentistas estadounidenses han sufrido este tipo de trastorno) cuyos signos más incipientes serían un incremento de la impaciencia u hostilidad; suspicacia o paranoia; trastorno del sueño, apetito y hábitos intestinales; desgana, cinismo, indiferencia, dolor de cabeza, boca seca, bruxismo, etc.

Por este motivo, no resulta sorprendente que en las encuestas realizadas a dentistas de otros países occidentales se mencionen como preocupantes los factores de estrés. Hastings estableció los siguientes puntos:
• El 66% de los dentistas deben luchar contra el tiempo, así mismo, padecer interrupciones incontrolables en sus consultorios.
• El 46% se quejan de tener que atender pacientes difíciles y descontentos, en particular niños miedosos y que gritan.
• El 16% experimentan como estresante el tener que causar dolor a los demás.
• El 14% consideran estresante los problemas financieros y económicos.
Dado que el factor de riesgo más importante, en el estrés profesional, es la falta de tiempo, trabajar solo, es aumentar considerablemente la posibilidad de padecer algún síntoma se cansancio.

Los beneficios que el personal auxiliar, puede ofrecer a un odontólogo, a través del aumento en la eficiencia y de la atención a los pacientes, sobrepasa en gran medida los costos financieros que demanda.

G.Selección siempre los mejores laboratorios dentales:
El laboratorista le puede llegar a complicar muchísimo la vida a un dentista.
“Doctor, el técnico no ha venido a trabajar y por eso su trabajo recién va a estar la próxima semana”, puede ser una respuesta que escuchemos con cierta frecuencia. Cuando Ud. ha puesto todo su empeño en obtener una

impresión y el trabajo no queda bien adaptado, la respuesta natural del técnico puede llegar a ser tan simple como ésta: “Doctor. La impresión no estaba bien tomada”. Frases comunes, verdad?. Quien deberá dar la cara es el dentista porque al paciente poco es lo que le importa que se echó a perder por culpa de quien sea, la impresión que obtuvieron de su boca durante tanto tiempo y por qué no decirlo, con tanto fastidio para él.
Un mensaje del Dr. Jaime Otero Lima Perú.

H.Vigilante siempre de las aplicaciones de las normas de bioseguridad:
La ley numeral 26 del 17 de diciembre de 1992. ‘‘Por la cual dictan medidas de Profilaxis y Control de la Epidemia del Síndrome de Inmunodeficiencia Adquirida (S.I.D.A.) y de la Propagación del virus del VIH”. En sus artículos No 10 al 14, obliga a todas las instituciones y funcionarios de salud al debido cumplimiento de las Normas de Bioseguridad. El Resuelto Ministerial No 04701 del 22 de junio de 1994, “Por la cual se crea el Comité Nacional de Bioseguridad en Salud Bucal”; en su artículo No 4 acápite 3 y 4 se autoriza al comité, entre otros; a “Vigilar y fiscalizar el cumplimiento de la normas en las instalaciones de Salud Bucal del país”, y “Recomendará las instancias superiores las modificaciones, medidas o sanciones a tomar para asegurar su cumplimiento”.

I.Mantenga siempre ficha dental del paciente al día:
Hágalo con letra legible. Recuerde la famosa frase de un juez “Usted dice que ahí dice eso, pero yo no sé si es cierto”. Entre tantos reclamos de mala praxis, lo más importante aunque no parezca es la relación que ese médico u odontólogo tiene con su paciente, considerada la misma como lo haremos, es importante saber cómo hacer un certificado cuando el paciente lo pide, como reparo un error en una historia clínica, qué importancia tiene en mi consultorio o lugar de trabajo la ficha odontológica, es necesario el consentimiento informado, letra legible, no hacer tachones ni altere el expediente.
Complete sus fichas clínicas en presencia del paciente. Evite diagnosticar y prescribir telefónicamente.
Nunca agregue ni altere lo que ha escrito. Si su TAO toma nota mientras usted está en el acto operatorio, tenga el control de que lo UD. dictó es lo correcto. la profesión odontológica debe percibir el respeto a los derechos del paciente no sólo como un deber, sino como un escenario entre dos personas con necesidades diferentes que obtienen respuesta material y social en la relación terapéutica. El verdadero enfoque profesional está contenido en el encuentro humano llevado a cabo entre odontólogo y paciente; por ende, es fundamental analizar la motivación que el enfermo ha tenido para ir en busca de la colaboración del profesional, en este caso de la odontología.

J.Manténgase al día en los cambios científicos de nuestra profesión:
A través de publicaciones, jornadas, congresos y de los cursos de educación continuada. La prestación de servicios de salud en general, se ha hecho cada vez más compleja, (la demanda de servicios, la cobertura, los planes operativos de atención, los avances científicos, los materiales e instrumentales sofisticados, la tecnología, etc.) nos obliga mantenernos actualizados. No solo el odontólogo debe estar actualizado, sino todo el personal a su cargo.

K.Utilice radiografías Pre y Postoperatorias:
Utilice radiografías cuando un paciente regresa de su tratamiento especializado para el cual lo refirió. Las Radiografías Dentales son de vital importancia antes de realizar cualquier tratamiento odontológico. Con ellas podemos hacer un correcto diagnóstico de la situación específica de cada paciente y tomar decisiones correctas al momento elegir cual el tratamiento ideal para lograr una armónica integral. Son importantes en cualquier caso de estudio por mal praxis, son las mejores evidencias de lo bueno y lo malo en la atención del paciente.

L.Guarde siempre el secreto profesional:
En pocas oportunidades el odontólogo se ve enfrentado a decisiones de vida o muerte, pero debe asumir y solucionar complejas cuestiones éticas. Tiene un deber de conducta con su vida profesional, en concordancia con los principios éticos. De igual manera, además de garantizar la confidencialidad a sus pacientes, debe presentar las distintas alternativas de tratamiento, obtener su consentimiento y respetar sus decisiones.
El personal de la salud bucal está obligado a guardar el secreto profesional tanto del contenido de la historia clínica, así como también de todo lo que, por razón de su profesión, haya visto, escuchado y/o comprendido en relación con todos los pacientes. El secreto profesional debe reservarse aun cuando la relación profesional haya finalizado; ya sea de manera temporal o definitiva, éste se podrá revelar sólo si requiere alguna autoridad competente. Acto contemplado en el código penal, la ley 68 así lo determina.
La bioética es también una rama de la ética práctica que se aboca a estudiar y a dar respuestas particulares a problemas morales que surgen en la salud, incentivando una cultura de respeto a los seres vivos humanos y no humanos, y preservando el medio ambiente para nosotros y las generaciones futuras. No obstante, propicia una toma de conciencia sobre las implicaciones morales y sus consecuencias en las áreas ya mencionadas. Por ende, vale la pena resaltar los rasgos definitorios de la bioética moderna.
El personal de salud bucal debe evitar cualquier acto que pueda denigrar el honor o la dignidad del ejercicio de la profesión, ya sea mentira, engaño, abuso, puesto que la práctica odontológica debe ser orientada bajo principios éticos, científicos y legales.

M.Seleccione, entrene y utilice apropiadamente a su personal:
Las relaciones humanas son el contacto entre dos personas o más, y como la palabra lo dice, sirve para establecer relaciones de intercomunicación y confianza entre el cliente y el prestador de servicios, en este caso la TAO, que es básicamente el intermediario entre el odontólogo y todo el personal de la clínica incluyendo el paciente. La carrera de Asistencia Odontológico tiene como meta jerarquizar la función del colaborador directo y clave de todo odontólogo. Además de ser de corta duración y presentar una amplia y rápida inserción laboral, conlleva interesantes desafíos, es gratificante y representa fluido contacto, trato y comunicación constantes con las personas.
Como resultado, las TAO reciben la satisfacción personal de saber que están contribuyendo a mejorar la salud oral de los pacientes, constituyéndose “la mano derecha” del odontólogo.

La capacitación se refiere a los métodos que se usan para proporcionar a las personas dentro de la empresa las habilidades que necesitan para realizar su trabajo, esta abarca desde pequeños cursos sobre terminología hasta cursos que le permitan al usuario entender el funcionamiento del sistema nuevo, ya sea teórico o a base de prácticas o mejor aún, combinando los dos.
Este es un proceso que lleva a la mejora continua y con esto a implantar nuevas formas de trabajo, como en este caso un sistema que será automatizado viene a agilizar los procesos y llevar a la empresa que lo adopte a generar un valor agregado y contribuir a la mejora continua por medio de la implantación de sistemas y capacitación a los usuarios. Así lo contemplan los diferentes componentes del proceso administrativo.

OBJETIVOS DE LA CAPACITACIÓN

•Proporcionar a la empresa recursos humanos altamente calificados en términos de conocimiento, habilidades y actitudes para un mejor desempeño de su trabajo.
•Desarrollar el sentido de responsabilidad hacia la empresa a través de una mayor competitividad y conocimientos apropiados.
•Lograr que se perfeccionen los empleados en el desempeño de sus puestos tanto actuales como futuros.
•Mantener al personal permanentemente actualizados frente a los cambios científicos y tecnológicos que se generen proporcionándoles información sobre la aplicación de nueva tecnología y nuevos procedimientos bio odontológicos.
•Lograr cambios en su comportamiento con el propósito de mejorar las relaciones interpersonales entre todos los miembros de la empresa.

A.Respete siempre los reglamentos, códigos, normas:
Cuando se violen las normas del adecuado ejercicio profesional queda configurada la MALPRAXIS, la cual se define como la “omisión por parte del Odontólogo, de prestar apropiadamente los servicios a que está obligado en su relación profesional con su paciente, omisión que da como resultado cierto perjuicio a éste”, o también “cuando el Odontólogo a través de un acto propio de su actividad, y en relación causal y con culpa produce un daño determinado en la salud de un individuo”; es decir consta de dos partes: El odontólogo deja de cumplir con su deber y causa un perjuicio definido al paciente. Por tanto, el no ceñirse a las normas establecidas (originando un perjuicio) hace al odontólogo responsable de su conducta y de los daños que ocasiona.
Como personal de salud y como ser ético social, estamos en la obligación moral de hacerle el bien por sobre todas las cosas a nuestro paciente (directa o indirectamente) sin causarle algún tipo de daño por ninguna razón o motivo, al igual que debemos incluir en nuestro protocolo de tratamiento el atender a nuestro paciente como un ser integral , que siente, sufre y padece, y así darnos y darle un poco de tiempo al apoyo psicológico , creando así en nuestra consulta un ambiente de confianza, confidencialidad , justicia y equidad.
No olvide que en nuestra profesión hay un sinnúmero de normas, algunas de ellas relacionadas directamente, otras normas municipales que debemos atender y normas en el ámbito de economía y finanzas que de forma integral debemos o estamos en la obligación de conocerlas, recuerde desconocerlas no nos exime de culpa. Este atento a las modificaciones y nuevas normas.

B.Realice siempre un buen interrogatorio odontológico:
Acostúmbrese a repetirlo si el paciente regresa después de una ausencia prolongada. Se les debe comunicar a los pacientes, antes de realizarles implantes, de la problemática de los rechazos que aunque en la actualidad son menores a un 10 por ciento, pueden existir. Es aconsejable realizar un buen diagnóstico previo a cualquier tratamiento. En el caso de realizar un acto quirúrgico completar una ficha escrita donde figuren enfermedades previas (problemas cardíacos, diabetes, etc.) y en caso de ser así solicitar la previa autorización médica.

C.Si llega a ser demandado, no niegue fichas, radiografías, modelos y /o cualquier dato que sea solicitado por oficiales o médicos del Ministerio Público. No obstruya a la justicia; puede llegar a perjudicarle.

D.Cuide lo que dice del tratamiento efectuado por otros colegas al paciente.
E.Esté atento a cambios de la cavidad oral a causa de enfermedades sistémicas. Recuerde que ante la ley usted está capacitado por currículo para detectarlas.

F.Avise a sus pacientes cuando usted se va a ausentar temporalmente de su práctica profesional. Recomiende a otro colega.
Recordemos que la delegación de funciones pueden ser, técnica de manejo administrativa o técnica bilógica, en virtud de la cual produce el traslado de competencias de una persona que es titulado de las respectivas funciones y delega a otro(a), para que sean ejercidas por este.
Considerar lo siguiente;
¿Cómo asegurar que los tratamientos que delego en otro colega sean realizados óptimamente?
¿Cómo evitar que el profesional que incorporo, se “lleve” el paciente a su propio consultorio?

¿Cómo evitar que el colaborador realice un mal uso o incluso, malogre el instrumental o el equipamiento de mi clínica?
¿Tiene el colega a la cual he delegado el paciente, la capacidad y experiencia que me garantice atención de calidad?

G.Cuídese de los pacientes que andan mercadeando para demandas.

CASOS Y ACTUACIONES MÁS FRECUENTES QUE DAN LUGAR A DEMANDAS DE RESPONSABILIDAD

En nuestro medio no existen datos estadísticos suficientes que nos revelen la incidencia y la mayor o menos frecuencia de las demandas en Odontología, en algunos países como EEUU, España se tienen algunos datos con ocasión de errores o faltas cometidas en su ejercicio, a continuación las mencionamos:
1.Errores en la extracción.
2.Complicaciones en la extracción, fracturas, penetración en el seno, no extraer raíces.
3.Dolor persistente
4.Transmisión de hepatitis, SIDA, herpes, tétano.
5.Complicaciones de la anestesia (parestesias, intravenosa, shock anafiláctico).
6.Deglución de cuerpos extraños.
7.Error de diagnóstico. Lesiones nerviosas.
8.Lesiones en los labios, lengua, mejillas o suelo de la boca.
9.Lesiones nerviosas.
10.Quemaduras térmicas o químicas.
11.Uso inadecuado del RX.
12.Intolerancia a medicamentos, alergias, schok anafiláctico.
Los pacientes deben comprometerse con la terapéutica farmacológica que le indicamos y seguir las instrucciones "al pie de la letra" para evitar complicaciones posteriores.
13. Resultados no esperados por el paciente.
14. Fractura de las limas de endodoncia en el conducto radicular.
15. Material de baja calidad.
La situación es más compleja en nuestro caso, también nuestra responsabilidad se extiende a que los materiales utilizados deben estar autorizado por MINSA, la oficina correspondiente de fármacos. Yo entiendo que compramos los materiales de buena fe en un comercio reconocido y que es mucho pedir que además seamos responsables de revisar la autorización de un organismo oficial teniendo en cuenta la enorme cantidad de elementos que se utilizan en la práctica odontológica. Es dable pensar que los elementos que se incorporan al organismo como ser el caso de implantes deben sin lugar a dudas tener una procedencia autorizada. Hay que destacar que en el momento del fracaso los demandantes buscan todos los resquicios aunque se sepa que en la práctica escapan de la posibilidad de control del profesional actuante.
16. Tratamiento cruel o traumático.
17. Falta de consentimiento por parte del paciente.
18. Documentos incorrectos.
Iatrogenia también llamado acto médico dañino, es el acto médico debido, del tipo dañino, que a pesar de haber sido realizado debidamente no ha conseguido la recuperación de la salud del paciente, debido al desarrollo lógico e inevitable de determinada patología terminal Este acto médico tiene resultados negativos temporales, debido a factores propios de la patología enfrentada o a factores propios, peculiares y particulares del paciente ("ya sea su hábito constitucional, su sistema inmunológico, su forma de reaccionar o di reaccionar, o cualquier factor desconocido pero evidentemente existente, o sea idiopático" como refiere el Dr. Luis Alberto Kvitko).

"MEJOR ES PREVENIR, QUE LAMENTAR"

BIBLIOGRAFÍA
1.Vázquez Ferreira, Roberto, Prueba de la Culpa Médica, Biblioteca Jurídica, Colombia,1995.
2.Altavilla, Enrico, La Culpa, Editorial Temis, Colombia, 1987.
3.Asociación Americana de Odontología Forense, Manual de Odontología Forense, Editorial Bowers y Bell, EEUU, 1997.
4.Código Civil de Panamá, Editorial Mizrachi & Pujol, Panamá, 1993.
5.Clínicas Odontológicas de Norteamérica, Aspectos Legales en Odontología, Editorial Interamericana, 1982.
6. Morales F. Eduardo, La responsabilidad penal y civil del médico por negligencia profesional, Investigaciones Jurídicas, S. A., Costa Rica, 1994.
7.Valencia Moreno, Alexander, Responsabilidad Jurídica del Médico y el Seguro de Responsabilidad Médica. Litho Editorial Chan, S.A., Panamá, 1999.
8.Código Judicial de la República de Panamá, Editora Sibauste, S.A. 1999.
9.Gill S., Hipólito Código Penal; primera edición, editora LithoImpresora Panamá, S.A. 1998.
10.Chang A., Noriel A. Apuntes de Ética, Odontología Legal y Forense, Facultad. de Odontología, Universidad. de Panamá, 1974.
11.Chang A. Noriel A., Aspectos sobre Bioética en la profesión odontológica, Facultad. de Odontología, Universidad de Panamá, 1997.
12.Zamprogna Matielo, Fabricio; "Responsabilidad Civil del Médico", Editorial Sagra Luzzatto, segunda edición, Brasil 2001.
13.Zamprogna Matielo, Fabricio; "Daño Moral, Daño Material y Reparación", Editorial Sagra Luzzatto, quinta edición, Brasil 2001.
14.http://panodonto.com.ar/mala-praxis-odontologica-conocer-prevenir-asegurar-y-entender/
15. Lolas F. Bioética y antropología médica. Santiago de Chile: Editorial Mediterráneo; 2000
16. Nash DA. Ethics in dentistry: review and critique of Principles of Ethics and Code of Professional Conduct. J Am Assoc 1984; 109(4): 597-603
17.http://www.monografias.com/trabajos94/calidad-atencion-servicio-odontologia-percepcion-del-usuario/calidad-atencion-servicio-odontologia-percepcion-del-usuario.shtml#ixzz3Vd3hiJzC
18. RUELAS E., Zurita B. (1993): "Nuevos horizontes de la calidad de la atención a la salud". Salud Pública de México, 1993, Vol. 35(3).
19. Brockert, B (1997). Los Test de la Inteligencia Emocional. Santafé de Bogotá. Colombia: Intermedio. p. 109.
20. http://www.actaodontologica.com/ediciones/2014/3/art17.asp
21. Hugo Caballero, Odontología legal y Forense: elementos de criminalística Editorial de la Universidad Nacional Mayor de San Marcos Lima, Perú 2010
22. Elida Norma Briñón, Lesiones e Iatrogenias en Odontología Legal. Editorial Cathedra Jurídica, argentina 2006.
23. Alberto Correa, Odontología Forense, editorial Trillas México 2012.

Heraeus Kulzer
Mitsui Chemicals Group

VK Solutions & Tablets

VibraKleen™ E²
Poderosa limpieza
con un mínimo esfuerzo.

Ivory
Sistema de Aislamiento
de Heraeus Kulzer

Los invitamos a ser parte de nuestra plataforma
Desarrollando EXPERTOS Educación continua
La plataforma donde podrás asistir a conferencias en línea de manera gratuita.
Acceso a conferencias en linea livestream.com Heraeus Kulzer o escanear el código

de venta en
MEDIDENTAL

Panamá, Costa del Este tel.:399 2530, Herrera, Chitré tel.:979 0283, David, Chiriquí tel.:777 4043
www.medidental.com.pa

Super-Snap

ahorra tiempo sin comprometer la calidad

sistema completo de **discos** para la terminación y el pulido rápido y seguro de todo tipo de restauraciones de composite

de venta en

MEDIDENTAL

Panamá, Parque Industrial Costa del Este calle 1 tel.:3992530,
Herrera, Chitré tel.:979 0283, David, Chiriquí tel.:777 4043.
www.medidental.com.pa