EL ODONTOLOGO

PUBLICACIÓN OFICIAL DE ASOCIACIÓN ODONTOLÓGICA PANAMEÑA

MANEJO DE LA FASE I y FASE II DE UN PACIENTE JOVEN CON DESORDENES TEMPOROMANDIBULARES e HIPERTENSION ARTERIAL

Management of a Phase I and Phase II of a Young Patient with Temporomandibular Disorders and Arterial Hypertension

ISSN 0472-5158 Volumen 35, número 8, Marzo 2019.
www.aopan.org

AUTOCLAVES
ESTERILIZADORES AUTOMÁTICOS

midmark

velocidad, capacidad, fiabilidad y facilidad

Hoy más que nunca necesita productos fiables y fáciles de utilizar.

La gama de equipos de esterilización médica Midmark es una solución integral de esterilización de instrumentos que le ofrece velocidad, capacidad, fiabilidad y facilidad de uso inigualables cuando más lo necesite.

Si busca la capacidad del UltraClave® M11 o M9, la velocidad del UltraFast® M3, tenemos lo que le hace falta.

Panamá, Costa del Este tel.:399 2530, David, Chiriquí tel.:777 4043
www.medidental.com.pa

MEDIDENTAL

EDITORIAL

Como lo experimente cuando dirigía esta revista en los 80 (batalloneros, nuestra directiva escondida y la sede secuestrada, bancos cerrados, invasión, etc.), los tiempos malos políticos y económicos se reflejan con una baja en la cantidad, mas no en la calidad de las publicaciones en esta revista científica de la AOP. Aunque con pocos artículos, una sola edición anual, en blanco y negro y en papel periódico, los escritores de entonces se mantenían firmes con una de nuestras normas de ética; “publicar o perecer”.

Ahora en la crisis de estos últimos 4 años solo pudimos publicar una sola edición en el 2018 pero, aun así, ¡esta tiene 12 excelentes escritos! A inicios del 2019 y a pocos meses de que termine este mal quinquenio, les presentamos este volumen 8, que tiene pocos, pero muy buenos e internacionales escritos. Por los que les pido que su participación gremial incluya el apoyo a los escritores leyendo sus producciones, escribiéndoles para comentar, criticar o agradecerles, convertirse en un escritor y patrocinando a nuestro mecenas, Medidental.

Dr. Fernando R. Jaén
Director

Pascal International, Inc. **HILOS DE RETRACCION**

Racord y Siltrax EPI	Impregnado con una solución de clorhidrato de epinefrina racémica estabilizada, después se seca por un proceso especial, asegurando tanto el contenido epinefrina consistente y excelentes propiedades hemostáticas de retracción.
KnitTrax	Cordón 100 % de algodón, no se enreda en las fresas de diamante durante la preparación de la corona. No hay contraindicaciones para su uso con materiales de impresión o epinefrina.
Pascord	Para situaciones donde el paciente tiene contraindicado material de retracción gingival que contiene epinefrina. Pascord se impregna con una solución de sulfato de aluminio, la cual se seca mediante un proceso especial, asegurando el contenido de sulfato de aluminio y las propiedades de retracción hemostáticas.

Panamá, Parque Industrial Costa del Este calle 1, tel.: 399-2530,
www.medidental.com.pa

MEDIDENTAL

INDICE

Editorial 3

Normas para Autores, Revista el Odontologo 5

Manejo de la fase I y fase II de un paciente joven con desordenes temporomandibulares e hipertension arterial 9

Odontoloía Heróica 14

Influencia del habito de respiracion bucal en la maloclusion de los niños 16

Hemangiopericitoma en cavidad oral 21

Porcentaje del tercer conducto en el primer premolar superior
mediante el uso de tomografía volumetrica computarizada en la población Panameña 25

Diseño Gráfico y Diagramación
Mgstra. Zaratí Linares

Impreso por Grupo Hagus S.A.

NORMAS PARA AUTORES, REVISTA EL ODONTOLOGO

(Actualizadas en Junio 2015)

La revista "El Odontólogo" es la publicación oficial de la Asociación Odontológica Panameña, editada semestralmente en español y puede ser impresa/digital o solo digital. Se solicita a todos los autores seguir las normas para facilitar la revisión de los manuscritos y evitar demora en la fecha de publicación.
La correspondencia relacionada con la revista debe ser dirigida a los contactos del director designado o a los de la AOP.

1. SELECCIÓN DE ARTÍCULOS

El material recibido con la intención de ser publicado, será revisado en primera instancia por el Director de la revista "El Odontólogo" para verificar que en éste se cumplan los requisitos exigidos, en caso contrario se devolverá a su autor principal indicando las razones. Verificado por el Editor, se envía una copia del material donde se han omitido todos los datos referentes a los autores, a un miembro del Consejo Editorial para su revisión.
De ser rechazado se analizarán las razones y dependiendo del caso, el artículo puede ser sometido a una nueva revisión por parte de otro de los miembros del Consejo Editorial o definitivamente devuelto a su autor principal. Al ser aceptados los artículos, se informará a los autores principales y se procederá a su publicación.
Las opiniones expresadas en los artículos publicados en la revista son las de los autores y no necesariamente reflejan opiniones de la Asociación Odontológica Panameña ni de los miembros del Consejo Editorial de la revista "El Odontólogo". Los autores son responsables de hacerle conocer al Consejo Editorial cualquier interés económico con los productos mencionados.

2. MATERIAL PROPUESTO PARA SER PUBLICADO

La Revista "El Odontólogo" considerará para publicación los siguientes manuscritos: Cartas al editor, reportes clínicos, artículos de investigación, descripción de procedimientos técnicos, artículos de divulgación, revisiones bibliográficas, notas clínicas y ensayos o artículos de otras profesiones o aspectos relacionados con la profesión odontológica. Todas las modalidades deben incluir: resumen y palabras claves (en español e inglés), introducción, discusión, conclusiones y referencias bibliográficas.

2.1. Cartas al editor: Se refieren a comentarios concisos sobre artículos publicados en esta revista u otros tópicos que se consideren de interés para sus lectores. Cuando la carta es referente a algún artículo publicado, se le remite al autor de ese artículo para que haga los comentarios pertinentes, si dicha carta fue seleccionada para publicación. El editor se reserva el derecho de la selección y edición de la correspondencia que será publicada. Se requiere que las cartas estén firmadas por el autor.

2.2. Presentación de casos: Describen los métodos clínicos para llevar a cabo un procedimiento.

2.3. Reportes de investigación: El sujeto de la investigación debe ser expuesto tan claramente que no haya duda acerca del objetivo de la misma; la presentación debe estar documentada por referencias bibliográficas. Debe describir materiales y métodos utilizados, de tal manera que la investigación pueda ser duplicada razonablemente y que su validez pueda ser juzgada. Los reportes de los resultados deben ser exactos, concretos y breves. Se debe incluir una discusión donde se resalten las implicaciones clínicas de la investigación, sus limitaciones y se discutan los resultados sustentándolos con otras investigaciones donde se alternen conceptos opuestos a los presentados en la investigación, y por último, escribir las conclusiones obtenidas.

2.4. Descripción de procedimientos técnicos: Se debe exponer el objetivo de la técnica, dar una descripción ordenada de los procedimientos, hacer referencias apropiadas a otras alternativas de esta técnica y sintetizar las ventajas y desventajas de la técnica utilizada.

2.5. Artículos de divulgación: Los artículos de divulgación informan acerca del estado actual del conocimiento e/o innovaciones en el conocimiento sobre un determinado tema con revisión de información bibliográfica.

2.6. Revisiones bibliográficas: Registran acertadamente la secuencia del desarrollo de un campo en particular de la odontología; que sea tan breve y completo como sea posible y presenta una documentación en el tema por medio de referencias bibliográficas. Adicionalmente debe incluir una introducción, una discusión y conclusiones que hayan sido obtenidas de dicha revisión bibliográfica.

2.7. Notas clínicas: Estos son los conocidos "Tips" clínicos. Éstos incluyen datos para diferentes técnicas clínicas que no entren en conflicto con los principios de la Odontología de las diferentes especialidades y que "faciliten" la práctica.

2.8. Ensayos y artículos de otras profesiones o aspectos relacionados con la profesión odontológica: Se incluyen tópicos como educación, medicina, mercadeo ético, comunicación, psicología, salud ocupacional, explicaciones teóricas o ciencias básicas, odontolegales, comparaciones analíticas y notas históricas y sociales. A pesar de la variación de contenido de este tipo de artículos, su presentación debe ser lógica, efectiva y a la altura intelectual de los lectores de la revista "El Odontólogo".

3. PREPARACIÓN DE LOS ARTÍCULOS

3.1. Generalidades: Los artículos deben ser enviados al correo electrónico del Director en forma digital (Word) y el Director deberá acusar recibo inmediato. La fuente debe ser Arial tamaño 10. El interlineado debe ser simple y en vista Diseño de Web. Al referirse a drogas y/o productos dentales, deberá usarse su nombre genérico. Los nombres comerciales pueden ser mencionados entre paréntesis al momento de hacer referencia por primera vez, acompañados del nombre del fabricante.
Los correos electrónicos no son infalibles, por lo que de no recibir acuso de recibo, el autor deberá asegurarse telefónica o digitalmente o mediante la AOP, de que el Director recibió la información electrónica.

3.2. Abreviaciones y símbolos: Sólo se aceptarán las abreviaciones y símbolos estandarizados que han sido aceptados internacionalmente. Las abreviaciones que no son comunes deben estar definidas cuando se usan por primera vez. Para la identificación de los dientes, se puede utilizar el sistema de dígito 2 adoptado por la "Federación Dental Internacional".

3.3. Protección ética y permisos: Todo texto, tabla o ilustración que haya sido publicada previamente debe estar acompañada del permiso escrito para su uso, dado por el dueño de los derechos de autor y por el autor original, al igual que debe llevar una completa información de la fuente original. Las fotografías que muestren personas identificables, deben ser acompañadas con permisos de publicación firmados por la s personas que aparecen en dichas fotografías.

3.4. Derechos de autor: Las personas designadas como autores deberán cumplir con los siguientes requisitos para tener derecho a la autoría:

Deben haber participado en:

a. La concepción y el diseño del estudio, o el análisis o interpretación de los datos.
b. Redacción del artículo o la revisión crítica de una parte importante de su contenido intelectual y
c. La aprobación final de la versión que será publicada.
La participación orientada simplemente a la consecución de financiamiento o recoger datos no implica la concesión de crédito de autor. Tampoco la supervisión del grupo de trabajo.

4. PREPARACIÓN DEL MANUSCRITO

4.1. Carta de presentación:
Todos los manuscritos sometidos para publicación deben iniciar con una nota incluida y dirigida al Director de la revista "El Odontólogo", en donde se presenta el título del Trabajo y el nombre del autor o los autores que participaron en la elaboración del material y adjunto incluir una fotografía profesional digital a colores de los autores.

Se debe dejar constancia de que "Es un trabajo original que no se ha publicado parcial ni totalmente y no se ha sometido a publicación en ninguna otra revista de carácter científico simultáneamente". Además, debe dejar claro "que el autor(o los autores) transfiere(n) los derechos del artículo a la Asociación Odontológica Panameña si el artículo es aceptado para publicación, siendo así



no puede(n) hacer la publicación parcial ni total de su artículo sin solicitar permiso a la Asociación Odontológica Panameña".
Asimismo, la carta de presentación debe especificar que el trabajo está libre de conflictos e intereses y se han observado los más altos principios éticos, humanos y profesionales, como de bienestar animal, cuando así se requiera, durante la elaboración del trabajo.

Será enviada por el autor principal, (Que en caso de tratarse de una tesis de grado será el director(es) de la misma) quien con su firma indicará(n) su aprobación del contenido total del artículo y se hará(n) responsable(s) por las opiniones expresadas en el mismo.

4.2. Página de título: Es la segunda sección luego de la carta de presentación. Debe incluir el título del artículo, el cual debe ser conciso pero informativo. Nombre y apellido de cada autor, acompañado de su grado académico más importante y su afiliación institucional o a empresas. Si el trabajo fue respaldado por una beca, debe aparecer el nombre de la organización que la concedió. "Enseguida debe ir el título del trabajo abreviado o titulillo". Finalmente se debe incluir la dirección, el número de teléfono, fax y/o correo electrónico del lugar de trabajo y de residencia del autor principal, para facilitar, de ser necesario, la consulta entre el lector y los autores. En el título no se deben incluir abreviaturas. El título debe ser escrito también en inglés. Tomar como ejemplo de este formato a las Revistas que aparecen en: http://aopan.org/revista-el-odontologo/

4.3. Resumen/Abstract: Es la siguiente sección. Es necesario para todos los manuscritos y debe incluir los puntos más importantes mencionados en el artículo, destacando individualmente con subtítulos los siguientes aspectos: objetivo del trabajo, material y métodos, resultados, conclusiones y relevancia clínica. Las modalidades de publicaciones a donde no apliquen "todos" estos aspectos mencionados, pueden eliminar algunos de ellos. Esta sección no debe excederse de 200 palabras, ni emplearse abreviaturas y traducido al inglés.

4.4. Palabras claves/Keywords: Deben ser consultadas en la edición más reciente del INDEX MEDICUS ®/ MED-LINE® . Un máximo de cinco (5) palabras claves por manuscrito que también deben ser escritas en inglés.

4.5. Introducción: Corresponde a la cuarta página en adelante. Evite presentaciones demasiados extensos. Se debe describir breve y claramente los antecedentes y los fundamentos científicos de la hipótesis o del objetivo del estudio. Se deben suministrar suficientes detalles para ilustrar adecuadamente al lector. Describa y cite sólo los estudios previos más relevantes.

4.6. Material y método: La intención es la de proveer suficiente información técnica que permita la repetición de los experimentos. El diseño del estudio, los procedimientos específicos y el tipo de análisis estadístico empleado deben ser descritos clara y cuidadosamente. Use subtítulos para una mejor organización de ideas.
Si algún método ha sido descrito previamente, haga mención de la referencia o referencias bibliográficas de este método en la redacción del texto, como también en la sección de referencias propiamente dicha.Si el método es totalmente nuevo, descríbalo minuciosamente y presente los datos que respalden su uso. Presente los datos obtenidos o la información numérica descriptiva utilizando tablas y haga una breve mención de ellas en el texto.
Los nombres de todos los productos utilizados deben estar seguidos por el nombre, el modelo del producto, el nombre de la compañía y el país de origen, información que irá entre paréntesis. Use los nombres genéricos de las drogas; los nombres comerciales deben ser mencionados entre paréntesis en el momento de hacer la referencia.
Para protocolos que involucren la participación de seres humanos, indique detalladamente como se protegieron sus derechos humanos y si se les entregó un informe de consentimiento o autorización de procedimientos.
Cuando se utilicen animales de laboratorio indique la calidad del trato brindado a los especímenes.

4.7. Resultados: Para el desarrollo de esta sección se pueden utilizar explicaciones textuales, tablas, gráficas, fotografías y figuras. Evite comentarios subjetivos, interpretaciones o llamamamientos literarios que corresponden a la discusión.
Utilice tablas para mostrar diferencias o similitudes que de otra manera no podrían ser explicadas en el manuscrito. Numere las tablas, gráficas, fotografías y figuras en el orden en que ellas aparecen y fueron citadas en el texto. Al tabular los datos se deben reportar los valores de probabilidad y el nombre de las pruebas estadísticas para todos los valores de desviación estándar que han reportado ser significativamente diferentes.

4.8. Discusión: Los resultados se explican e interpretan con base en una crítica científica de los trabajos publicados previamente que corresponden al área de estudio en cuestión. Resalte los avances logrados con la nueva información. Es la única sección que permite comentarios subjetivos.

4.9. Conclusiones: Nombre las conclusiones obtenidas y relaciónelas con los datos arrojados por el estudio.

4.10. Agradecimientos: Reconozca la labor de las personas, instituciones académicas, fundaciones, entidades financieras, comerciales o industriales que ayudaron en el proyecto.

4.11. Referencias bibliográficas: Van al final del artículo, a doble espacio, únicamente deben aparecer en esta lista las referencias que se han citado en el texto. Las referencias deben ser identificadas en el trabajo utilizando números arábigos en la parte superior de la línea (superíndices en negrita) que haga referencia al tema del artículo consultado, como también, inmediatamente después de mencionar en el texto el nombre de autores y año de publicación. La lista de referencias bibliográficas debe aparecer además al final del artículo conservando una secuencia numérica, según el orden en que ellas aparecen en el manuscrito. Los manuscritos en preparación, comunicaciones personales y otra información aún no publicada no deben ser citados en la lista de referencias, pero deben ser mencionados en el texto dentro de un paréntesis.

Nombre todos los autores cuando su número es de cuatro [4] o menos. Si son más de cuatro, nombre los cuatro primeros y agréguele "y col.".
En algunos casos se aceptarán el uso únicamente de Bibliografías (sin citas numéricas en la redacción del texto) a criterio del Editor y del Consejo Editorial, siempre lo más apegados posibles a las normas básicas de publicación para revistas biomédicas.

4.11.1. Para revistas científicas: Deben incluir apellidos y sólo las iniciales del nombre, título del artículo, abreviación del Journal o revista según el Index Medicus o Index to Dental Literature, año de publicación, volumen, fascículo, página inicial y final.
Ejemplo:
Hernández MJ., Mejía AM. Odontología Integral. Rev. Odontol. 1991; 17(1): 15-25

4.11.2. Para libros: incluye apellidos y sólo iniciales de todos los autores, títulos del libro, edición, ciudad, casa editora, año, páginas inicial y final.
Ejemplo: Goldstein RE., Change your smile, 2a ed. Chicago: Quintessence Publishing Co. Inc., 1988. p. 88-99.

4.12. Sección de Educación Continuada: Los artículos aceptados para publicación en "El Odontólogo" pueden ser incluídos en el Programa de Educación Continuada de esta revista, por lo que agradecemos a los autores su colaboración preparando cuatro preguntas de selección múltiple directamente relacionadas con el tema central de su artículo. Las preguntas deben ser presentadas al someter el artículo para publicación. Las preguntas deben ser construidas con cuatro alternativas, donde sólo una respuesta es la correcta.
Ejemplo:
1. El tiempo de polimerización de una capa de resina de 2 mm de color amarillo oscuro debe ser:
a. entre 40 a 50 segundos
b. entre 40 a 30 segundos
c. entre 30 a 20 segundos
d. entre 20 a 15 segundos

El autor debe señalar muy claramente, cuál es la respuesta correcta al enviar su batería de preguntas y no necesariamente todas las preguntas sometidas por el autor tendrán que ser usadas. Las preguntas podrán ser editadas según considere el Consejo Editorial de la revista

4.13. Tablas: Cada tabla debe anexarse en páginas separadas y deben estar numeradas de acuerdo con su orden de aparición en el texto. Como título de cada una, debe figurar un encabezamiento conciso escribiendo el contenido. Deben explicarse por sí solas, siendo un suplemento del texto, más no una copia del mismo. Si la tabla ha sido previamente publicada o alguno de sus datos fue tomado de algún otro manuscrito, se debe colocar una nota aclaratoria en el pie de página donde se le dé crédito a la fuente original.

4.14. Ilustraciones: Gráficos, dibujos y fotografías deben nominarse como figuras (abreviación: Fig.) y deben numerarse en forma secuencial con números arábigos.
Cada ilustración debe llevar al respaldo el número correspondiente a su identificación, nombre del autor principal del estudio y una fecha que indique su correcta orientación por más obvia que ésta sea. En el texto, su ubicacón debe indicarse con la abreviatura Fig. y el número entre paréntesis, Ejemplo: (Fig. 1).

Los gráficos y dibujos deben estar en tinta china sobre papel blanco, el título correspondiente debe estar en la parte inferior. Las fotografías deben ser en jpg, claras, con excelente contraste, color y de tamaño no mayor de 800 x 800 pixeles. Si son fotografías tomadas con microscopio deben indicar la tinción histólogicas utilizada (cuando corresponda) y el aumento original de la fotografía. Tanto los gráficos como los dibujos y fotografías deben llevar sus leyendas en una página separada.
Si alguna ilustración ha sido tomada de un material publicado, la leyenda debe dar crédito a la fuente.

Por favor recuerde ir a: http://aopan.org/revista-el-odontologo/ para seguir el formato de las publicaciones anteriores o comunicarse con la Dirección para, con gusto, ayudarle.

MANEJO DE LA FASE I y FASE II DE UN PACIENTE JOVEN CON DESORDENES TEMPOROMANDIBULARES e HIPERTENSION ARTERIAL

Management of a Phase I and Phase II of a Young Patient with Temporomandibular Disorders and Arterial Hypertension

Presentación de Caso

Dr. Fernando R. Jaén, Odontólogo egresado de la Universidad de Panamá y de la Escuela de Odontología de Louisiana State University en New Orleáns, Louisiana, EUA con una Residencia en Odontología General. Ejerce su práctica académica como profesor titular de la Facultad de Odontología de la Universidad de Panamá y su práctica privada con dedicación a los Desórdenes Temporomandibulares, Dolor Buco Facial, Bruxismo, Desordenes del Dueño y Oclusión, ambas desde 1983.

Contactos: (507) 263-7313, www.doctorjaen.com, consultas@doctorjaen.com

RESUMEN

El Sistema Masticatorio u Oclusal, es un sistema de naturaleza ortopédica; complejo, adaptable y eficiente, encargado de hablar, respirar, masticar, dormir y tragar durante toda nuestra vida. Es el único sistema ortopédico del cual la vida depende. El sistema tiene 3 componentes anatómicos complejos; 2 articulaciones temporomandibulares (ATM), el neuromuscular y la relación interdental con sus tejidos de soporte y que pueden dañarse en forma similar a las del resto del cuerpo humano. La intención de esta presentación de caso es la de describir una alternativa sin retratamiento de ortodoncia en Fase II de un paciente joven con osteoartritis de las ATM, ferulizacion muscular, hipertension arterial y bruxismo1.
Palabra Clave; osteoartritis, ferulizacion muscular, relación interdental mal adaptada, bruxismo, hipertension arterial, guía canina.

ABSTRACT

The Masticatory or occlusal system, is an orthopedic system in nature; complex, adaptable and efficient and in charge of speech, respiration, mastication, sleep and swallow throughout our lives. It is the only orthopedic system on which life depends. The system has 3 complex anatomical components; the 2 temporomandibular joints (TMJ), the neuromuscular and the interdental relationship and its supporting tissues that can be damaged in a similar way to those of the rest of the human body. The intention of this case presentation is to describe an alternative without orthodontic retreatment in Phase II of a young patient with arthritis of the TMJ, muscular co contraction, arterial hypertension and bruxism1.
Keyword; osteoarthritis, muscular co contraction, mal adaptive interdental relationship, bruxism, arterial hypertension, anterior guidance.

INTRODUCCION

Los desórdenes que causan dolor buco facial han sido divididos en2;
1. Desordenes de dolor Intracraneal. (Neoplasias, aneurismas, abscesos, hemorragias hematomas, edema, etc.).
2. Desordenes de dolor primario. (Migrañas, cefaleas en racimo, hemicránea paroxística, arteritis craneal, cefaleas tensiónales).
3. Desordenes de dolor neurogenico.
a. Neuralgias paroxísticas (trigémino, glosofaríngea, laríngeas superiores.
b. Desordenes de dolor continuo. (neuritis periféricas, post herpéticas, post traumáticas y post quirúrgicas).
c. Dolor simpatético.
4. Desordenes de dolor intraoral. (pulpar, periodental, muco-gingival y lingual)
5. Desordenes Temporomandibulares (DTM). (Neuro-musculatura, las ATM y la relación interdental).
6. Estructuras vecinas. (Ojos, oídos, senos para nasales, nariz, nódulos linfáticos, glándulas salivares y cuello).
7. Desórdenes mentales. (Desordenes somato-formes, síndromes de dolor de origen sicogénico).
Las patologías de los DTM3 se clasifican según su origen anatómico en; Intracapsulares (ligamentos, discos, etc.), Extracapsulares (neuromusculatura, ligamentos, etc.) e Interdentales (dientes y sus tejidos de soporte y vías aéreas o desordenes del sueño).
Son análogos a los otros sistemas ortopédicos del cuerpo humano, ocurren a cualquier edad, a ambos generos y la queja principal es de dolor u otras molestias o la disfunción en aéreas cefálicas, faciales o cervicales4. Este caso es un ejemplo donde las 3 áreas anatómicas estaban afectadas y las describiré resumidamente resaltando en negrita y describiendo un poco más, las especificas presentes en este paciente joven.

Las etiologías de los DTM son: Congénitas o Hereditarias, Enfermedades sistémicas, autoinmunes o infecciosas, Tumorales, Disfuncionales o ser Comorbides.

Las etiologias más comunes de los DTM y las del paciente en este caso, son las Disfuncionales o Desordenes, que son el resultado de sobrecargas súbitas o macro traumas (25%) o por sobrecargas repetitivas o micro traumas (75%), pudiendo ser comorbides. Las causas de los micro traumas pueden ser las relaciones interdentales mal adaptadas (mala mordida o contactos prematuros)5, los factores sicosociales y las para funciones como el bruxismo6.

Los Desórdenes Intracapsulares se refieren a las patologías de los tejidos dentro de las capsulas articulares y se clasifican en Desordenes Internos y en Desarreglos Intracapsulares.

Los Desarreglos Internos son aquellos que causan mala acomodación de los componentes no discales de la capsula, causando una interferencia en el movimiento suave de la articulación;
1. Sinovitis, capsulitis o retrodisquitis, que es la inflamación de estos componentes.
2. Desviación en forma o disclusión.
3. Dislocación del cóndilo o hipermovilidad (crónica o aguda).
4. Anquilosis.
5. Fracturas.

Los Desarreglos Discales son los más comunes y se caracterizan por una relación anterior del disco con relación al cóndilo;
1. Dislocación del disco con reducción.
2. Dislocación del disco sin reducción (crónica o aguda).
3. Enfermedades degenerativas u osteoartritis7 (OA) primaria y secundaria. Es considerada como una enfermedad crónica de aparente origen inflamatorio que resulta de la deformación de las ATM causada por cambios degenerativos del disco y otros tejidos conectivos y afecta a cualquier edad o genero. La OA primaria es una condición degenerativa de las ATM caracterizada por el deterioro y abrasión de los tejidos articulares, acompañado de remodelación del hueso sub-condral debido a una recarga de los mecanismos de remodelación y puede ser juvenil o adulta. La OA secundaria es la misma de degeneración articular con remodelamiento óseo como en la primaria, pero con un factor etiológico identificado.
4. Poliartritis o poliartrydes.

Los Desórdenes Extra capsulares son los más frecuentes y pueden ser Agudos o Crónicos.

Los Agudos se refieren a patologías con dolor o inflamación donde el origen y el sitio afectado coinciden. Su duración usual de menos de 6 meses y no hay alteración de la percepción cerebral del área afectada.
Se clasifican en:
1. Mioespasmo tónico o trismus.
2. Ferulizacion muscular, es la contracción de los músculos elevadores para evitar el movimiento de las componentes articulares o musculares alterados. Se manifiesta con dolor severo en función pero no en reposo, rango de movimiento (RDM) reducido a 10 o 30 mm e historia de signos y síntomas temporo-mandibulares
3. Miositis.

Los Crónicos son las patologías donde el origen y sitio de la inflamación o del dolor no coinciden, usualmente de más de 6 meses de duración, el cerebro confunde el aérea afectada, están relacionadas con los despertares aumentados y hay alteración del ánimo. Se clasifican en;
1. Contractura (fibrosis o trismus crónico).
2. Dolor miofacial,
3. Fibromialgia.

Los Desórdenes Interdentales pueden ser de los Tejidos de Soporte, de los Dientes o de las Vías Aéreas o del Sueño.
1. Tejidos de Soporte; festones de Mac Call, grietas de Stilmman, ensanchamiento del ligamento, hipercementosis, exostosis, recesión, lengua festoneada o líneas alba8.
2. Dientes; facetas de desgaste, abfracciones, fracturas dentales o 2 en materiales, dolor o movilidad dental, fremitus, daños pulpares, relación interdental mal adaptada (o mala oclusión) donde si bien el acomodo interdental es importante, lo más importante es lo que el paciente haga con esos dientes 9,10.
3. Vías Aéreas o Desordenes del Sueño11;

A. Desordenes Respiratorios Relacionados con el Sueño como: la Apnea Obstructiva, la Hipo Apnea, el Ronquido.

B. Desordenes de Movimiento Relacionados al Sueño: Movimiento periódico de extremidad, el bruxismo, las cefaleas, la catatrenia y la fibromialgia.

Los principios generales y las 2 fases para su manejo12 son;
Principios generales:
1. La base del tratamiento es el diagnostico.
2. Si es posible; se cura.
3. Si no, entonces; se maneja, limitando la incapacidad.
4. Si ninguna de las anteriores es posible; se refiere.
5. El mejor tratamiento es la prevención o el tratamiento temprano.

Fases:

A. Fase I o las “Reversibles” con el alivio, corrección o mejoramiento de las alteraciones de los componentes; Neuromusculares, ATM, de los hábitos para funcionales, de la salud general, de la calidad de vida y del sueño. Las alternativas son;
1. Instrucciones y auto ayuda en casa y trabajo.
2. Farmacoterapia.
3. Fisioterapia.

4. Psicoterapia.
5. Aparatos oclusales
6. Combinaciones

B. Fase II o las “Irreversibles” con la rehabilitación del componente interdental, optimizando la tabla oclusal alterada. Las alternativas son;
1. Ajustes oclusales
2. Ortodoncia.
3. Operatoria
4. Prótesis.
5. Cirugía maxilofacial u ortognatica
6. Combinaciones

Reporte del Caso

Se trata de un paciente de 22 años de edad, que me fue referido el 30 de marzo del 2017 de una clínica de ortodoncia y por su papa que es médico en nuestro centro de clínicas.

El Análisis de la Oclusión 13 incluyo;
1. Queja principal 14 era “sonido en la mandíbula derecha, dolor en las sienes y cuello”.
2. La historia médica incluía tratamiento con fisioterapia y aines por los dolores, pero que no le servía. Refería una presión arterial (p/a) de 120/80 y un peso de 140 lbs.
3. El cuestionario de apnea del sueño y la escala Epworth del sueño mostraba: sueño no reparador, 6 o menos horas de sueño siendo fragmentado, dificultad para dormirse y cefaleas al despertarse.
4. La historia dental incluía alguna operatoria y extracciones para una ortodoncia con 4 años de duración.
5. La historia articulo/muscular inicio con síntomas y signos relacionados a su queja principal desde hace 2 años, con aumento en su frecuencia, intensidad y duración. Refería dolor constante, de diferentes intensidades, ocasiones y formas en cabeza, mandíbula, cuello, espalda media. Los dolores empeoraban con la masticación. Refería estar cansado todo el día. Como síntomas auditivos tenia tinitos y mareos. El paciente era desde hace un tiempo consiente de varios movimientos para-funcionales con la mandíbula de día y de noche de y comerse las uñas (onicofagia) desde niño. Despertaba con cefaleas. Sentía cambios del ánimo con episodios de tristeza, o ira o ansiedad.
6. El examen muscular mostraba torsión inferior hacia la derecha de la línea bi-pupilar con leve cierre del ojo derecho. (fig.1).

La palpación indicaba aumento de volumen y el paciente dolor, en maseteros derechos, ambos esternocleido-mastoideos y trapecios.

(figura1)

7. El examen articular indico dolor a la presión del área derecha y a la retracción mandibular en la izquierda. Con el ultrasonido Doppler™ se escuchó crepitación bilateral en abertura, lateralidad y cierre.

8.El examen de RDM mostro una abertura dolorosa, lateral hacia la derecha y reducida a 35 mm (fig. 2).

(figura2)

9. El examen de postura revelo línea omicron (entre hombros) desigual y postura anterior de la cabeza (fig. 3 y 4).

(figura3)

(figura4)

10. En el examen interdental en máxima intercuspidacion anterior se observo una sobremordida vertical de 3 mm. pero sin contacto (figs. 5 y 6).

(figura5)

(figura6)

11. En el examen intrabucal solo se encontraron facetas incisales leves en anteriores, en especial de #23 y #33 y lengua elevada (fig. 2).
12. El examen de imágenes referido mostraba cambios artríticos bilaterales condilares y la de craneo no mostraba patologias y el espacio aereo media mas de 11 mm (Fig. 7 y 8).
13. El examen fisico14 mostraba ojeras, comedor de uñas, fascias dolorosa y la p/a tomada por mi y con un aparato digital era 172/118 brazo derecho y 154/118 brazo izquierdo. La relacion entre el mal sueño y las alteraciones de p/a son bien conocidas y por eso es parte integral del Analisis de la Oclusion15 y 17. Este hallazgo se lo informe a su papa de inmediato. El lo confirmo y refirio a su hijo a un internista que le hizo una evaluacion extensa, sin encontrarle causas fisiologicas, ademas del

mal sueño, a la hipertension arterial (HTA). Iniciaron tratamiento con atenolol, registrando 114/80 cuando iniciamos tratamiento por los DTM, el 17 de abril del 2017.

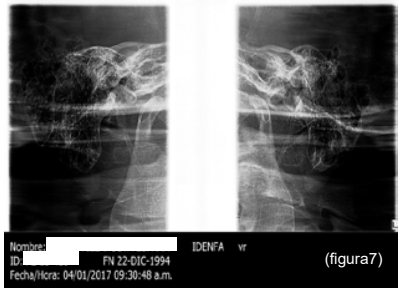

(figura7)

(figura8)

Los diagnósticos fueron;
1. OA primaria de ambas ATM
2. Ferulizacion muscular
3. Capsulitis y retrodisquitis
4. Relación interdental mal adaptada
5. Bruxismo
6. HTA

El plan de tratamiento en Fase I, se inició en la fecha antes mencionada e incluyo;
1. una sesión con una unidad de TENS de Bioresearch™ para obtener un porcentaje de relajación muscular inicial,

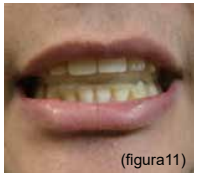
(figura11)

(figura12)

2. confeccionar un aparato neuromuscular inferior de estabilización oclusal16 mandibular de cobertura completa con guías anteriores y contactos oclusales precisos a 20 micras Parkell II ™ (fig.11 y 12) y 3. mantener los contactos y las guías por 2 meses y de uso 24 horas al día.
4. la referencia médica inmediata por la HTA.
Luego de su uso, con ajuste cada 2 semanas y finalizando el 31 de mayo del 2017, el paciente estaba asintomático, abría bien la boca, no estaba cansado, dormía 8 horas ininterrumpidas, amanecía descansado, sin cefaleas y la torsión facial y corporal y el RDM mejoraron (fig. 9, 10, 14 y 15) y con una p/a de 116/71. Este hallazgo de p/a le fue informado al médico que inicio un programa para disminución, con la intensión de suspensión de la dosis de antihipertensivo y controles periódicos.

(figura9)


(figura10)

(figura14)

(figura15)

(figura13)

Para mejorar la relación interdental resultante (fig.13), con contactos prematuros en las molares y mantener una estabilidad oclusal o Fase II, relación céntrica postural adaptada (RCPA)20 obtenida post tratamiento de Fase I, existían 2 opciones; referencia para re tratamiento de ortodoncia o una combinación de ajuste oclusal18 mas la reconstrucción de la guía canina derecha y los contactos incisales19 con resinas. El paciente fue bien explicado de; la posibilidad de recaída de los síntomas y signos relacionados a la OA20 y de las ventajas y las desventajas de estos procedimientos, aceptando la opción con resinas y ajuste oclusal. El tratamiento se efectuó el 3 de julio de 2017 usando resinas hibridas con la técnica directa (figs. 16 y 17); reponiendo las cúspides

(figura16)

(figura17)

(figura18)

(figura19)

desgastadas de #23 y #33 y creando cíngulos en palatino de los incisivos superiores. La guía canina derecha estaba intacta. La relación interdental fue equilibrada a contactos únicos y de .5mm de diámetro y determinada con la cinta Parkell II (figs. 18 y 19). El paciente fue bien informado de la necesidad de controles por la vida relativa de las resinas y por los cambios naturales en la posición y relación interdental y articular21. Luego de 2 tune-ups del ajuste oclusal y de la remoción total y escalonada del aparato, el caso fue terminado en 18 de julio de 2017. El paciente fue puesto en un programa de recall a un mes y luego cada 6 meses y se le dieron las indicaciones de cuidado del aparato por la posible necesidad de su uso por recaídas.

CONCLUSION

Los DTM pueden ser dolorosos, causar incapacidad, mover o desgastar los dientes, desordenar el sueño, alterar el ánimo y hasta incrementar la presión arterial, por eso es imprescindible un análisis oclusal que incluya la toma de la p/a, una evaluación del sueño y un examen físico en todos los pacientes bruxistas. Las alternativas de tratamiento conservador alivian los síntomas y signos o Fase I y además facilitan la determinación de una posición mandibular de trabajo para el manejo de la Fase II, siendo las resinas y el ajuste oclusal una posibilidad.

BIBLIOGRAFIA

1. Rios, Dagmar. Rehabilitación de la Relación Interdental en un Paciente Tratado por Osteoartritis de las ATM. Revista Contacto Científico, Vol. 6, 21-23, Dic. 2012.
2. American Academy of Orofacial Pain. Okeson JP (ed). Orofacial Pain. Guidelines for Assessment, Diagnosis, and Management. Chicago. Quintessence Publishing Co. 1996.
3. The American Academy of Craniofacial Pain. Standards for History, Examination, Diagnosis and Treatment of Temporomandibular Disorders (TMD). A Position Paper. The J of Craniomand. Practice Jan. 1990, Volume 8 Number 1.
4. Moses, AJ., Lieberman, M., Kittay, I., Learreta, JA. Computer-Aided Diagnoses of Chronic Head Pain: Explanation, Study Data, Implications, and Challenge . J of Craniomand. Practice, Volume 24 Issue 1 January 2006.
5. Learreta J A, Beas J, Bono AE, Durst, A. Muscular Activity Disorders in Relation to Intentional Occlusal Interferences. The Journal of Craniomandibular Practice. Jul 2007, Vol. 25 Issue 3, 193-199.
6. Fernandes G. et al. Temporomandibular disorders, sleep bruxism, and primary headaches are mutually associated. Orofac Pain 2013 Winter; Vol. 27 (1),14-20.
7. Wang XD; Zhang JN; Gan YH; Zhou YH, Current Understanding of Pathogenesis and Treatment of TMJ Osteoarthritis, J Dent Res: 1544-0591, 2015 May; Vol. 94 (5), pp. 666-73;
8. Glickman I., Periodontología Clínica 1ra Ed. Nueva Editorial Interamericana, 1974; 320-333.
9. Gremillion H. The relationship between occlusion and TMD: an evidence based discussion. J Evid Base Dent Pract. 2006;6:43–7.
10. Brown, CE. Infante, L. Thinking of a maladaptive occlusion as an orthopedic cumulative trauma disorder. Cranio. Jan 2015, Vol. 33 Issue 1, p19-22.
11. International Classification of Sleep Disorders (ICSD-3), 3rd Ed. Darien, IL: American Academy of Sleep Medicine, 2014.
12. Kent, JN. Conservative and Surgical Management of TMJ Disorders. Louisiana State University, School of Dentistry 1982.
13. Jaén FR. Análisis Oclusal de Filtro en 10 Minutos. El Odontol. Agosto 1991.
14. Burnside, JW. Physical Diagnosis, 16th Edition, Baltimore, MD. The Williams and Wilkins Co, 1981.
15. St-Onge M, Grandner M, Bhatt D, et al. Sleep Duration and Quality: Impact on Lifestyle Behaviors and Cardiometabolic Health: A Scientific Statement From the American Heart Association. Circulation. November 1, 2016;134(18):e367-e386.
16. Abdel Fattah, R.A. Intraoral Appliances in Management of Temporomandibular Disorders, Revised. Cranio, Oct. 1996, vol. 14 #4 344-346.
17. Bansil P; Kuklina EV; Merritt RK; Yoon PW. Associations between sleep disorders, sleep duration, quality of sleep, and hypertension: results from the National Health and Nutrition Examination Survey, 2005 to 2008. J Clin Hypertens, 2011 Oct; Vol. 13 (10), pp. 739-43
18. Pontons-Melo JC; Pizzatto E; Furuse AY; Mondelli J, A conservative approach for restoring anterior guidance: a case report. J Esthet Restor Dent, 2012 Jun; Vol. 24 (3), pp. 171-82.
19. Solow, RA. Equilibration of a progressive anterior open occlusal relationship: a clinical report. Cranio: 2005 Jul; Vol. 23 (3), pp. 229-38.
20. Dawson PE: Functional Occlusion, from TMJ to Smile Design. 1 Ed. St. Louis, Mo. Elsevier 2007, p. 86-129
21. Yamashita, A, Yamashita, J., Kondo, Y. Thirty-year follow-up of a TMD case treated based on the neuromuscular concept. CRANIO Jul. 2014, Vol. 32 Issue 3, p224-234. 11p.

ODONTOLOGÍA HEROICA

NORMAN: El caso más largo reportado en la historia

Pulpotomía Vital de Hidróxido de Calcio

Por Harold Berk, DDS, DSc, FACD, FICD, FAAPD

Seguimiento de 70 años, imágenes de cortesía del doctor Ali Maddahi, DMD

1946- a los 3 meses post operatorios

1996- a los 50 años de seguimiento

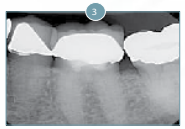

2016- 70 años de seguimiento

2016- 70 años de seguimiento

Las décadas de mediados del siglo 20 han sido la referencia en cuanto a la era biológica de la pulpa. Uno de los investigadores más importantes fue Dr. Harold Berk, quien desarrolló un procedimiento para pulpotomía de hidróxido de calcio vital que incluía un método de inspección de la membrana odontoblástica con el objetivo de obtener un diagnóstico, un procedimiento quirúrgico y un apósito pulpar de meticulosa de calcio hidróxido-acuoso (Pasta Pulpdent). Dr. Berk contribuyó después a nuestro conocimiento sobre los procedimientos de recubrimiento directo de la pulpa con sus estudios en los Institutos Nacionales de Salud en los años 50.

La pulpotomía vital es la amputación del tejido en la pulpa coronal y la aplicación de un apósito pulpar con el propósito de sanar el tejido radicular de la pulpa y mantener la vitalidad del diente. Una descripción detallada del diagnóstico diferencial y los procedimientos quirúrgicos pueden encontrarse en el libro Save That Tooth (Berk H; 2005) y en el sitio web de Pulpdent.

Después del éxito de estos estudios de la pulpotomía usando la Pasta Pulpdent para una pulpotomía en el diente de un perro, Dr. Berk realizó su primera pulpotomía en enero del año 1946 a Norman, a la edad de 12 años, quien presentaba una gran exposición de caries del molar izquierdo permanente (19#).

Una radiografía tomada 3 meses post-operación muestra una pulpa normal sana con puentes densos de la nueva dentina (Fig. 1). Una formulación radiolúcida de la Pasta Pulpdent fue usada en ese tiempo. El Sulfato de Bario fue agregado después para la Radiocapacidad. En el 50 aniversario de la radiografía tomada en 1996 se muestra el diente con una salud normal con una corona que fue colocada en 1984 (Fig. 2).

El 10 de febrero del 2016, 70 años después de la pulpotomía vital realizada por el Dr. Berk, Norman fue revisado por el Dr. Ali Maddahi. Una radiografía y una foto tomadas en esa visita muestra el diente vital, saludable (Fig. 3) con un PFM intacto en la corona y una periodoncia sana (Fig. 4). Después de las investigaciones de la literatura, desde nuestro conocimiento, este es el caso más largo de la historia jamás reportado.

Este caso de 50 años ha sido publicado en el libro Save That Tooth por Harold Berk, DDS.

www.pulpdent.com

GC Pas/Cion Alginate

Material de impresion

GC Pas / Cion es un material de impresión fiable comúnmente utilizado para obtener modelos de estudio y de ortodoncia de la más alta calidad. El alginato Pas/Cion es de fácil y rápido mezclado, es un material confiable, conteniendo suficiente polvo para obtener un promedio de 22 impresiones de toda la arcada y con un excelente precio.

Ventajas:

Con alta fuerza compresiva y alta resistencia al desgaste.

Detalles precisos Incorporación fácil y rápida del polvo al agua dentro de los 3 segundos.

Libre de polvo, con una formulación que permite una mezcla rápida para obtener un mezclado suave y libre de burbujas.

Propiedades tixotrópicas ideales.

No escurre por la garganta del paciente durante la toma de la impresión.

Bajo presión, GC Pas/Cion fluye en los espacios más estrechos para una reproducción más detallada.

Compatible con una amplia gama de yesos tipo IV para una mejor reproducción de los detalles.

Una superficie suave.

Sabor menta.

Panamá, Costa del Este tel.:399 2530, Herrera, Chitré tel.:979 0283, David, Chiriquí tel.:777 4043

www.medidental.com.pa

MEDIDENTAL

INFLUENCIA DEL HABITO DE RESPIRACION BUCAL EN LA MALOCLUSION DE LOS NIÑOS

Influence Of The Baby Breathing Habit In Malocclusion Of Children

Articulo Científico

Dr. William Ubilla Mazzini
Odontólogo especialista en Ortodoncia y docente Titular en la Facultad Piloto de Odontología, Universidad de Guayaquil, Ecuador.

Contactos: (593) 981858438,
williamdj40@hotmail.com

Dra. Tanya Moreira Campuzano
Odontóloga especialista en Ortodoncia con práctica privada en la Clínica Dental Global Dental, Guayaquil, Ecuador.

Contactos: (593) 994-565088
tanya1309@hotmail.com.ar

Dra. Fátima Mazzini Torres.
Odontóloga con un Magister en Gerencia en Salud y docente en la Universidad de Guayaquil, Ecuador.

Contactos: (593) 989506620
dra.mariamazzini@hotmail.com

RESUMEN

Objetivo: Identificar la influencia del hábito de respiración bucal en la maloclusión de los niños. La respiración bucal puede ser diagnosticada por causas obstructivas, hábitos y anatomía. Las causas, están relacionadas con la poca permeabilidad de la vía aérea superior, sea por hipertrofia de los adenoides amígdalas palatinas, rinitis alérgicas, desviaciones del tabique nasal y cavidad nasal estrecha con hipertrofia de cornetes. Las Maloclusiones más frecuentes son Alteraciones en el Plano Sagital (Clase II división 1, Clase III), Alteraciones en el Plano Transversal (Mordida Cruzada Posterior), en el Plano Vertical(Patrones dolicofacial, Altura facial inferior aumentada, Extrusión de piezas dentarias, Mordida Abierta Anterior).Conclusión: De la siguiente investigación se puede concluir, que la respiración bucal es un hábito común en la infancia, el cual puede tener diversas causas, tanto por anatomía como por causas obstructivas, y estas a su vez pueden conllevar a una maloclusión como mordida cruzada posterior, patrones Dólicofaciales, altura facial, mordida abierta anterior, que con un análisis correcto y mediante la identificación oportuna en la población infantil nos ayudara a evitar o interceptar algún tipo de maloclusión que pueda instaurarse en los pacientes que se encuentran en crecimiento y desarrollo.

Palabras Claves: respiración bucal, habito, maloclusión, dolicocefálica.

ABSTRACT

Objective: To identify the different points that influence the habit of mouth breathing in the malocclusion of children. Mouth breathing is a mouth breathing syndrome that can be etiologically diagnosed for obstructive causes, habits and anatomy. Causes of mouth breathing are related to poor airway permeability, either by hypertrophy of the palatine tonsil adenoids, allergic rhinitis, deviations of the nasal septum and narrow nasal cavity with turbinate hypertrophy. The differential diagnosis between mouth breathers with determined cause and mouth breathing respirators is necessary. Mouth breathing. It includes as a habit because, once the impediment to breathe through the nose has been eliminated, the child often maintains the habit of breathing through the mouth. The most common malocclusions caused by oral breathing are alterations in the sagittal plane (Class II division 1, Class III), alterations in the transversal plane (posterior crossbite), and alterations in the vertical plane (dolicofacial patterns, increased facial height, Extrusion of teeth, Anterior Open Bite). Taking into account the frequency with which mouth breathing occurs in children, the malocclusions they can cause, and recognizing this habit as parafunctional altering the normal shape of the jaws in children gives us guidelines to be able to define them and thus be able to Intercept them in time and return the child to its functional harmonic development. Conclusion: From the following investigation it can be concluded that mouth breathing is a common habit in childhood, which can have different causes, both for anatomy and obstructive causes, and these in turn can lead to malocclusion as a crossbite Posterior, dolicofacial patterns, facial height, anterior open bite, which with a correct analysis and through the timely identification in the child population will help us to avoid or intercept some type of malocclusion that can be established in patients who are growing and developing.

Key Words: mouth breathing, habit, malocclusion, Dolichocephalic.

INTRODUCCION

Los hábitos bucales pueden modificar la posición de los dientes y la relación o la forma que guardan las arcadas dentarias de cada persona que los desarrolla. Los profesionales de la salud como los pediatras u odontólogos generales al valorar a sus pacientes infantiles deben identificar dichos hábitos de manera precoz y canalizarlos para evitar en lo posible el desarrollo de maloclusiones.

El término maloclusión es genérico y debe aplicarse, sobre todo, a aquellas situaciones que exigen intervención ortodóntica más que a cualquier desviación de la oclusión ideal, ya que existe una línea continua entre lo ideal, lo normal y lo mal oclusivo. (El hábito es la costumbre o práctica adquirida por la repetición frecuente de un mismo acto.

Existen las que se consideran fisiológicos, como son la respiración nasal, masticación, deglución y existen también aquellos no fisiológicos entre los cuales tenemos la succión no nutritiva (que puede ser de dedo, chupete, etc.), la respiración oral, la interposición lingual. En la respiración bucal, la lengua asume la posición ascendente, causando un desequilibrio de la musculatura, con el cual desaparece el apoyo interno de los dientes póstero superiores y permite que la musculatura bucal descanse sin oposición en la parte externa; por tanto, se crea una contracción del arco superior y del paladar. Para permitir el paso de aire por la boca, es necesario que el paciente mantenga de manera permanente un “pasillo bucal” libre, la mandíbula gira hacia abajo y la lengua se mantiene en posición baja, dejando de modelar el paladar.1

El aire que penetra por la boca empuja el paladar hacia arriba y como no hay fuerza contraria de la columna de aire nasal, éste permanece alto. Es importante conocer por qué se dan los malos hábitos, cuáles son los pacientes propensos a desarrollarlos, y cuál es el manejo clínico, para que el ortodoncista pueda diagnosticar los diferentes casos de hábitos, conocer todas las implicaciones clínicas que conllevan, y dar un tratamiento certero y efectivo, en el tiempo recomendable para poder eliminar el mismo, y corregir los posibles efectos secundarios que el paciente presente.

Un tratamiento a tiempo, puede generar una corrección, sin implicar problemas muy severos, y dar una resolución sencilla, sin complicaciones.

HABITOS BUCALES

Los hábitos son patrones de contracción muscular de naturaleza compleja que se aprenden y que al repetirse llegan a convertirse en inconscientes, pueden ser beneficiosos cuando sirven como estímulo para el crecimiento normal de los maxilares, ejemplo de ello es la acción normal de los labios y la adecuada masticación, o perjudiciales cuando interfieren con el patrón regular de crecimiento facial y pueden llegar a producir anomalías dento-maxilofaciales. Entre estos casos podemos citar la succión digital, succión del tete, interposición lingual en reposo y en deglución y la respiración bucal.

Los niños en particular, practican estos hábitos anómalos como una forma de atraer la atención debido a que se encuentran expuestos a un entorno familiar violento, a la falta de atención de los padres, a la falta de madurez emocional, o bien, a los cambios constantes en el ambiente familiar.

La importancia de estos hábitos para la odontología radica en que todos los hábitos bucales parafuncionales modifican la posición de los dientes y la relación que guardan los dientes entre sí, ya que interfieren con el crecimiento normal y en la función de la musculatura orofacial.

La respiración bucal puede deberse a una obstrucción, a un mal hábito o a una alteración anatómica, produce serias alteraciones en el aparato estomatognático que afectan al niño tanto estética, funcional, como psíquicamente.2

Algunos niños manifiestan conductas inadecuadas que afectan el normal desarrollo bucodental. Cuando los hábitos negativos persisten crean casos graves de maloclusión.
La mayoría de las enfermedades bucales, y en particular las maloclusiones, no son de riesgo para la vida, pero por su prevalencia e incidencia, son considerados problemas de salud pública, y ocupan el tercer lugar como problema de salud bucal.

El origen multicausal de las maloclusiones, así como su aparición desde edades tempranas en el desarrollo del niño, condicionan la necesidad de realizar programas preventivos basados en diferentes medidas y procederes, con el objetivo de disminuir su incidencia. Las maloclusiones se refieren a desviaciones de la oclusión normal, para lo cual se utiliza comúnmente el sistema de clasificación de Angle, basado en las relaciones anteroposteriores de los maxilares entre sí.2

A principios de siglo se decía que las maloclusiones se producían por efecto del ambiente. Hoy en día se ha descubierto que es una interacción entre los factores ambientales y la herencia; éstos actúan sobre todo en el período de la infancia, que está enmarcada por continuos cambios en la dentición, donde producen alteraciones manifiestas desde los primeros años de la vida. Se considera que muy pocas de las maloclusiones son prevenibles, pero el 25 % de estas pueden ser interceptadas, y a temprana edad se pueden eliminar factores etiológicos y mejorar a los pacientes.

Los efectos inmediatos de la respiración bucal consisten en la introducción de aire frío, seco y cargado de polvo en la boca y la faringe. Se pierden las funciones de calentamiento, humidificación y filtrado del aire que entra por la nariz, con el consiguiente incremento de la irritación de la mucosa faríngea, siendo pobre la cantidad de oxígeno que pasa a la sangre.

En estos niños se observa ligera anemia, hipoglobulinemia y ligera leucocitosis, pérdida de expansión normal de sus pulmones, déficit de peso y a menudo, tórax aplanado. Los efectos a largo plazo de la respiración bucal en el macizo naso maxilar son más complejos y de mayor alcance. Desde que se abre la boca, la lengua desciende y pierde contacto con el maxilar, lo que influye en el crecimiento de éste, la tensión de los músculos varía

produciendo una serie de alteraciones en la función muscular que incide en la postura de la mandíbula y de la cadena muscular postural del individuo.3,4.
La respiración bucal debida a una obstrucción, puede ocurrir en pacientes con desviaciones del tabique nasal, con hipertrofia de cornetes, por inflamación crónica y congestión de la mucosa nasal, faríngeas o ambas; por alergias, por hipertrofia adenoidea y amigdalina. Fig. #1

Además, respirar por la boca por mal hábito continúa efectuándose aun cuando se haya eliminado el obstáculo que lo inducía. Quienes tienen respiración bucal debida a un defecto anatómico son niños cuyo labio superior es muy corto y no les permite un cierre bilabial completo sin realizar un esfuerzo (incompetencia labial). Las características del cuadro clínico dependen de la vía aérea alterada, de la salud y el biotipo facial del paciente y además del tiempo en que esté actuando este hábito, ya que los niños presentan picos de crecimiento. Si las causas de una respiración bucal no se corrigen antes de estas etapas, dejarán secuelas y su tratamiento será difícil, costoso y en muchos casos requiere cirugía ortognática.5

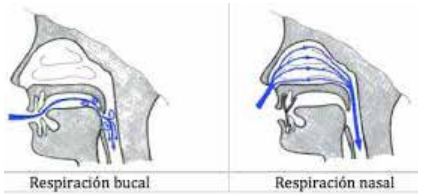

Para el diagnóstico de este padecimiento es necesaria una buena anamnesis sobre enfermedades recidivantes del sistema respiratorio alto y hábitos del sueño, una correcta valoración morfo funcional de la lengua, labios, y demás características buco faciales, así como la comprobación clínica de la respiración bucal. Un diagnóstico diferencial por Otorrinolaringología nos permitirá precisar si la disfunción presente es provocada por obstrucciones en las vías aéreas superiores, alguna otra enfermedad o si sólo se trata de un hábito. En cualquier caso, el paciente debe ser valorado por el estomatólogo pediatra para prevenir o en su caso tratar las alteraciones faciales y dentales.5,6

Los niños con este problema mantienen la boca abierta; tienen nariz pequeña cuya punta tiene forma de "botón": narinas estrechas, pobremente desarrolladas; labio superior corto que impide cerrar los labios en posición de reposo. Las madres refieren que los niños siempre tienen la boca abierta. Hay depresión del tercio medio de la cara, ojeras pronunciadas e incisivos superiores, prominentes, arco maxilar estrecho en forma de V; bóveda palatina alta e incisivos superiores proclinados (inclinados hacia delante).
El énfasis que se hace sobre la "facies adenoidea" es motivo de controversia ya que sugiere que quienes tienen esta característica facial respiran por la boca y que todos ellos tienen estas características y no siempre así. Hay estudios clínicos que muestran que esos niños pueden tener distintos tipos faciales y diferentes maloclusiones. Se ha tratado de explicar el mecanismo de la respiración bucal para comprender las alteraciones en el crecimiento, desarrollo y secuencia desde que se adquiere el hábito de la respiración bucal.

Es importante señalar que el crecimiento natural y la expansión del maxilar se relacionan con la fuerza que la lengua ejerce al mantenerse en contacto con el paladar. Por lo tanto, si la lengua no hace el contacto debido, a causa de la depresión mandibular, tanto el paladar como los dientes superiores quedan privados del soporte muscular y de la presión lateral de la lengua.6
Esto a su vez produce un desequilibrio entre las fuerzas musculares internas (lengua) y externas (faciales); el músculo buccinador ejerce una presión lateral en el arco maxilar que ya no puede ser contrarrestado por la fuerza muscular de la lengua, lo cual conduce al colapso del maxilar que a su vez origina un paladar estrecho y profundo, así como maloclusión o como la mordida cruzada posterior. Con la respiración nasal normal, el aire entra a los senos maxilares, permite su expansión y estimula el crecimiento del tercio medio de la cara.

En cambio, con la respiración bucal el aire no llega a los senos maxilares, o lo hace en forma insuficiente, lo que impide su expansión y el estímulo del crecimiento; esto conduce a una depresión del tercio medio de la cara conocida como microrrinodisplasia.6 Fig. #1

Cuando la boca se mantiene abierta constantemente, los músculos responsables de abatir la mandíbula ejercen una fuerza muscular hacia atrás con cada inspiración y causan una rotación póstero inferior de la mandíbula, lo cual incrementa la altura facial; es por esto que los niños que respiran por la boca, frecuentemente tienen una cara larga o elongada. Fig. #2

La rotación póstero inferior de la mandíbula, conduce a la separación de los dientes superiores e inferiores; a que los molares dejen de estar en contacto y sobreerupcionen, (según la tasa de crecimiento anual, hay mayor descenso del alvéolo y del diente) y den lugar a otra forma de maloclusión: la mordida abierta anterior. Fig. #2 Por otra parte, un labio superior corto, ejerce muy poca fuerza sobre los incisivos anteriores superiores, lo que permite que se desplacen hacia delante y dejan un amplio espacio entre los incisivos superiores e inferiores en sentido anteroposterior. Esto a su vez, ocasiona que el labio inferior se ubique en este espacio y que descanse entre los incisivos superiores e inferiores; se convierte en una fuerza que empuja aún más los incisivos superiores hacia delante. Durante la deglución el labio inferior es impulsado contra los incisivos inferiores a los que desplaza hacia atrás.

Este desequilibrio de las fuerzas musculares labiales es responsable de que los dientes superiores sean prominentes y estén desplazados hacia delante; además, la rotación posterior de la mandíbula ocasiona que el maxilar no limite su crecimiento hacia adelante y abajo y que haya sobre crecimiento en sentido anterior y vertical; cuando el paciente sonríe, deja al descubierto gran parte de la encía, lo que se conoce como sonrisa gingival.7

Guía de diagnóstico
Si durante la exploración se observa al niño con la boca abierta se debe corroborar con la madre si permanece así la mayor parte del tiempo. Es frecuente que los pacientes tengan labios hipo hidróticos (secos) y que al tratar de unirlos se produzca una compresión en el mentón, por híper tonicidad mentoniana, que confirma el esfuerzo de los músculos para lograr sellar los labios.

Los pacientes roncan y "babean" por las noches. Tienen antecedente de infecciones repetidas de las vías aéreas, rinitis alérgica, asma, etc. La hipertrofia adenoidea o amigdalina frecuentemente son factores que propician la respiración bucal y cuyas consecuencias para el desarrollo dentofacial son perjudiciales.
El método para cuantificar la respiración oral es determinar la parte del flujo respiratorio total que pasa por la nariz y qué parte lo hace por la boca y se calcula el porcentaje (cociente nasal/oral) para el tiempo en que el individuo pueda tolerar la monitorización continua.

En los estudios actuales las comparaciones se han realizado en pacientes normales y pacientes dolicocefálicos, estos últimos presentaban menos de un 40% de respiración oral, mientras que en los normales no presentaban porcentajes nasales tan bajos. Con ellos se sugiere que la alteración de la respiración oral puede contribuir al desarrollo del patrón dolicofacial, pero sin ser la única causa ni la principal, esto realizado en estudios hechos por Fields y cols.8

Las investigaciones sugieren dos cosas: la obstrucción nasal completa probablemente pueda alterar el patrón de crecimiento y que dé lugar a las maloclusiones en estudios experimentales y en seres humanos, y que los individuos con un elevado nivel de respiración oral sean más numerosos entre la población dolicocefálica y que casi ninguno de los individuos con el patrón de deformidad dolicofacial presente signos de obstrucción nasal, por lo que pueda haber otro tipo de causa principal de ese problema.

CONCLUSIONES

La maloclusión es una afección del desarrollo, en la mayoría de los casos se debe a una moderada distorsión del desarrollo normal. Es posible que sea resultado de una interacción multifactorial durante el crecimiento y desarrollo.
Los efectos inmediatos de la respiración bucal consisten en la introducción de aire frío, seco y cargado de polvo en la boca y la faringe. Se pierden las funciones de calentamiento, humidificación y filtrado del aire que entra por la nariz, con el consiguiente incremento de la irritación de la mucosa faríngea, siendo pobre la cantidad de oxígeno que pasa a la sangre.
Los efectos a largo plazo de la respiración bucal en el macizo naso maxilar son más complejos y de mayor alcance. Desde que se abre la boca, la lengua desciende y pierde contacto con el maxilar, lo que influye en el crecimiento de éste, la tensión de los músculos varía produciendo una serie de alteraciones en la función muscular que incide en la postura de la mandíbula y de la cadena muscular postural del individuo.
En este estudio se logró determinar que el hábito de respiración bucal, es una de las posibles causas funcionales para que se desarrolle la maloclusión como la mordida abierta anterior, un paladar estrecho y profundo, o mordida cruzada posterior, es así que se debe tener en cuenta siempre al planificar el tratamiento adecuado.
Un diagnóstico y un tratamiento temprano de los factores responsables de la respiración bucal pueden prevenir diversas alteraciones de la región dentofacial y las secuelas que se pueden ver a corto o largo plazo en la apariencia de los individuos; pueden reducir o evitar la necesidad de un tratamiento ortodóntico u ortopédico avanzado, complejo y costoso, para ello es necesaria la coordinación entre pediatras, otorrinolaringólogos, alergólogos, ortodoncistas y estomatólogos pediatras, para evitar problemas y obtener mejores resultados terapéuticos.

REFERENCIAS BIBLIOGRÁFICAS
1 Pérez Quiñónez JA, Luis Martínez J, Moure Ibarra M, Pérez Padrón A. Respiración bucal en niños de 3-5 años. Parroquia Catia la Mar Vargas. Enero-junio de 2008. Rev Méd Electrón. [Seriada en línea] 2010;32(5). Disponible en URL:http://www.revmatanzas.sld.cu/revista%20medica/ano%202010/vol5%202010/tema03.htm.
2 Podadera Valdés Zoila, Ruiz Núñez Dolores Prevalencia de hábitos deformantes y anomalías dentomaxilofaciales en niños de 3 a 6 años de edad, 2002-2003. Rev Cubana Estomatol [Internet]. 2004 Ago [citado 2018 Nov 26] ; 41(2). Disponible en: http://scielo.sld.cu/scielo.php?script=sci_arttext&pid=S0034-75072004000200004&lng=es.
3 Coutin, D. C. (1997). Hábitos Deformantes en Escolares de Primaria. Clínica Estomatológica De H Y 21 .
4 Francisco Belmont-Laguna, *. D.-H.-H. (2008). El Papel del Pediatra ante el Síndrome de Respiración Bucal. Acta Pediatr Mex 2008;29(1):3-8.
5 Pedro Carlos Alemán Sánchez, 1. D. (junio 2007). Hábitos Bucales Deformantes y Plano Poslácteo en Niños de 3 a 5 Años. Clínica Estomatológica Docente "Raúl González Sánchez" . San Antonio de los Baños.
6 Lydia Barrios Felipe, 1. D. (2001). Hábito de Respiración Bucal en niños . Clínica Estomatológica Docente Artemisa, La Habana Rev Cubana Ortod 2001:16(1):47-53 .
7 José Francisco Murrieta-Pruneda, 1. R.-L. (2011). Prevalencia de Hábitos Bucales Parafuncionales en niños de edad preescolar en Ciudad Nezahualcóyotl, Estado de México, 2009. Bol. Med. Hosp. Infant. Mex. vol.68 no.1 México ene./feb. 2011.
8 María del Rayo Herrera Morales, M. Á. (junio 2009). Frecuencia de Respiración Oral en niños con Maloclusión. Revista Odontológica Mexicana.

Kerr NX3

Nexus de tercera generación

Cemento de resina adhesiva universal

Cemento de Resina viene en dos versiones: fotopolimerizable, presentado en jeringa standard y con polimerización dual, presentado en jeringas de automezclado.
Compatible con todos los adhesivos (Normales y Autograbantes).
Adhesión a todos los subtratos.
Excepcional estabilidad del color.

Cementos de resina adhesiva compatible con adhesivos de grabado total y autograbado. NX3 ofrece una excelente estabilidad de color, alta translucidez y solida adherencia a todos los sustratos. La jeringa de automezcla de polimerizacion dual elimina la necesidad de realizar la mezcla a mano y el cemento base fotopolimerizable se puede utilizar en restauraciones que requieren un tiempo de trabajo ilimitado. Está disponible en modo fotopolimerizable y de polimerización dual y no es necesario ningún activador en situaciones en las que no existe acceso para la luz o está muy limitado. La radiopacidad es superior al 330%.

Panamá, Costa del Este tel.:399 2530, Herrera, Chitré tel.:979 0283, David, Chiriquí tel.:777 4043

www.medidental.com.pa

MEDIDENTAL

HEMANGIOPERICITOMA EN CAVIDAD ORAL
Hemangiopericytoma In Oral Cavity

Reporte de un caso

Dr. Félix O. Núñez O. Odontólogo egresado de la Universidad de Panamá y actual estudiante de la Maestría en Docencia Superior en la Universidad de Panamá.
Ejerce práctica privada.
Contacto: 6243-5474, felixoriel27@gmail.com

Resumen

Un hemangiopericitoma (HPC) es un término usado para describir un tipo de tumor de tejidos blandos que se origina en el pericitos en las paredes de los capilares y vénulas, las células normalmente dispuestas a lo largo de estos tipos específicos de vasos sanguíneos. Estos tipos de tumores son típicamente de crecimiento lento, pueden ser benignos (no cancerosos) o malignos (cancerosos), y pueden ocurrir en cualquier parte del cuerpo. Se caracterizó por primera vez en 1942. Objetivo: Aportar evidencias clínicas sobre la epidemiología y diagnóstico de ésta patología. Metodología: Se reporta el caso de un paciente femenino de 20 años de edad, procedente de Las Cumbres distrito la Provincia de Panamá. Al examen clínico presentó una lesión en la encía marginal-palatina del incisivo lateral superior derecho (# 12) de forma ovoide de 9 mm x 8 mm x 11mm, consistencia blanda, textura rugosa, base pediculada, color rojizo, crecimiento rápido e indoloro, y de 3 meses de evolución. Radiográficamente no se evidenciaron alteraciones en el periodonto de inserción. Se realizó extirpación quirúrgica de la lesión y posterior análisis histopatológico de la muestra. Resultados: Las características histopatológicas de la muestra dictaminan la presencia de Hemangiopericitoma; se reporta un postoperatorio satisfactorio sin recidiva después del primer control periodontal. Conclusiones: La literatura señala que esta lesión es común a cualquier edad sin distinción de sexo, el caso reportado se trata de un paciente femenino de 20 años, por lo tanto se puede decir que, el Hemangiopericitoma puede estar presente en personas de cualquier edad y género, razón por la cual se deben conocer las características clínicas de ésta lesión y los diagnósticos diferenciales de la misma y sobre todo no debe faltar el estudio histopatológico del caso, añadiendo los exámenes complementarios como las radiografías e historia clínica del paciente.

Palabras clave: Hemangiopericitoma, tumor vascular.

Summary

A hemangiopericytoma (HPC) is a term used to describe a type of soft tissue tumor that originates in the pericytosis in the walls of the capillaries and venules, the cells normally arranged along these specific types of blood vessels. These types of tumors are typically slow-growing, can be benign (non-cancerous) or malignant (cancerous), and can occur anywhere in the body. It was first characterized in 1942. Objective: To provide clinical evidence on the epidemiology and diagnosis of this pathology. Methodology: The case of a 20-year-old female patient from the summits district of the province of Panama is reported. The clinical examination presented a lesion on the marginal-palatal gingiva of the right upper lateral incisor (# 12) ovoid-shaped 9 mm x 8 mm x 11mm, soft consistency, rough texture, pediculate base, reddish color, fast and painless growth, and 3 months of Evolution. Radiographically there was no evidence of alterations in the insertion periodontal. Surgical removal of the lesion and subsequent histopathology analysis of the specimen was performed. Results: The histopathology features of the sample dictate the presence of hemangiopericytoma; A satisfactory postoperative is reported without recurrence after the first periodontal control. Conclusions: The literature points out that this lesion is common at any age without distinction of sex, the reported case is about a 20-year-old female patient, therefore it can be said that, Hemangiopericytoma may be present in people of any age and Gender, which is why we should know the clinical characteristics of this lesion and the differential diagnoses of it and above all should not miss the histopathology study of the case, adding the complementary tests such as x-rays and history Patient's clinic.

Key words: hemangiopericytoma, vascular tumor.

INTRODUCCIÓN

El Hemangiopericitoma (HPC) es un tumor vascular derivado de los pericitos, compuesto por proliferación celular de origen mesenquimatoso (no endotelial) que rodean a canales vasculares de pared delgada(1); representan el 1 % de todas las tumoraciones vasculares (2). La OMS lo define como un tumor agresivo o incluso maligno caracterizado por

la presencia de espacios vasculares revestidos por una sola capa de células endoteliales rodeadas por zonas de proliferación celular. Se origina de las células contráctiles de Zimmerman (pericitos) que están localizadas alrededor de los vasos. Este tumor tiene una agresividad intermedia con potencial benigno y maligno. La localización ósea es muy rara y la estructura histológica es similar al HPC de los tejidos blandos, y su comportamiento es impredecible.

Frecuencia de Edad, sexo y localización.
El HPC es un tumor que se presenta a cualquier edad y no tiene predilección por sexo. Pueden tener cualquier localización, encontrándose el 50% en partes blandas, especialmente en extremidades inferiores; el 25% en abdomen y retroperitoneo y, el resto, en cabeza, cuello, tronco, extremidades superiores y meninges. (3-5).

Manifestaciones clínicas
El comportamiento biológico del HPC es impredecible. Los síntomas consisten en tumor y/o tumefacción, con una duración que incluso puede ser de más de un año. Ocasionalmente hay asociada una osteomalacia hipofosfatémica. Las formas malignas se caracterizan por necrosis, pleomorfología celular, alto índice de proliferación, y mitosis > 4 por 10 campos de alta potencia. La ausencia de necrosis, de pleomorfología celular y de mitosis < 4 por 10 campos de alta potencia no indica necesariamente benignidad; de hecho, los tumores con aspecto histológico benigno se han divulgado para extenderse por metástasis (6).

Estudios de imagen
Las imágenes son inespecíficas. La lesión característica es lítica en el 70% de los casos, mientras que en el 30% restante se puede observar algún grado de esclerosis, tomando en estos casos, una imagen en patrón de panal de abeja. La cortical puede estar expandida y la reacción perióstica es rara. La benignidad no ayuda a distinguir las lesiones más benignas de los malignos, y tampoco es de ayuda la TAC y la RNM ni la angiografía. (4)

Causas
Se desconoce la causa de la enfermedad y no existen datos clínicos fuertes que indiquen un vínculo convincente con las causas específicas. Algunos informes sugieren una relación entre el hemangiopericitoma y la exposición ocupacional del cloruro de vinilo, así como la exposición a los herbicidas. (2)

Tratamiento
La resección quirúrgica radical es típicamente el tratamiento preferido, con controles de raspado y alisado radicular, Sin embargo esta opción del tratamiento requiere la constante observación por la alta capacidad de reaparición del tumor. La embolización antes de la cirugía se recomienda debido a la hemorragia excesiva asociada con estos tumores (3), la embolización es un método de parar el flujo de sangre al tumor. Esto se puede hacer mecánicamente o a través del uso de químicos que causan que los vasos sanguíneos se cierren. Si se utilizan productos químicos que matan células durante la embolización, el procedimiento se denomina quimioembolización. (2).

CASO CLÍNICO

Hemangiopericitoma en Cavidad Bucal (Paladar Duro)

Paciente femenino de 20 años de edad con ocho meses de embarazo, presenta tumor en Paladar duro (premaxila) en área de encía adherida del Incisivo superior derecho permanente (# 12), de forma ovoide de 9 mm x 8 mm x 11mm de tamaño, consistencia blanda, textura rugosa y brillante, base pediculada, color rojizo, sin pulsaciones, de crecimiento rápido e indoloro con tres meses de evolución.



Radiográficamente (Radiografía periapical del área)
se observa reabsorción de hueso alveolar (reporta exodoncia de la pieza # 11, incisivo central superior derecho permanente), continuidad de lámina dura, espacio del ligamento periodontal (LP), sin afecciones periapicales ni reabsorciones.

Se procede a realizar la biopsia de tipo excisional de la lesión (lesión con mucho flujo sanguíneo), se coloca en Formol al 40% y se manda a análisis histopatológico.

Diagnóstico diferencial: Granuloma Piógeno, Granuloma de Células Gigantes.

Descripción microscópica (Histopatología):
Se prepara una lámina con tinción hematoxilina – eosina y se observa.

• Fragmento de tejido compuesto de epitelio y tejido conjuntivo.
• Epitelio escamoso estratificado paraqueratinizado, campos con hiperplasia epitelial, campos con atrofia epitelial y campos con pérdida de epitelio (ulceración).
• Tejido conectivo: infiltrado inflamatorio crónico moderado, localizado subepitelial, en el tejido conectivo profundo se observa inflamación crónica leve, abundantes vasos capilares: muchos de ellos alargados, otros de disposición redondeada, se observa proliferación de pericitos: células de células alargadas, núcleo redondeado, ovalado localizado en periferia de capilares sanguíneos, se observa proliferación en disposición lobular en algunos campos, en otros en disposición alargada tomando aspecto lineal enramado, la proliferación celular se observa en todo el grosor del tejido conjuntivo, campos de estroma fibroso.

Diagnóstico Histopatológico:
HAMANGIOPERICITOMA.

Observaciones y recomendaciones: resección de encía en relación al diente afectado y estudio histopatológico para verificar encía libre de patología.

Discusión:
El HPC es un tumor mesenquimal raro que ocurre como masa localizada; su diámetro puede variar de 1 a 20 cm; tiene un crecimiento lento y generalmente es asintomático. De acuerdo con el historial médico y los resultados clínicos de algunos pacientes, los factores etiológicos se han sugerido (hipertensión, el desequilibrio hormonal o metabólico [6], y trauma [5]) pero la etiología del HPC es desconocida. El diagnóstico diferencial entre el hemangiopericitoma y otros tipos de tumor caracterizados por un ramificado y pericitos con proliferación vascular requiere manchas immunohistoquímicas para excluir neoplasias epiteliales, del músculo, y de los nervios. El vimentin es el único marcador que se expresa constantemente en el HPC; a excepción de CD34, que puede manchar las células del tumor, los marcadores vasculares (factor VIII, CD31) manchan solamente las células endoteliales de los vasos sanguíneos. Un perfil immunohistoquímico puede ser útil en las placas de schwanoma, de neurofibroma, de tumor periférico de la envoltura del nervio, de angioleiomioma, y de fibroma solitario, donde las diferencias morfológicas no están claras. El tumor que se asemeja más a un HPC es el tumor fibroso solitario, cuyas células también manchan para el vimentin y CD34; histológicamente existen algunas diferencias: (a) el HPC demuestra células homogéneas más altas (b) SFT demuestra la celularidad diversa y a menudo densamente. El comportamiento clínico del HPC varía de un caso a otro.

De acuerdo con los hallazgos histológicos, estos tumores se clasifican como de bajo grado, de grado intermedio o de alto grado basados en la mitósis, la celularidad y el pleomorfo celular. Los casos de HPC con malignidad de alto grado se han divulgado con la implicación del nodo de linfa y las metástasis del hueso, pulmonares, y hepáticas, en una frecuencia que se extiende a partir del 12 a 56%; las metástasis ocurren generalmente dentro de 5 años después del diagnóstico inicial y son raras después de 10 años [19]. La recurrencia se ha reportado en 20 a 57% de los casos de HPC aproximadamente 17 meses después del tratamiento inicial [7]. El pronóstico del HPC es impredecible; las características histológicas se correlacionan mal con el comportamiento clínico del tumor, aunque el Adormecedor y Smith [7] sugeridos como índices malos: diámetro del tumor > 6,5 cm, figuras mitóticas > 4 por 10 campos de alta potencia, celularidad creciente, celularidad pleomórfica, necrosis y/o hemorragia.

La resección quirúrgica de la lesión del HPC representa el tratamiento de opción, con la ligadura precedente del paquete vascular que alimenta el tejido neoplásico, alcanzando la reducción del tamaño así como su retiro [15]. La eficacia de la radioterapia es controvertida porque se considera que el HPC es radioresistente; sin embargo, la radioterapia puede ser útil en el tratamiento del HPC agresivo y de las resecciones incompletas. La quimioterapia y la inmunoterapia se han considerado para el control del HPC maligno metastásico [10]. El uso de la técnica del láser del CO2 puede alcanzar la supresión y la cauterización pueden de tal modo disminuir la probabilidad de la recaída y de la metástasis local [10].

En el paciente que estamos reportando, la ausencia de recaída después del retiro quirúrgico a un mes, es confirmado clínicamente por lo rápido de la primera aparición de la lesión y por la ausencia de células malignas en el estudio histopatológico realizado, además la ausencia de afección ósea. Esto indica el comportamiento no-agresivo de este tumor en la paciente. Según la literatura, la malignidad de los tumores del HPC es apoyada sobre todo por un número de mitosis > 4 por 10 campos de alta potencia, y por un índice de proliferación ≥ 10%. La presencia de necrosis hemorrágica, hipercelularidad y bajo índice de proliferación son típicas de las formas limítrofes del HPC [10]. La paciente en la actualidad se mantiene en controles clínicos periodontales y radiográficos, luego de la resección gingival secundaria a la primera biopsia y estudio del tejido gingival para descarte de la presencia de células tumorales.

Bibliografía

1.Kumar: Robbins and Cotran: Pathologic Basis of Disease, 7th ed.. Saunders, An Imprint of Elsevier; 2005;
2.Hogle WP. Malignant Hemangiopericytoma. Clinical Journal of Oncology Nursing. January/February 2003;
3.Kaba SE, Kyritsis AP. Section 10: Neurological Malignancies. Chapter 58: Atypical and Malignant Malinomas. In: Raghavan D, Brecher ML, Johnson DH, Meropol NJ, Moots PL, Rose PG. Textbook of Uncommon Cancer Third Edition. England: John Wiley & Sons, Ltd; 2006;
4.http://www.arturomahiques.com/hemangiopericitoma.htm.
5.Stout AP. Hemangiopericytoma; a study of 25 cases. Cancer 1949; 2:1027–1054.
6.Enzinger FM, Smith BH. Hemangiopericytoma: an analysis of 106 cases. Hum Pathol 1976; 7:61–82.
7.Di Trolio R, Di Lorenzo G, Delfino M, De Placido S. Role of pegylated lysosomal doxorubicin (PLD) in systemic Kaposi's sarcoma: a systematic review. Int J Immunopathol Pharmacol 2006; 19:253–264.
8.Mayilyan KR, Presanis JS, Arnold JN, Sim RB. Discrete MBL-MASP complexes show wide interindividual variability in concentration: data from UK vs. Armenian populations. Int J Immunopathol Pharmacol 2006; 19: 567–580.
9.Bei R, Mentuccia D, Trono P, Masuelli L, Cereda V, Palumbo L, Marzocchella L, Mrozek MA, Pallotta P, Di Leila G, Modesti M, Cerilli M, Frajese GV, Frajese G, Zambruno G, Modesti A. Immunity to extracellular matrix antigens is associated with ultrastructural alterations of the stroma and stratified epithelium basement membrane in the skin of Hashimoto's thyroiditis patients. Int J Immunopathol Pharmacol 2006; 19:661–674.
10.Lo Muzio L, Santarelli A, Emanuelli M, Pierella F, Sartini D, Staibano S, Rubini C, De Rosa G. Genetic analysis of oral squamous cell carcinoma by cDNA microarrays focused on the apoptotic pathway. Int J Immunopathol Pharmacol 2006; 19:675–682.
11.Gupta OP, Jain RK, Gupta S. Hemangiopericytoma of the head and neck. Ear Nose Throat J 1985; 64:145–149.
12.Enzinger FM, Weiss SW. In: Soft Tissue Tumors, 4th ed, Mosby, Washington, DC, 2001, pp 722–733.
13.Daniels RL, Haller JR, Harnsberger HR. Hemangiopericytoma of the masticator space. Ann Otol Rhinol Laryngol 1996; 105:162–165.
14.Castellani ML, Salini V, Frydas S, Donelan J, Tagen M, Madhappan B, Petrarca C, Falasca K, Neri G, Tete S, Vecchiet J. The proinflammatory interleukin-21 elicits anti-tumor response and mediates autoimmunity. Int J Immunopathol Pharmacol 2006; 19:247–252.
15.Jiang F, Li WP, Kwiecien J, Turnbull J. A study of the purine derivative AIT-082 in G93A SOD1 transgenic mice. Int J Immunopathol Pharmacol 2006; 19:489–498.
16.Di Lorenzo G, De Placido S. Hormone refractory prostate cancer: present and future approaches of therapy. Int J Immunopathol Pharmacol 2006; 19:11–34.
17.Capoluongo E, Vento G, Ameglio F, Lulli P, Matassa PG, Carrozza C, Santini SA, Antenucci M, Castagnola M, Giardina B, Romagnoli C, Zuppi C. Increased levels of IGF-1 and beta2-microglobulin in epithelial lining fluid of preterm newborns developing chronic lung disease. Effects of rhG-CSF. Int J Immunopathol Pharmacol 2006; 19:57–66.
18.Penta M, Fiorili D, Chinazzi A, Pietropaolo V, Conte MP, Schippa S, Tecca M, Gentile V, De Dominicis C, Chiarini F. Encrusted cystitis in an immunocompromised patient: possible coinfection by Corynebacterium urealyticum and E. coli. Int J Immunopathol Pharmacol 2006; 19:241–244.
19.Florence SM, Willard CC, Palian CW. Hemangiopericytoma of the buccal region: a case report. J Oral Maxillofac Surg 2001; 59:449–453.

PRODUCTOS DENTALES DE PRIMERA CALIDAD
"MADE IN GERMANY"

POLOFIL SUPRA

Composite micro-híbrido fotopolimerizable para obturaciones

Baja contracción, No es pegajoso
Resistencia a la abrasión y colores estables
Restauraciones resistentes y duraderas
Combina las ventajas de los composites de micro y macro-relleno

CARIES MARKER

Indicador de color para colorear la dentina cariada

Distinción precisa entre dentina cariada y dentina sana
Respalda las técnicas de restauración mínimamente invasivas
Adecuado para fines de formación y demostración en dientes extraídos

STRUCTUR 2 SC

Prótesis provisionales excelentes con structur

Para la restauración protésica de sus pacientes necesita productos fiables, especialmente para la restauración temporal. Para ello, debe garantizarse la función masticadora, la fonación y la estética de sus pacientes hasta la colocación de la restauración definitiva.

VOCO

de venta en

Medental

Panamá, Parque Industrial Costa del Este calle 1, tel.: 399-2530,
www.medidental.com.pa

Medidental Panamá
@medidentalpanama
@MedidentalPTY
Medidental SA

PORCENTAJE DEL TERCER CONDUCTO EN EL PRIMER PREMOLAR SUPERIOR MEDIANTE EL USO DE TOMOGRAFÍA VOLUMETRICA COMPUTARIZADA EN LA POBLACIÓN PANAMEÑA

PERCENTAGE MAXILLARY FIRST PREMOLAR THIRD CONDUCT THROUGH THE USE OF CONE BEAM COMPUTED TOMOGRAPHY IN A PANAMANIAN POPULATION

Estudio Científico

Dr. Aldo Correa

Maestría en endodoncia, y profesor regular ciencias quirúrgicas de la Facultad de Odontología de la Universidad de Panamá.

Contacto: acorrea@cwpanama.net

Dra. Luisarabel Rodríguez

Especialista en radiología oral y maxilofacial, Miembro de international association of dento-maxilo-facial-radiology (IADMFR).

Contacto: luisarabelrodri09@gmail.com

Giulianna Dovo

Estudiante de Cirugía Dental de la Facultad de Odontología de la Universidad de Panamá.

Contacto: dovogiulianna@gmail.com

Lorena Muñoz

Estudiante de clínica integral facultad de Odontología Universidad de Panamá.

Contacto: munozglorena@gmail.com

RESUMEN

Introducción: El conocimiento de las características del sistema de conducto es de vital importancia para el éxito de los tratamiento de Endodoncia. El objetivo de este estudio es evaluar la presencia de un tercer conducto del primer premolar superior mediante el uso de Tomografía Volumétrica Computarizada (CBCT) en la población panameña. Materiales y métodos: Se tomaron al azar imágenes de CBCT de 49 pacientes de los datos de uno de los autores. Una vez obtenidas las imágenes tomográficas del maxilar superior de los pacientes, se procedió al análisis de las imágenes. Se analizaron las imágenes tomográficas en cortes axial, sagital y coronal usando apropiadamente el software CBCT. Resultados: De las 49 imágenes estudiadas se observo la presencia de un tercer conducto en 6 dientes que corresponde al 6.12%, el resto de los 92 dientes estudiados presentaron uno o dos conductos que sería el 93.9%. Conclusión: El éxito de un tratamiento endodontico dependerá de nuestra correcta localización, preparación y obturación tridimensional del sistema de conducto. El uso de la CBCT es una herramienta preoperatoria muy útil a la hora que exista la duda de una posible variante anatómica que en una radiográfica periapical no nos proporcione una información exacta.

Palabras Claves: Primer Premolar Superior, tres conductos, Tomografía Volumétrica Computarizada

ABSTRACT

Introduction: The knowledge of the conduct system characteristics is of vital importance to achieve a success endodontic treatment. The objective of this study is to evaluate the presence of a third conduct in the maxillary first premolar through the use of cone-beam computed tomography (CBCT) in a panamanian population. Materials and Methods: We take a random images of cone beam computed tomography (CBCT) of 49 patients from the data of one of the authors. When we obtain the data, we procede to analyze the images. The images were correctly analyzed in axial, coronal and sagittal planes using the software CBCT. Results: Of the 49 images analyzed we observed the presence of a third conduct in 6 teeth which correspond 6.12% and the rest of the 92 teeth studied showed one or two conduct which represent 93.9%. Conclusion: the success of endodontic treatment depends of a correctly location, preparation, and tridimensional obturation of the conduct system. The use of cone beam computed tomography (CBCT) is a useful preoperatory tool when a doubt exist of an anatomic variations in a periapical radiography that not provides an exactly information.

Keys Words: Maxillary first premolar, Third conduct, Cone Beam Computed Tomography

INTRODUCCIÓN

El éxito de un tratamiento de endodoncia esta condicionado principalmente por la comprensión de las características morfológicas del sistema de conductos y una correcta interpretación radiográfica. La falta de conocimiento de la morfología del sistema de conducto conlleva a una pobre preparación químico-mecánica y obturación tridimensional, lo que conduce a un fracaso postoperatorio. (1) Las variaciones anatómicas son mas comunes en los premolares y

molares, que con mas frecuencia presentan raíces y canales extras. (2)

El primer premolar superior usualmente posee de 1 o 2 raíces, siendo su variación anatómica mas común la presencia de una tercera raíz (3-10). La incidencia es de 1.7% de encontrarse primeros premolares superiores con tres raíces (7). El porcentaje de la presencia de un solo conducto es del 11.2%, de dos conductos del 86.6% y de un tercer conducto del 2.2%(7). El conocimiento de estas variaciones morfológicas permitirán al clínico planificar el tratamiento de endodoncia incluyendo la técnica de instrumentación apropiada y método de obturación.

El uso de la radiografía en endodoncia es esencial para un correcto diagnostico preoperatorio, durante la preparación del sistema de conducto, la evaluación de la obturación tridimensional y controles postoperatorios (12). Normalmente, se usa una radiografía periapical en endodoncia, pero este provee una imagen bidimensional de estructuras anatómicas tridimensionales. (13) A pesar, que se modifique las proyecciones radiográficas con diferentes angulaciones, en casos muy complejos será difícil realizar una correcta interpretación radriográfica y se pueden omitir hallazgos significativos que condicionaran el éxito del tratamiento (12). La Tomografía Volumétrica Computarizada (CBCT) nos proporciona una imagen tridimensional de la región maxilofacial (13). El software de CBCT nos permite realizar cortes sagital, coronal y axial evitando la superposición de estructuras (14). Supera muchas de las limitaciones presentes en una radiografía convencional como por ejemplo, un diagnostico temprano de lesiones cervicales reabsortivas invasivas, fracturas verticales radiculares y un estudio del sistema de conducto (13). Cada vez mas se ha adoptado el uso de CBCT en el tratamiento de endodoncia, pero no es necesario el uso rutinario de este, si no cuando exista la duda de una variación anatómica del sistema de conducto o de acuerdo a signos y síntomas del paciente (12).

Hasta la fecha, no se han reportado datos acerca del estudio del sistema de conductos de primeros premolares superiores en la población panameña. El objetivo de este estudio es evaluar la presencia de un tercer conducto del primer premolar superior mediante el uso de Tomografía Volumétrica Computarizada (CBCT) en la población panameña.

MATERIALES Y MÉTODOS

Se tomaron al azar imágenes de Tomográfica Volumétrica Computarizada (CBCT) de 49 pacientes Previamente autorizados por los pacientes, de los cuales se tomo datos personales, edad y sexo. Se excluyo dientes tratados endodonticamente, dientes sin formación radicular completa, dientes con fisuras o reabsorciones.
Una vez obtenidas las imágenes tomográficas del maxilar superior de los pacientes mediante el Tomografo Volumétrico Computarizado modelo i-cat 17-19 voxel de .125mm a .04mm y tiempo de exposición de 8.9 a 26 segundos . Las tomografías fueron evaluadas según protocolos estandarizados por un experto en radiología. Se analizaron las imágenes tomográficas en cortes axial, sagital y coronal usando apropiadamente el software CBCT para determinar la presencia de un tercer conductor en el primer premolar superior tanto derecho e izquierdo de cada paciente.

RESULTADOS

De las 49 imágenes estudiadas se observo la presencia de un tercer conducto en 6 dientes que corresponde al 6.12%, el resto de los 92 dientes estudiados presentaron uno o dos conductos que seria el 93.9%. Gráfico 1

Grafico 1- Presencia de trifurcación en primeros premolares superiores en población panameña

De los 49 pacientes 2 pacientes presentaron trifurcación de conductos tanto en el primer premolar derecho e izquierdo. Y otros 2 pacientes solo presentaron la trifurcación en el primer premolar derecho superior.

De los 4 pacientes que presentaron trifurcación 3 eran del sexo Masculino y 1 del sexo femenino, y en cuanto a su edad correspondían entre los 12 a 31 años de edad.

TABLA 1
PRESENCIA DE UN TERCER CONDUCTO SI O NO

Paciente	Edad	Sexo	Pieza #14	Pieza #24
1	78	F	NO	NO
2	60	F	NO	NO
3	34	M	NO	NO
4	23	F	NO	NO
5	27	F	NO	NO
6	13	M	SI	SI
7	11	M	NO	NO
8	18	M	NO	NO
9	12	M	NO	NO
10	25	F	NO	NO
11	64	F	NO	
12	77	F	NO	NO
13	24	M	NO	NO
14	68	M	NO	NO
15	19	M	NO	NO
16	24	M	NO	NO
17	10	M	NO	NO
18	24	M	SI	NO
19	14	M	NO	NO
20	18	F	NO	NO
21	30	F	NO	NO
22	14	F	NO	NO
23	12	F	NO	NO
24	31	M	SI	NO
25	30	F	NO	NO
26	15	M	NO	NO
27	26	M	NO	NO
28	15	M	NO	NO
29	18	M	NO	NO
30	18	M	NO	NO
31	53	M	NO	NO
32	20	F	NO	NO
33	55	F	NO	NO
34	35	F	NO	NO
35	16	F	NO	NO
36	17	M	NO	NO
37	12	F	SI	SI
38	58	M	NO	NO
39	13	M	NO	NO
40	30	M	NO	NO
41	68	M	NO	NO
42	45	M	NO	NO
43	54	M	NO	NO
44	18	M	NO	NO
45	17	F	NO	NO
46	24	F	NO	NO
47	19	F	NO	NO
48	71	F	NO	NO
49	63	M	NO	NO

DISCUSIÓN

La comprensión de las características morfológicas del sistema de conducto es indispensable para el éxito postoperatorio de un tratamiento de endodoncia. Para nuestro conocimiento, es la primera vez que se estudia la presencia de un tercer conducto en el primer premolar superior mediante el uso de CBCT en la población panameña.

La variación anatómica mas común en el primer premolar superior es la presencia de una tercera raíz con una incidencia del 1.7% (7). La presencia de un tercer conducto en nuestro estudio es de un 6 % (n=98), similar al estudio de Carns y Skidmore. Pero mayor en porcentajes a demás estudios, véase tabla 2.

Tabla 2- Morfología del Primer Premolar superior

Autor	Número de dientes	Premolares con 3 conductos (%)
Hess	260	1.2
Barret	32	3.1
Mueller	130	0
Pineda y Kuttler	259	0.5
Carns y Skidmore	100	6
Green	50	0
Verticci y Gegauff	400	5
Bellezzi y Hartwell	325	3.7

Bellizzi R, Hartwell G. Evaluating the maxillary premolar with three canals for endodontic therapy. J Endod 1981;7:521–7.

El análisis de la morfología del sistema de conducto en un estudio en población española, 11 dientes (n=430) presentaron tres conductos, mayor que en nuestro estudio, pero podemos notar que la cantidad de muestra era mayor (8). En población China, solo 1 diente (0.3%) presento tres conductos, menor a nuestro estudio (9).

El primer premolar superior tiene una mayor frecuencia de presentar 1 o 2 conductos que representa el 94% en nuestro estudio similar a demás estudios (3-10). Al igual que en otras poblaciones la mayor frecuencia es encontrar 2 conductos en el primer premolar superior (8,9).

El uso de Tomografía Volumétrica Computarizada (CBCT) provee una técnica eficaz y precisa para el estudio del sistema de conducto (15). La Tomografía Volumétrica Computarizada (CBCT) ha sido adoptado cada vez más en la práctica clínica en endodoncia en los últimos años. Este ha permitido superar ciertas limitaciones de las radiografías convencionales y nos permite realizar cortes axial, sagital y coronal evitando así la superposición de imágenes de estructuras (12, 13). Mediante el uso de CBCT nos proporciona una información mas precisa de las estructuras anatómicas estudiadas, como a su vez realizar un diagnóstico temprano de lesiones cervicales reabsortivas invasivas, fracturas verticales radiculares, perforaciones y un estudio del sistema de conducto (13).

Podemos concluir que el uso de CBCT como herramienta diagnostica preoperatoria influirá directamente en el diagnostico correcto y en el plan de tratamiento a seguir (13).

Seria bueno incentivar a realizar un estudio mas detallado de las características morfológicas del sistema de conductos de diferentes grupos dentales en la población panameña.

CONCLUSIÓN

Los primeros premolares superiores presentan en su mayor frecuencia 1 o 2 conductos que representa el 94% de la población panameña, la variación anatómica mas común del primer premolar es la presencia de un tercer conducto. Vemos que esta variante representa el 6 % en población panameña, pero es importante el conocimiento de esta, ya que el éxito de nuestro tratamiento endodontico dependerá de nuestra correcta localización, preparación y obturación tridimensional del sistema de conducto. El uso de la tomografía volumétrica computarizada (CBCT) es una herramienta preoperatoria muy útil a la hora que exista la duda de una posible variante anatómica que en una radiográfica periapical no nos proporcione una información exacta.

AGRADECIMIENTO

Agradecimiento a cada uno de los autores por la labor desempeñada.

Bibliografía

1. FriedmanS. Prognosis of initial endodontic therapy. J EndodTopics, 2002;2:59-88.
2. VertucciFJ.Rootcanalmorphologyanditsrelationshiptoendodonticprocedures. Endod Topics 2005;10:3–29.
3. Panagiotis Beltes, Maria-Elpida Kalaitzoglou, Eleni Kantilieraki, Charalampos Beltes, DDS, MSc, MClinDent, and Christos Angelopoulos, 3-Rooted Maxillary First Premolars: An Ex Vivo Study of External and Internal Morphologies, JOE , Volume 43, Number 8, August 2017
4. Bellizzi R, Hartwell G. Evaluating the maxillary premolar with three canals for endodontic therapy. J Endod 1981;7:521–7.
5. Bellizzi R, Hartwell G. Evaluacion Radiografica In Vivo de la Anatomia del Conducto Radicular de Premolares Superiores Tratados Endodonticamente, JOE, vol. 11, no. 1,january1985
6. NevinKartal, PhD, Bahar Ozgelik, PhD, and Hale Cimilli, oot Canal Morphology of Maxillary Premolars, joe, vol.24, no. 6, june1998
7. Ibrahim Ali Ahmad, BDS, MSc, JBE, and Mohammad Ahmad Alenezi, BDS, MFDRCSI, Root and Root Canal Morphology of Maxillary First Premolars: A Literature Review and Clinical Considerations, JOE, 2016;42:861–872.
8. Francesc Abella, Luis Miguel Teixido, Shanon Patel, Francisco Sosa, Fernando Duran-Sindreu, and Miguel Roig, Cone-beam Computed Tomography Analysis of the Root Canal Morphology of Maxillary First and Second Premolars in a Spanish Population, J Endod 2015;41:1241–1247
9. Lin Yang, DDS, Xinyu Chen, DDS, Cheng Tian, DDS, Ting Han, DDS, and Yan Wang, DDS, PhD, Use of Cone-beam Computed Tomography to Evaluate Root Canal Morphology and Locate Root Canal Orifices of Maxillary Second Premolars in a Chinese Subpopulation, J Endod 2014;40:630–634
10. Carina Lea, Jason Deblinger, Ricardo Machado, Emmanuel Joa~o Nogueira Leal Silva, DDS, MSc, PhD and Luiz Pascoal Vansan, Maxillary Premolar with 4 Separate Canals, JEndod 2014;40:591–593
11. Martin Trope, DMD,Leslie Elfenbein, DDS,and Leif Tronstad, Mandibular Premolars with More Than One Root Canal in Different Race Groups, JOE, VOL 12, NO. 8, AUGUST1986
12. Mohamed I. Fayad, Co-Chair, AAE Martin D. Levin, AAE Richard A. Rubinstein, AAE Craig S. Hirschberg, AAE Board Liaison Madhu Nair, Co-Chair, AAOMR Erika Benavides, AAOMR Sevin Barghan, AAOMR Axel Ruprecht, AAOMR, Use of Cone Beam Computed Tomography in Endodontics 2015 Update, JOE, Volume 41, Number 9, September 2015
13. Jonathan Ee, Mohamed I. Fayad, and Bradford R. Johnson, Comparison of Endodontic Diagnosis and Treatment Planning Decisions Using Cone-beam Volumetric Tomography Versus Periapical Radiography, J Endod 2014;40:910–916
14. SaraLofthag-HansenDDSaSiskoHuumonenDDS, PhDbKerstinGröndahlDDS, PhDcHans-GöranGröndahlDDS, PhDd, Limited cone-beam CT and intraoral radiography for the diagnosis of periapical pathology, JOE, vOlume 103, Issue 1, January 2007, Pages 114-119
15. Marcelo HaasVillas-BôasDDSNorbertiBernardineliDDS, PhDBruno CavaliniCavenagoDDSMarinaMarcianoDDSAldodel Carpio-PerochenaDDSIvaldo Gomesde MoraesDDS, PhDMarco H.DuarteDDS, PhDClovis M.BramanteDDS, PhD, Micro–Computed Tomography Study of the Internal Anatomy of Mesial Root Canals of Mandibular Molars, JOE, Volume 37, Issue 12, December 2011, Pages 1682-1686

SybronEndo
Sybron Dental Specialties

Un eficiente método para la Preparación de Conductos: **La Twisted File**

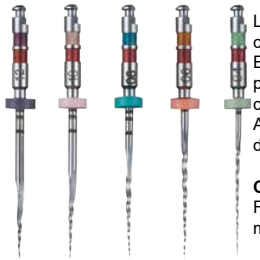

Las limas Twisted Files son las primeras fabricadas con un tecnología capaz de alcanzar una combinación de resistencia y flexibilidad incomparables.
Esta tecnología de tratamiento térmico R-Phase incrementa las propiedades de estas limas para aumentar la flexibilidad en un 70% y hasta tres veces más la resistencia a la fatiga cíclica.
Al estar fabricadas por torsión en lugar de fresadas se optimiza la superficie de la estructura de NiTi, lo que evita la acumulación de microfracturas.

Características
Fabricadas por torsión, el tratamiento de la superficie respeta la integridad de la estructura molecular, resistencia y flexibilidad incomparables.

Medidental

Panamá, Costa del Este tel.: 399-2530, Herrera, Chitré tel.: 979-0283, David, Chiriquí tel.: 777-4043
www.medidental.com.pa

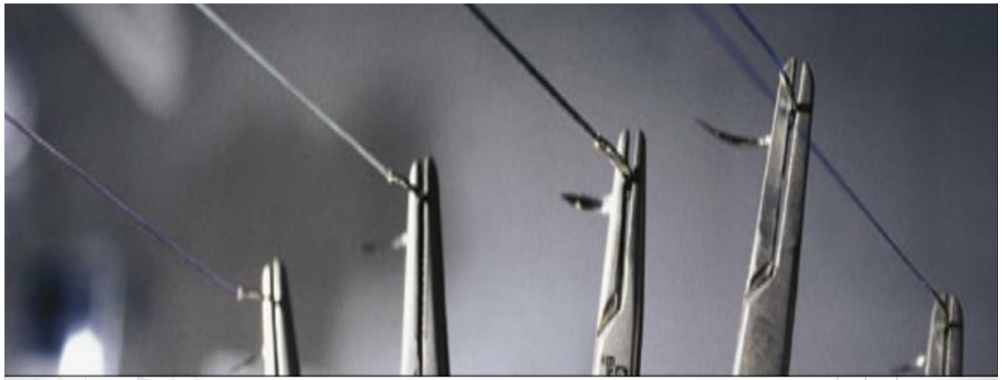

Suturas SURGICAL SPECIALTIES CORPORATION™ Medidental

Seda No absorbible, trenzado, recubierto de seda.

784B	C6 3-0 BBS 18"/45CM
785B	SILK BLK. BRD. 3/0 18" C31
781B	SILK BLK BRD. 4/0 18" C6

Usos comunes: Cierre general y cutáneo, gastrointestinal, cirugía cardiovascular, cirugía plástica, oftalmología, odontología.

Plain Gut Naturalmente absorbible.

525B	C6 3-0 CH GUT 18"/45CM
558B	C6 4-0 CH GUT 18"/45CM
543B	C16 5-0 CH GUT 18"/45CM

Usos comunes: Cierre general, ob / ginecología, urología, anastomosis intestinal, odontología.

Nylon Monofilamento no absorbible.

928B	NYLON BLK. MONO. 3/0 18" C6
945B	NYLON BLK MONO #5/0 10" C6

Usos comunes: Cierre general y de la piel, oftalmología, microcirugía, odontología, cirugía plástica, gastrointestinal, cirugía cardiovascular.

Chromic Gut Naturalmente absorbible.

559B	GUT CHROMIC, 4/0 27" C6
560B	GUT CHROMIC, 3/0 27" C6 *SUB*

Usos comunes: Cierre general, ob / ginecología, urología, anastomosis intestinal, odontología.

La linea de suturas Look es una de las marcas de suturas más conocidas y confiables en el mercado. Desde el principio, estas suturas han sido conocidas por su calidad y ese legado de calidad continúa satisfaciendo las demandas de los profesionales de la cirugía en todo el mundo.

Medidental

Panamá, Costa del Este tel.: 399-2530, Herrera, Chitré tel.: 979-0283, David, Chiriquí tel.: 777-4043
www.medidental.com.pa

PHILIPS

sonicare

Cepillos Eléctricos

Apoyamos a sus pacientes con soluciones que les permiten **un mejor cuidado oral entre sus citas.**

Estudio 1

Comparación de reducción de gingivitis y remoción de placa por Philips Sonicare DiamondClean y un cepillo de dientes manual*

141 Sujetos
Edad promedio: 42.1

2–4 semanas
Ensayos clínicos paralelos a simple ciego

Resultados - Reducción porcentual en la semana 4

	Sonicare	CDM
Gingivitis	25.5%	19.1%
Hemorragia	57.4%	31.4%
Placa	34.9%	8.0%

Conclusión clave

Cepillarse dos veces por día con Philips Sonicare DiamondClean es mucho mejor que usar cepillo de dientes manual para reducir la placa y mejorar la inflamación y la hemorragia gingival, en las primeras dos semanas y con continuidad hasta cuatro semanas.

*Delaurenti M, Ward M, Souza S, Jenkins W, Putt MS, Milleman KR, Milleman JL. J Clin Dent 2017;28(Edic. esp. A):A1-6.

PANAFOTO

www.panafoto.com • www.bmateriales.com • www.philips.com.pa