Medidental

DISTRIBUIMOS PRODUCTOS DE LAS MARCAS
CON LOS MÁS ALTOS ESTANDARES DE CALIDAD

ivoclar vivadent passion vision innovation · KMD · Kerr · Zhermack Dental · Metrex · VDW · VOCO · Dentsply Sirona · KAVO Kerr · SHOFU · PHILIPS Zoom! · LM

medidentalpty · +507 6164-8995 · medidental.com.pa

EL ODONTOLOGO

PUBLICACIÓN OFICIAL DE ASOCIACIÓN ODONTOLÓGICA PANAMEÑA

MINI IMPLANTE EXTRA-ALVEOLAR EN LA RESOLUCIÓN DE UNA BRODIE BITE

Dra. Patricia Díaz Correa

AOP
ASOCIACIÓN ODONTOLÓGICA PANAMEÑA

EDITORIAL

Apreciados lectores,

Con regocijo la Asociación Odontológica Panameña les presenta esta edición consecutiva de nuestro medio de divulgación científica escrito por excelencia desde el siglo pasado. Les invitamos a leer estos excelentes escritos, a comentar sus contenidos y a participar como escritores.

Nuestro agradecimiento a los profesionales, que aún estos tiempos económicos precarios, han dedicado tiempo y esfuerzo para compartir con el gremio, sus experiencias y conocimiento. También le damos las gracias a la empresa Medidental, que por 9 años de manera espléndida y desinteresada nos ha patrocinado.

Dr. Fernando R. Jaen, director y editor

consultas@doctorjaen.com
www.doctorjaen.com
(597) 263-7313

INDICE

GRANULOMA PIÓGENO EN MUCOSA YUGAL. A PROPÓSITO DE UN CASO. 4

RELACIÓN ENTRE LOS SÍNTOMAS ÓTICOS Y EL TRASTORNO TEMPOROMANDIBULAR 13

MANEJO ORTODONCICO EN PACIENTE CON SINDROME DE X FRAGIL. 35

ABORDAJE CLÍNICO DEL ODONTÓLOGO A LOS PACIENTES CON PATOLOGÍA DIABÉTICA ATENDIDOS EN LAS CONSULTAS ODONTOLÓGICAS. REGIÓN DE SALUD DE COCLÉ. JUNIO 2018 45

MINI IMPLANTE EXTRA-ALVEOLAR EN LA RESOLUCIÓN DE UNA BRODIE BITE 57

GRANULOMA PIÓGENO EN MUCOSA YUGAL. A PROPÓSITO DE UN CASO.

Pyogenic Granuloma In Jugal Mucous. About A Case.

Dra. Marisol Vasconez Seco, Odontóloga General, Universidad de Panamá, Especialista en Medicina Oral, Universidad de Cartagena. Maestría en Docencia Superior. Universidad ULACIT. Panamá

Docente UIP, Práctica Profesional Privada.
Contactos: vasconezm@hotmail.com / + 1(939) 422-9391



Dra. Gladys Freile Orozco, Odontóloga General, Universidad de Panamá, Especialista Economía de la Salud, Facultad de Medicina, Universidad de Panamá. Maestría en Docencia Superior, Universidad ISAE. Panamá

Docente UIP, Práctica Profesional Pública, Ministerio de Salud
Contactos: drafreile02@gmail.com / + 507 (6347-8281)

RESUMEN

El granuloma piógeno es una lesión tumoral benigna reactiva, que comúnmente afecta la cavidad oral. Puede presentarse en piel y mucosas, mostrando predilección por la encía en el 75% de los casos. Otras localizaciones menos comunes son: la lengua, mucosa bucal, labios y paladar duro. No existe predilección por edad, ni género. Presentamos el caso clínico de un paciente masculino de 18 años de edad que asiste al Centro de Salud de Valle de Urracá, ciudad de Panamá para revisión de una lesión presente en mucosa bucal, la cual ha mostrado un crecimiento rápido y que le genera preocupación. Al examen intraoral se observa una lesión de aproximadamente 1cm de diámetro, localizada en mucosa yugal derecha, superficie lobular, consistencia fibrosa, de color rosa púrpura. Se refiere al servicio de Patología Oral, en el Policentro de Salud de Juan Díaz, donde se realiza biopsia excisional con diagnóstico anatomopatológico de Granuloma Piógeno.

PALABRAS CLAVES: granuloma piógeno, mucosa yugal, trauma, excisión quirúrgica, reacción inflamatoria.

ABSTRACT

Pyogenic granuloma is a benign reactive tumor lesion that commonly affects the oral cavity. It can occur in skin and mucous membranes, showing predilection for the gum in 75% of cases. Other less common locations are the tongue, oral mucosa, lips and hard palate. There is no predilection for age or gender. We present the clinical case of an 18-year-old male patient who attends the Urraca Valley Health Center, Panama City for review of a lesion present in the oral mucosa, which has shown rapid growth and that causes him concern. The intraoral examination shows a lesion of approximately 1 cm in diameter located in the right jugular mucosa, lobular surface, fibrous consistency, and a pinkish purple color refers to the Oral Pathology service at the Policentro de Juan Díaz where an excisional biopsy is performed with an anatomopathological diagnosis of Pyogenic granuloma.

KEY WORDS: pyogenic granuloma, jugal mucous, trauma, surgical excision, inflammatory reaction.

INTRODUCCIÓN

La cavidad oral se encuentra expuesta a lesiones traumáticas e irritativas que producen respuestas de los tejidos, especialmente los blandos.

El granuloma piógeno fue identificado por primera vez por Poncet y Dor en 1897, quienes lo describieron como una masa vascularizada y lo llamaron, "Botriomicosis humana", con la creencia equivocada de que era debido a infección por el hongo Bothriomyces[5, 13]. El término granuloma piógeno, se está utilizando ahora para describir esta lesión, pero se considera, que es un nombre inapropiado (2, 6]. Debido a su vascularización, también se ha propuesto el término "granuloma telangiectásico" [2].

El granuloma piógeno es una lesión benigna, de tejido blando, que se cree que representa una reacción reactiva, exagerada del tejido a la irritación o trauma local.

La irritación crónica de bajo grado, los traumas y los desequilibrios hormonales, son la principal etiología del granuloma piógeno; lo que resulta en la proliferación excesiva del tipo de tejido conectivo vascular [11, 3, 12]. La mala higiene bucal, que conduce a la acumulación de placa y cálculo y restauraciones sobresalientes, son los factores desencadenantes más comunes [10]. Otros agentes etiológicos incluyen, el uso de ciertos medicamentos inmunosupresores y anticonceptivos orales. Se cree, que la infección bacteriana inespecífica, es una afectación secundaria, en lugar de ser la principal etiología de esta lesión [12].

El término “Hemangioma lobular capilar” aplicado a granuloma Piógeno, confunde un proceso tumoral con otro inflamatorio y no debe ser utilizado (13). El Granuloma Gravídico es la correcta denominación, de un granuloma piógeno cuando afecta a una mujer embarazada. Las modificaciones hormonales de la gestación, favorecen la génesis de estos granulomas bucales, produciéndose su involución puerperal, no requieren tratamiento exceptuando los de gran tamaño, sobreinfección o hemorragias repetidas. Respecto a la nomenclatura, aclarar por último, que piógeno (que produce pus) describe el aspecto microscópico de las superficies ulceradas, en las que quedan restos necróticos

La irritación crónica de bajo grado, los traumas y los desequilibrios hormonales, son la principal etiología del granuloma piógeno; lo que resulta en la proliferación excesiva del tipo de tejido conectivo vascular [11, 3, 12]. La mala higiene bucal, que conduce a la acumulación de placa y cálculo y restauraciones sobresalientes, son los factores desencadenantes más comunes [10]. Otros agentes etiológicos incluyen, el uso de ciertos medicamentos inmunosupresores y anticonceptivos orales. Se cree, que la infección bacteriana inespecífica, es una afectación secundaria, en lugar de ser la principal etiología de esta lesión [12].

El término “Hemangioma lobular capilar” aplicado a granuloma Piógeno, confunde un proceso tumoral con otro inflamatorio y no debe ser utilizado (13). El Granuloma Gravídico es la correcta denominación, de un granuloma piógeno cuando afecta a una mujer embarazada. Las modificaciones hormonales de la gestación, favorecen la génesis de estos granulomas bucales, produciéndose su involución puerperal, no requieren tratamiento exceptuando los de gran tamaño, sobreinfección o hemorragias repetidas. Respecto a la nomenclatura, aclarar por último, que piógeno (que produce pus) describe el aspecto microscópico de las superficies ulceradas, en las que quedan restos necróticos infiltrados por neutrófilos. (13)

Clínicamente los granulomas piógenos, aparecen como una masa nodular de crecimiento rápido, de consistencia blanda, que puede ser pediculada, de tamaño variable, con superficie lobulada, que en ocasiones se encuentra ulcerada y presenta una gran tendencia al sangrado. El color de la lesión varía de rosa, púrpura a rojo y depende de la vascularización de la lesión. Su localización involucra la encía en el 75% de los casos. De manera menos común aparece en labios, lengua, mucosa bucal y paladar. Las lesiones son más comunes, en el maxilar superior en zonas anteriores y vestibular de la encía, algunas se extienden a la zona interproximal e involucran el aspecto vestibular y lingual de la encía.

Las historias clínicas suelen recoger antecedentes de traumatismos menores. Su crecimiento puede originar diastemas, su tamaño medio es de un centímetro.

Las lesiones reactivas hiperplásicas son de alta incidencia en patología oral. Kadeh determinó que el granuloma piógeno constituye el 37% de las lesiones gingivales reactivas, en pacientes de alrededor de 30.4 (± 14.9) años de edad.(3)

Epivatianos et al. reportó mayor prevalencia en mujeres (1:1.5) y presencia de factores etiológicos locales en 16% de los casos.(4)

La imagen microscópica del granuloma piógeno en general, muestra tejido de granulación exuberante que está cubierto por epitelio atrófico / hiperplásico, que puede ulcerarse a veces y revela exudados fibrinosos. La presencia de numerosos espacios vasculares recubiertos de endotelio y la proliferación de fibroblastos y células endoteliales en ciernes, son los rasgos característicos del granuloma piógeno. También, se observa la presencia de infiltración celular inflamatoria mixta. Cawson y col. han descrito dos variantes de granuloma piógeno según la tasa de proliferación y vascularización, a saber: (i) hemangioma capilar lobular y (ii) hemangioma capilar no lobular [16]. Sin embargo, debe recordarse que estos términos, se han usado para describir el granuloma piógeno, basándose únicamente en sus variaciones histopatológicas y no es un verdadero hemangioma en el sentido real. Los hemangiomas son tumores benignos, que consisten en vasos sanguíneos revestidos de células endoteliales que pueden ocurrir dentro de la cavidad oral y deben considerarse como un diagnóstico diferencial para el granuloma piógeno, que en realidad es una lesión reactiva [9].

Entre los diagnósticos diferenciales se incluye: el granuloma periférico de células gigantes, hemangioma capilar, fibroma periférico, sarcoma de Kaposi, en el cual se pueden ver algunas similitudes clínicas, tales como el tipo de lesión, color, ubicación y evolución; también con un hemangioma capilar , ya que muestra un patrón histológico similar y sangrado espontáneo.

El tratamiento incluye: la excisión quirúrgica, curetaje, escleroterapia, cauterización química y eléctrica, radioterapia y el uso de láser de CO2. (10)

En este artículo presentamos un caso clínico, con una localización poco común, del Granuloma Piógeno en un paciente masculino de 18 años de edad.

REPORTE DE UN CASO

Paciente masculino de 18 años de edad, sin antecedentes médicos de importancia, que es referido por el servicio de Medicina General, el 31 de mayo de 2019 a Odontología del Centro de Salud de Valle Urracá, por la presencia de lesión indolora en la cavidad bucal. El paciente refiere, que dicha lesión apareció como una bolita, que empezó a crecer rápidamente y que sangraba espontáneamente, por lo cual, acude al centro de salud, preocupado por su crecimiento y aspecto. El paciente refiere trauma constante voluntario con sus dientes, no refiere dolor ni molestia para hablar y comer, se observa una higiene oral deficiente con presencia de
placa y cálculo dental.

Al examen intraoral se observa, lesión tumoral localizada en mucosa yugal derecha, de dos semanas de evolución, de superficie lobular, color rosa púrpura; consistencia firme, base pediculada, de aproximadamente 1 cm x 1 cm de diámetro. Fig. #1. Se refiere al servicio de Patología Oral del
Policentro de Salud de Juan Díaz para biopsia.

Impresión Diagnóstica: Granuloma Piógeno.

Tratamiento: el día 19 de junio de 2019 se llevo a cabo biopsia excisional de la lesión, bajo anestesia local sin complicaciones. Se realizó sutura simple y se dio cita en 7 días para control y retiro de sutura. La muestra fue enviada en formol al 10% para análisis histopatológico en el Policentro
de Salud de Juan Díaz.

El paciente no acudió a su cita post operatoria para retiro de sutura. El mismo es atendido el día 18 de septiembre de 2019 en el Centro de Salud de valle Urracá y refiere que los puntos se cayeron y no acudió a su cita control porque no lo consideró necesario. Al examen intraoral se observa cicatriz post operatoria del mismo color de la mucosa, sin signos de recidiva. Fig. #2

FIG. #1

FIG. #2

DISCUSIÓN

El Granuloma Piógeno es un tumor benigno, no canceroso de los vasos sanguíneos que, por lo general, se forma en la piel. También se forma en las membranas mucosas y el interior de los capilares o en otras partes del cuerpo. A menudo, los granulomas piógenos se presentan como lesiones elevadas de color rojo brillante, que crecen rápido y sangran espontáneamente. En ocasiones la causa de estas lesiones es; un traumatismo o el uso de ciertos medicamentos. Habitualmente esta lesión se presenta en niños y adultos jóvenes, aunque puede aparecer a cualquier edad y no tienen predilección por sexo.

En el presente caso se observó un granuloma piógeno en mucosa yugal, hubo antecedentes de trauma dental a la lesión una vez apareció en la mucosa bucal, lo que nos hace pensar, que tuvo incidencia en su rápido crecimiento y consistencia fibrosa, además de su posible origen.

El granuloma piógeno se encuentra comúnmente en la mucosa queratinizada, como la encía, un sitio que con frecuencia se somete a traumatismos e irritaciones crónicas, ya sea por el cepillado o por la presencia de irritantes, como el cálculo dental. Sin embargo, este caso en particular guarda una relación estrecha con el trauma constante a la mucosa, debido al mordisqueo que pudo dar origen a la aparición de esta lesión, como consecuencia de un proceso de irritación e inflamación.

Es frecuente que puedan aparecer, bien sea por una mala oclusión que hace que la cúspide de un diente roce continuamente la mucosa, o por la existencia de una caries que genere un borde dental cortante, también un mordisco fortuito al comer puede generar traumas al tejido blando que reacciona exageradamente al estímulo.

Dependiendo de las diferentes etapas del granuloma piógeno, ciertas lesiones aparecen como diagnóstico diferencial. Las lesiones más jóvenes pueden confundirse con tejido de granulación convencional histopatológicamente, o con un hemangioma, sarcoma de Kaposi y angiomatosis bacilar clínicamente [19, 20]. El hemangioma generalmente se presenta en lugares extragingivales y carece de componentes inflamatorios. Puntos que lo ayudan a diferenciarse del granuloma piógeno [9]. Histopatológicamente, la ausencia de células atípicas y canales vasculares extraños ayuda a diferenciar el granuloma piógeno, del sarcoma de Kaposi. Mientras que la ausencia de cualquier material bacteriano granular, lo diferencia de la angiomatosis bacilar [16]. Es necesaria una evaluación histopatológica cuidadosa para identificar esta lesión. Las lesiones más antiguas muestran ciertas semejanzas con el fibroma oral o el fibroma osificante periférico, debido a la presencia de fibrosis extensa en el estroma. Sin embargo, el aumento del componente vascular y el infiltrado inflamatorio, son indicativos de granuloma piógeno y ayudan a diferenciarlo de estas lesiones. Además, una historia previa de sangrado por el crecimiento podría sugerir la fase involutiva [3, 18]. En general, una cuidadosa correlación clínica e histopatológica es suficiente para identificar el granuloma piógeno (3, 17, 6)

CONCLUSIÓN

El granuloma piógeno intrabucal no es una neoplasia verdadera sino una entidad reactiva del tejido conjuntivo subyacente al epitelio, que resulta de una reacción inflamatoria secundaria a factores irritantes, o traumáticos locales o por alteraciones hormonales.

El granuloma es una lesión benigna que no tiende a malignizarse; sin embargo, puede llegar a tener recidivas, aparece en cualquier parte del cuerpo, pero en la cavidad oral los sitios donde suele presentarse con mayor frecuencia son: la encía y la mucosa oral del labio inferior. La localización infrecuente en la mucosa yugal genera interés pues puede confundirse con otras lesiones de naturaleza benigna o maligna por su apariencia clínica y su velocidad de crecimiento, el trauma es un factor que consideramos importante en el proceso de irritación e inflamación de los tejidos blandos que pueden generar lesiones reactivas al estímulo que las provoca.

La tasa de recurrencia es del 15.8% después de la excisión conservadora informada por Bhaskar y Jacoway (1) Vilmann et al. Declaró que los casos de encía muestran una tasa de recurrencia mucho mayor que las lesiones de otros sitios de la mucosa de la cavidad oral.

SECCIÓN DE EDUCACIÓN CONTÍNUA

1. ***El Granuloma Piógeno es considerado como:***

a) Un tumor benigno de tejido blando
b) Una reacción exagerada del tejido frente a un factor irritante o trauma
c) Una neoplasia verdadera
d) Sólo a y b son correctas

2. ***Entre los factores etiológico para el desarrollo del Granuloma piógeno se encuentran:***

a) Irritación crónica de bajo grado
b) Trauma
c) Desequilibrios hormonales
d) Mala higiene
e) Todas son correctas

3. ***La correcta denominación de un Granuloma piógeno que aparece durante el embarazo es:***

a) Granuloma Telangiectásico
b) Hemangioma capilar globular
c) Granuloma Gravídico
d) Todas son correctas

4. ***Algunas afirmaciones con respecto al Granuloma piógeno son:***

a) Aparecen como una masa nodular blanda sin tendencia al sangrado
b) Su localización mas frecuente es el piso de boca
c) Su crecimiento puede causar diastemas y su tamaño medio es de un centímetro
d) Ninguna es correcta

RELACIÓN ENTRE LOS SÍNTOMAS ÓTICOS Y EL TRASTORNO TEMPOROMANDIBULAR

RELATIONSHIP BETWEEN OTIC SYMPTOMS AND TEMPOROMANDIBULAR DISORDER

Mónica Regina Fuentes Fuentes. Fonoaudióloga, egresada de la Universidad Especializada De Las Américas (Panamá). Estudiante de la Especialización en Audiología de la Escuela Colombiana de Rehabilitación (ECR)
Ejerce en la Policlínica Generoso Guardia.

Contacto: mfuentes8411@gmail.com

Catalina Suárez Jiménez
Fonoaudióloga
Egresada de la Corporación Universitaria Iberoamericana (Bogotá)
Estudiante de la Especialización de Audiología
Escuela Colombiana de Rehabilitación

Contacto: catalsj@hotmail.com



Edlly Zamary Robles Reuto. Fonoaudióloga, egresada de la Universidad Manuela Beltrán (Bogotá). Especialista en gerencia seguridad y salud en el trabajo de la fundación Universitaria del Área Andina.

Estudiante de la especialización en Audiología clínica de la Escuela Colombiana de Rehabilitación

RESUMEN

Contexto: La articulación temporomandibular (ATM) tiene una ontogenia muy estrecha con los componentes del oído, al igual que sus estructuras anatómicas y los desórdenes funcionales e inflamatorios de la ATM en sus estados agudos son reconocidos por el paciente como ''dolor de oído'', lo cual puede ser explicado por la cercanía anatómica de ambas estructuras y la inervación vecina y compartida. Es allí donde la proximidad articular hace que concurra una gran diversidad de síntomas óticos, como la hipoacusia, el vértigo, los acufenos y otalgia. Pero, en los síntomas de vértigo y en los acufenos son los que mayor causa un disconfort. Por ende, el mal funcionamiento de esta articulación puede ocasionar síntomas diversos como cefalalgias crónicas, sensación de plenitud aural, hipoacusia, vértigos y marcha ines-

Objetivo: Determinar la relación teórica entre los síntomas óticos y los trastornos temporomandibulares que se reportan entre los años 2000 a

Método: Estudio de tipo descriptivo con un enfoque interpretativo. La información fue obtenida de 50 fuentes tomadas de bases de datos. Para el análisis cualitativo, se utilizó el método de análisis de contenido que permitió ubicar los hallazgos dentro de la unidad de análisis, sus respectivas categorías y las subcategorías propuestas.

Resultados: Dentro de la revisión se encontró como unidad de análisis, la relación entre los síntomas óticos y el trastorno temporomandibular, las categorías respectivas a síntomas óticos, servicio al que consulta, edad y tipo de estudio en el cual se consultaron 50 artículos en bases de datos de diferentes revistas y bases de datos a partir de los cuales se evidencia la relación entre los síntomas óticos y trastornos temporomandibulares.

Discusión: Los hallazgos reportados en esta revisión dan cuenta de la relación entre los síntomas óticos y el trastorno temporomandibular (TMD); de acuerdo con la literatura, existe una alta incidencia sobre la necesidad de escuchar las quejas de los pacientes con TMD.

Conclusiones: Es necesario comprender la relación anatómica, neuroanatómica y fisiológica de los músculos masticatorios, la articulación temporomandibular y el oído que pueden generar la sintomatología ótica en presencia de DTM. Conociendo las relaciones de los trastornos mandibulares con la sintomatología ótica es fundamental para los profesionales encargados del cuidado de la salud más aún para los otorrinos y audiólogos a quienes generalmente acuden los pacientes en primer lugar pensando que se trata de un problema de oído.

PALABRAS CLAVES: Trastorno temporomandibular, vértigo, otalgia, tinnitus, acufenos, hipoacusia, plenitud aural.

ABSTRACT

Context: The temporomandibular joint (TMJ) has a very narrow ontogeny with the components of the ear, just as its anatomical structures and the functional and inflammatory disorders of the TMJ in its acute states are recognized by the patient as '' earache '' ', which can be explained by the anatomical closeness of both structures and the neighboring and shared innervation. This is where joint proximity leads to a great variety of otic symptoms, such as hearing loss, vertigo, tinnitus and earache. But, in the symptoms of vertigo and tinnitus, they cause the greatest discomfort. Therefore, the malfunction of this joint can cause various symptoms such as chronic headaches, sensation of aural fullness, hearing loss, dizziness and unsteady gait.

Objective: To determine the theoretical relationship between otic symptoms and temporomandibular disorders that are reported between 2000 and 2018 in publications of scientific journals.

Method: Descriptive study with an interpretive approach. The information was obtained from 50 sources taken from databases. For the qualitative analysis, the content analysis method was used to locate the findings within the unit of analysis, their respective categories and the

Results: Within the review was found as the unit of analysis, the relationship between otic symptoms and temporomandibular disorder, the respective categories to otic symptoms, service to which they consulted, age and type of study in which 50 articles were consulted in bases of data from different journals and databases from which the relationship between otic symptoms and temporomandibular disorders is evidenced. Discussion: The findings reported in this review show the relationship between otic symptoms and temporomandibular disorder (TMD); according to the literature, there is a high incidence on the need to listen to the complaints of patients with TMD.

Conclusions: It is necessary to understand the anatomical, neuroanatomical and physiological relationship of the masticatory muscles, the temporomandibular joint and the ear that can generate the otic symptomatology in the presence of TMD. Knowing the relationships of mandibular disorders with otic symptomatology is fundamental for professionals in charge of health care, even more so for otolaryngologists and audiologists, who are usually referred to patients in the first place

KEY WORDS: Temporomandibular disorder, vertigo, earache, tinnitus, hearing loss, aural fullness

INTRODUCCIÓN

"La Articulación Temporomandibular está formada por el cóndilo de la mandíbula y la fosa glenoidea de la escama del hueso temporal. Es una gínglimodiartrosis que combina movimientos de rotación y desplazamiento. Externamente la rodea la cápsula articular, en su interior está revestida por una membrana sinovial laxa que produce un líquido mucoso, que permite la nutrición de los elementos vasculares y la lubricación articular. Tiene un disco articular compuesto por tejido fibroso, que está fuertemente adherido al cóndilo mandibular por un lado y a la eminencia articular convexa por el otro (en el extremo anterior de la articulación) determinando la existencia de dos espacios articulares independientes entre sí, uno superior y otro inferior, de gran importancia funcional. La irrigación depende de las arterias timpánica y auricular ramas de la arteria maxilar y por la arteria temporal superficial. Una rica red venosa del plexo pseudocavernoso, se ubica en la zona posterior. La inervación está a cargo del nervio aurículotemporal en la zona posterior y por ramas de los nervios de los músculos pterigoideo lateral, masetero

El proceso embrionario que da origen a la articulación temporomandibular, se inicia en la séptima semana de gestación y culmina a las 21 semanas cuando esta articulación se encuentra completamente formada.(2) Tanto las estructuras que componen la articulación temporomandibular como los nervios que la inervan comparten el mismo origen embrionario con los huesos yunque, el ligamento anterior del martillo y el estribo. Proceden del mesodermo, a partir de la cresta neural y los arcos faríngeos. Estos aparecen a la cuarta o quinta semana formando la porción dorsal que produce el proceso maxilar y la porción ventral, produce el proceso mandibular o también llamado cartílago de Meckel. En el curso del desarrollo ambos procesos desaparecen excepto dos pequeñas porciones que corresponden al yunque y al martillo. Se evidencia la clara relación entre el oído y la articulación temporomandibular en cuanto a su origen embrionario.(3)

En cuanto a la inervación de la articulación temporomandibular los nervios responsables de dicha inervación corresponde al nervio auriculotemporal, al macetero y a los nervios temporales profundos posteriores. Estos se derivan del nervio mandibular. El nervio auriculotemporal inerva la cápsula de la ATM, la membrana timpánica, la superficie anterior de la cóclea, la piel que recubre el conducto auditivo externo, la parte superior de la oreja, el trago, la región temporal, la glándula parótida y el cuero cabelludo sobre la oreja entre otras estructuras. La inervación es un aspecto que comparten la articulación temporomandibular y las estructuras que componen el oído.(4)

La articulación temporomandibular (ATM) tiene una ontogenia muy estrecha con los componentes del oído, al igual que sus estructuras anatómicas y los desórdenes funcionales e inflamatorios de la ATM en sus estados agudos son reconocidos por el paciente como ''dolor de oído'', lo cual puede ser explicado por la cercanía anatómica de ambas estructuras y la inervación vecina y compartida de V3 (5)

La interacción neuromuscular compleja entre los músculos de la masticación y el oído, a través del músculo tensor del tímpano, fue observada por Klockhoff en 1961. Entre los síntomas óticos, la otalgia puede llegar a producirse por la tensión de la membrana timpánica en el aumento de la tonicidad del tensor del tímpano debido a su inserción en el martillo y esté, a su vez, en la membrana timpánica. La disacusia es otro síntoma que viene acompañado de sensaciones acústicas externas o alucinatorias como el tinnitus, que sólo el que las sufre las oye y puede percibirse como grillos, clics, pops, susurros o ruidos de rozamiento. Esta tensión en el oído medio también puede estar asociada a hipo o hiperacusia de origen conductivo y presentación subjetiva (aún con valores audiométricos normales). La tensión física incrementada por estrés emocional y las cefaleas acompañan concomitantemente esta sintomatología ótica.(6)

Además, la articulación temporomandibular (ATM) constituye una unidad funcional, participando rápidamente en la dentición, la oclusión dentaria, la masticación, la deglución, respiración y la fonación. En el reflejo de la deglución el cual se realiza 2.000 veces por dia, por su ubicación en el macizo facial participa en la expresión emocional ya sea de tensiones o de relajación. Estas características hacen que los factores emocionales actúan como gatillantes del dolor. También en la parte superior de la articulación tiene un único movimiento de deslizamiento ánteroposterior y una porción inferior la cual tiene mayor movilidad, permitiendo movimientos del cóndilo giratorios y en bisagra, dando como gran utilidad en la masticación y favoreciendo su desplazamiento lateral en hasta 2 mm, hacia el lado que se está triturando.(1)

Es allí donde la proximidad articular hace que concurra una gran diversidad de síntomas óticos, como la hipoacusia, el vértigo, los acufenos y otalgia. Pero, en los síntomas de vértigo y en los acufenos son los que mayor causa un disconfort. Por ende, el mal funcionamiento de esta articulación puede ocasionar síntomas diversos como cefalalgias crónicas, sensación de plenitud aural, hipoacusia, vértigos y marcha inestable. El 50 % de los pacientes con otalgia es posible diagnosticar una patología franca del oído, síntomas otológicos tan variados como tinitus, vértigo, sensación de pérdida auditiva, otalgia, pre auricular y/o retro auricular y plenitud aural en los oídos. Según (Gelb H, 1975) están muy asociados con desórdenes funcionales y procesos inflamatorios de la articulación temporomandibular (ATM) y los músculos involucrados directa e indirectamente en la masticación.(1)

Además, Koskinen (1980), refiere que la conexión que existe entre los síntomas óticos y la disfunción muscular, articular en cabeza y cuello ha sido ampliamente estudiada. Aún no es claro si los desórdenes temporomandibulares (DTM) contribuyen al desarrollo del tinnitus. Pero, Lockwood (1998), encuentra como más del 75% de los pacientes pueden voluntariamente variar la intensidad del tinnitus con movimientos musculares orofaciales.

Los trastornos temporomandibulares (TMD), cubren una amplia gama de problemas clínicos articulares y musculares en el zona orofacial ya que estos trastornos se caracterizan principalmente por dolor en la articulación, sonidos e irregular o ilimitado- función mandibular, pero también puede generar síntomas auditivos como dolor de oído, tinnitus, vértigo, mareos, pérdida de audición, dolor referido o dolores de cabeza.(7)

En cuanto a la inervación de la articulación temporomandibular los nervios responsables de dicha inervación corresponde al nervio auriculotemporal, al macetero y a los nervios temporales profundos posteriores. Estos se derivan del nervio mandibular. El nervio auriculotemporal inerva la cápsula de la ATM, la membrana timpánica, la superficie anterior de la cóclea, la piel que recubre el conducto auditivo externo, la parte superior de la oreja, el trago, la región temporal, la glándula parótida y el cuero cabelludo sobre la oreja entre otras estructuras. La inervación es un aspecto que comparten la articulación temporomandibular y las

En el 2001 Lam y Col, afirman que la prevalencia de otalgia referida y los demás síntomas óticos de causa no otológicas en aquellos pacientes puede variar de 3.5% a 42% y que la prevalencia de tinnitus en estos pacientes parece ser mayor que la encontrada en la población general. La frecuencia de tinnitus en pacientes con desórdenes temporomandibulares varía de 33% a 76% con cefaleas tensionales frecuentes, fatiga, resentimiento muscular facial y de la masticación, presentaban en un 39%. También predomina el mareo en aquellos pacientes con este desorden temporomandibular de 40% a 70%; Así mismo presentan estas personas vértigo de 5% a 40%. Cabe resaltar que la importancia de las articulaciones temporomandibulares, sus movimientos y estabilidad en la producción de las funciones vitales como dentición, la oclusión dentaria, la masticación, la deglución, respiración, la fonación y la masticación. Señala Torres M (2005) que se involucran directamente el quehacer del fonoaudiólogo ya que es el profesional idóneo en el tratamiento de dichas funciones en la óptima comunicación oral sonora (habla) para personas que presentan desórdenes en las articulaciones temporomandibulares.

La frecuencia en la aparición de los trastornos temporomandibulares es muy frecuente aproximadamente entre el 70 y el 90% de la población en general tiene al menos un signo clínico de esta disfunción. Cerca del 33% presentan dolor y limitación funcional. Las mujeres cuyas edades se encuentran entre los 25 y 35 años son la población mayormente afectada.(8)

La edad de presentación de los trastornos temporomandibulares es mucho más frecuente en en adultos mayores de 25 años de e acuerdo con los resultados, se concluye que la prevalencia de TTM, según los CDI/TTM, fue del 38 %; los diagnósticos de TTM más frecuentes (34,8 %) correspondieron a trastornos articulares; se presentó asociación significativa entre pacientes menores de 25 años y ausencia del trastorno temporomandibular (9)

En otros datos estadísticos utilizando SPSS (IBM Statistic 20.0) los resultados mostraron un mayor número de pacientes mujeres entre 41 y 50 años. Hubo una prevalencia de síntomas otológicos (acufenos, sordera, mareos, desequilibrio y plenitud auditiva) en el 87% de los casos de TTM, independientemente del sexo y la edad. El tinnitus fue el síntoma con mayor prevalencia (42%), seguido de la plenitud del oído (39%). Estos datos apoyan la correlación entre los trastornos temporomandibulares y los síntomas otológicos, incluso sin ser causados directamente por el oído. Es allí donde surge la necesidad de relacionar el trastorno temporomandibular con los síntomas óticos y volviéndose indispensable para el quehacer del especialista en audiología, contribuyendo al manejo interdisciplinario de aquellos pacientes con trastornos temporomandibulares y de sus síntomas óticos como hipoacusia, vértigo, tinnitus, plenitud aural y otalgia.(10)

Por lo tanto, es necesario identificar y comprender la relación existente entre los trastornos temporomandibulares y la presentación de síntomas óticos, a través de la revisión bibliográfica de las investigaciones hechas en los últimos años. Indagando acerca de la relación existente entre los síntomas óticos y los trastornos mandibulares es de gran importancia dado que la frecuencia de la consulta a diferentes profesionales de la salud está en aumento, en un primer momento el trastorno temporomandibular, se estudió desde el punto de vista clínico pero al observar su origen de carácter multifactorial y saber que es un problema que afecta a gran parte de la población se le concedió mayor importancia desde el punto de vista epidemiológico. (13)

El dolor del trastorno temporomandibular puede no presentarse en el sitio de la lesión o cursar con síntomas óticos que afectan la calidad de vida de las personas llegando incluso a impedirles llevar una vida plena y desarrollar con normalidad sus actividades diarias, es por ello que encontrar la relación entre estos y el trastorno temporomandibular contribuye al manejo adecuado y por tanto redundará en la mejora de la calidad de vida de las personas(11)

Las personas que padecen síntomas óticos derivados de un trastorno temporomandibular, en el cual no se ha identificado su origen pueden recibir tratamientos paliativos que apuntan a reducir los síntomas y no se realiza la restauración de la función mandibular y en consecuencia la salud del paciente sigue muy afectada.(12)

Por lo tanto se hace evidente la necesidad de encontrar el manejo adecuado de los pacientes con trastornos de la articulación temporomandibular, teniendo en cuenta esta afección como factor causal de muchos de los síntomas óticos que presentan los pacientes que a diario consultan los servicios de salud relacionados.(13)

La presente revisión bibliográfica aporta información relevante para los profesionales involucrados en la evaluación, diagnóstico y tratamiento de enfermedades que afectan la audición tal es el caso de otólogos, otorrinolaringólogos, fonoaudiólogos y audiólogos. Y todos y cada uno de los profesionales involucrados en el manejo de los trastornos temporomandibulares. Ya que es un desafío elegir el tipo de tratamiento adecuado para obtener mejores resultados teniendo en cuenta su origen en el trastorno temporomandibular. Además de que existen síntomas auditivos no investigados que se producen con mayor frecuencia en pacientes con ATM que en pacientes sin ATM (15)

OBJETIVOS

OBJETIVO GENERAL

Determinar la relación teórica entre los síntomas óticos y los trastornos temporomandibulares reportada en publicaciones científicas entre los años de 2000 a 2018.

OBJETIVOS ESPECÍFICOS

- Establecer evidencia científica de la relación entre los síntomas óticos y trastornos temporomandibulares.
- Identificar los síntomas óticos que se presentan en los trastornos temporomandibulares.
- Describir los aspectos relevantes y aportes significativos de los estudios revisados entre los síntomas óticos y los trastornos temporomandibulares.

MÉTODO

El estudio realizado es de tipo descriptivo con un enfoque interpretativo ya que busca evaluar, medir o recolectar datos sobre diversos conceptos, aspectos, dimensiones o componentes del fenómeno a investigar (16)

Para la presente revisión se consultaron un total de 60 fuentes documentales, privilegiando aquellas referencias escritas entre los años 2000 a 2018 para una elección final de 50 fuentes. Se realizó una selección de combinación de palabras clave como: Trastorno temporomandibular, vértigo, otalgia, tinitus, hipoacusia, plenitud aural.

Las bases de datos consultadas fueron SCIENCIE DIRECT, SCOPUS, SCIELO, LATINDEX, COCHRANE, PUBMED, MEDLINE, Revista Médica Chile, Military Medicine Intemational, Tinnitus Journal, Clin Oral Investig, Med Interna, Biomed Res Int, Revista Médica Electrónica, AN ORL MEX, Red de Revistas Científicas de América Latina y el Caribe, España y Portugal, SERMEF, Laryngo- Rhino- Otologie, Revistas rhab, PLoS ONE

Con este estudio se permitió ubicar los hallazgos dentro de la unidad de análisis, sus respectivas categorías, subcategorías, teniendo en cuenta la participación del audiólogo como parte del equipo profesional encargado de la evaluación, diagnóstico y rehabilitación de los trastornos mandibulares y su correlación con los síntomas óticos.

RESULTADOS

Los resultados que se muestran en la tabla 1, están organizados por su unidad de análisis, categorías y subcategorías respectivas. Para su análisis se consultaron 50 artículos en bases de datos de diferentes revistas y bases de datos.

TABLA 1. Desorden temporomandibular y síntomas auditivos

UNIDAD DE ANÁLISIS	CATEGORIAS	SUBCATEGORIAS	No de Artículos
Desorden temporomandibular y síntomas óticos	SINTOMAS OTICOS	Otalgia	10
		Tinitus o acufeno	26
		Vértigo	11
		Pérdida auditiva	10
		Plenitud aural	2
		Equilibrio control postural	2
		Prurito de la oreja	1
	SERVICIO AL QUE CONSULTA	Otorrinolaringología	16
		Unidad de dolor	5
		Odontología	20
		Estomatología	4
		Fisioterapia	2
		Fonoaudiología	2
		Cirugía Maxilofacial	1
	Edad	Adultos	50
		Niños	0
	Tipo de estudio	Retrospectivo de historias clínicas	5
		Observacional Prospectivo	25
		Revisión bibliográfica	11
		Descriptivo de corte transversal	9

Respecto a la categoría “síntomas óticos” y su subcategoría otalgia, la experiencia clínica demuestra que rara vez el paciente refiere dolor en la ATM, sino que lo manifiesta en estructuras cercanas (12). Los pacientes con sintomatología auditiva y trastornos temporomandibulares, fue más frecuente el dolor muscular y articular conjuntamente en un 60% de los pacientes diagnosticados; le sigue el ruido articular con 30% (17)

Se encontraron estudios que muestran la relación directa entre los trastornos tempormandibulares y la presencia de otalgia. La mayoría de los pacientes ignoran que padecen alteraciones temporomandibulares y acuden a consulta médica con síntomas de otalgia, que lo atribuyen a problemas otológicos.(11, 18, 19). Realizaron un estudio que involucro 41 pacientes con desorden temporomandibular y sintomatología ótica. A todos los pacientes se les exploró físicamente la articulación. El principal síntoma que se presento fue la otalgia en combinación con otros síntomas (20).

Todos los pacientes que participaron en este estudio informaron otalgia no otológica. Con la terapia TMD provista, nueve pacientes con resolución informada, cuatro reportaron mejoría significativa a moderada y dos reportaron cambios mínimos o nulos. Trece pacientes informaron síntomas de DTM en su mandíbula, cien, y / o área preauricular. Con la terapia TMD provista en este estudio, siete pacientes reportaron resolución de síntomas, cinco se reportó una mejora significativa, y se reportó mínimo a ningún cambio. Entre los pacientes que presentaron una mejoría moderada en su estado de ánimo, el puntaje promedio del Tinnitus Handicap Questionnaire se redujo de 46.3 a 20.4. (21)

La pérdida de dimensión vertical de oclusión por hábitos masticatorios o pérdida de piezas dentales llevan a cambios en la posición del cóndilo mandibular, comprimiendo los vasos y nervio del tímpano. El consiguiente menor aporte sanguíneo y nervioso a las estructuras auditivas es un importante factor desencadenante de problemas auditivos, tales como la otalgia. (22)

En la subcategoría “Tinnitus o acufenos” (23) Realizaron un estudio con 200 pacientes que acudieron al especialista en maxilofacial a quienes se les realizó examen de la articulación temporomandibular y se concluyó la existencia de la relación de sus síntomas en especial el tinitus somato sensorial con el desorden temporomandibular. (24) En su estudio evaluó la conexión entre los trastornos craneomandibulares específicos y los síntomas de otalgia y tinitus. Se revisaron las historias y los antecedentes de 221 pacientes, quienes luego de recibir tratamiento específico para el trastorno craneomandibular al cabo de un año se reevaluaron y se evidenció la reducción de la sintomatología ótica. Por otra parte (25) mediante su revisión bibliográfica, buscaron analizar la fuerza de las asociaciones entre el tinitus subjetivo, los trastornos de la columna y los trastornos temporomandibulares, en los cuales se evidenció la relación bidireccional con los acufenos. Los anteriores resultados coinciden con los hallazgos de tratamiento observado sugiere que la terapia funcional dental puede tener un efecto positivo en el tinnitus relacionado con TMD. (26)

Realizaron un estudio de pacientes con TTM y tinitus a quienes se les midieron los potenciales auditivos de latencia media y a partir del cual concluyeron que los TTM provocan cambios electrofisiológicos en los centros cerebrales superiores, mientras que la vía lemniscal clásica no se ve afectada. Se podría concluir que, mediante la estimulación del dolor somático, la vía extralemniscal podría estar involucrada en la percepción del tinnitus en los pacientes con TTM (27).

Posteriormente, se propusieron determinar la prevalencia de signos y síntomas de trastornos temporomandibulares (DTM) y síntomas otológicos en pacientes con y sin tinnitus. Se concluyó que el tinnitus se asocia con TMD y con otalgia, mareos / vértigo, sensación de congestión, sensación de hipoacusia e hiperacusia, así como con niveles más altos de depresión (28).

Evaluaron 90 pacientes sin pérdida auditiva, según lo confirmado por la otorrinolaringología, que presentaba un tinnitus subjetivo y un TMD simultáneo. Para saber si existía relación entre la intensidad del tinitus y la edad de los participantes. Se determinó que no hay una asociación significativa al respecto (29).

Para la subcategoría "vértigo" los hallazgos confirmaron una vinculación importante entre la DTM y la presencia de vértigo.

Los pacientes de edad avanzada con DTM tuvieron 17.61% más riesgo de presentar vértigo, en comparación con los enfermos sin DTM. En cambio, no se encontraron asociaciones significativas entre la DTM y el vértigo cuando los hombres y las mujeres se valoraron en forma separada. En los modelos de variables múltiples en los cuales la DTM y el sexo se consideraron variables independientes, la DTM - no así el sexo- fue un factor predictivo independiente de vértigo. (30)

También, encontraron en otro estudio que el porcentaje de sujetos que experimentaron vértigo fue significativamente mayor en los grupos I, II, III, IV y V positivos para TMD que en el grupo negativo para TMD. El porcentaje de sujetos con tinnitus también fue significativamente mayor en los grupos II y IV positivos para TMD. Se observaron asociaciones significativas entre los porcentajes de sujetos que experimentaron cefalea y grupos I, II, III, IV y VII positivos para TMD. El porcentaje de sujetos deprimidos y con antecedentes de otalgia fue mayor en el grupo I que en el grupo con TMD negativo (31).

Con respecto a la categoría "Pérdida auditiva" es importante resaltar en los estudios de 25 pacientes con DTM con síntomas otológicos y 20 controles emparejados por edad y género, 45 sujetos en total. Todos los sujetos se sometieron a una serie de pruebas audiológicas que incluyeron audiometría de tonos puros, prueba de impedancia y timpanometría refleja. Los parámetros audiológicos registrados en los dos grupos se compararon estadísticamente mediante datos no pareados. Pruebas y correcciones según Bonferroni en caso de pruebas repetidas. En el 2010 Pekkan, observo que los umbrales de tonos puros en las frecuencias 125, 250, 500 Hz y 6 kHz mostraron diferencias significativas entre los pacientes con TTM y los sujetos de control después de la corrección de Bonferroni ($p < 0,007$). Los picos de cumplimiento demostraron diferencias significativas cuando se compararon los grupos de control y TMD ($p < 0.05$).

En un estudio posterior (32) se propusieron investigar la relación entre los síntomas otológicos y vestibulares, los hallazgos audiológicos y el tipo de trastorno temporomandibular (articular, muscular y mixto). Los sujetos con TMD mixto tenían más quejas sobre la hipoacusia que los que tenían TMD muscular ($p <0,05$). Los resultados no mostraron cambios en las pruebas audiológicas y de inmitancia para todos los individuos evaluados, Se concluyó que los síntomas otológicos están presentes en sujetos con TMD y deformidades dentofaciales, independientemente de la clasificación de TMD. Posteriormente (33) evaluamos la correlación entre el trastorno temporomandibular (DTM) y los signos otológicos y otros síntomas en una muestra de 251 pacientes. Entre los síntomas otológicos estudiados, se encontraron asociaciones significativas con tinnitus, dolor de oído, sensación de pérdida auditiva y vértigo la conclusión del estudio determinó que la mayor incidencia de síntomas otológicos y no otológicos se asoció con un aumento progresivo de la gravedad de la DTM.

En relación a la subcategoría “Plenitud aural” se encontró que otros estudios que cumplieron los criterios de elegibilidad y fueron seleccionados. Los estudios incluidos utilizaron el RDC/TMD e información signos y síntomas otológicos asociados. Los estudios se agruparon en grupos según la prevalencia de cada signo y síntoma individual. el síntoma otológico más frecuente asociado con TMD fue la plenitud del oído 74.8% a 96.25%; seguido de otalgía 55.1%, tinitus 52.1% SD, 38.43 a 65.74, vértigo 40.8% y pérdida auditiva 38.9% (34)

Los signos y síntomas más frecuentes reportados fueron ruidos o zumbidos en los oídos con el 71,60 %, click en la articulación al abrir o cerrar la boca 49,38 %, dolor en la región de la cara 45,68 % y apretar los dientes o rechinarlos durante la noche con el 35,80 %; siendo uno de las más representativos en los estudiantes que utilizan instrumentos de viento. Los signos hallados en el examen clínico fueron divididos en articulares y musculares, dependiendo en qué articulación temporomandibular apareciera si en la derecha o izquierda. (35)

Por otra parte, en la subcategoría de “Equilibrio y control postural” se encontró La hipersensibilidad trigeminal engendrada por la ATM. Los problemas pueden perturbar el sistema oculocefálico. En Un paciente traumatizado con quejas constantes de equilibrio. Problemas y presentando un workup negativo, una posible disfunción del aparato masticatorio secundario a Hay que sospechar el trauma. En el momento de cervical. El examen postural, los puntos de activación a lo largo del esternocleidomastoideo se debe buscar rutinariamente, particularmente en Casos de vértigo idiopático. Una sobre estimulación del origen trigeminal podría modificar la fisiología de la postura de la cabeza. De la misma manera como un "virus informático", estos aferentes de parafuncionales origen perturbaría la función armoniosa de la Colículo superior en la regulación de la fijación visual, dando como resultado una sensación vertiginosa. Los hallazgos epidemiológicos parecen corroborar la importancia de la Factor parafuncional en el desarrollo del vértigo. Origen masticatorio en los trastornos de la ATM, como se percibe a nivel fisiopatológico. (36)

En cuanto a la categoría “Servicio al que consultan los pacientes” y la subcategoría Otorrinolaringología se muestra en los estudios que los casos en que se excluye el origen otorrinolaringológico de síntomas como dolor de oído o dolor de garganta, problemas de audición, tinnitus o vértigo, deben considerarse los trastornos funcionales del órgano (37,38).

La documentación médica incluyó los resultados de las entrevistas médicas que contenían información sobre la razón por la que el paciente presentó el tratamiento, los síntomas subjetivos, la duración de los síntomas, la intensidad de los síntomas y la verificación otorrinolaringológica valiosa o posterior de las quejas informadas. Cabe mencionar que los resultados de los exámenes en pacientes sometidos a consultas otorrinolaringológicas antes del informe para el tratamiento protésico fueron negativos. (39)

En la subcategoría “Odontología” se muestra en los estudios que el estudio se llevó a cabo en una muestra secuencial de pacientes que recibieron todo un examen maxilofacial para la evaluación de la enfermedad de la articulación temporomandibular.

Todos los pacientes pasaron por una evaluación anamnésica, clínica e instrumental para evaluar su estadio según la clasificación de Wilkes.

En el análisis del conjunto de síntomas asociados con TMD, centrando principalmente en la incidencia de síntomas otológicos, tinnitus y trastornos del equilibrio. La proporción de estos dos síntomas otológicos fue sustancialmente comparable en la muestra, con tinnitus presente en el 60% de los casos y deterioro del equilibrio / mareo en el 59.5%. Dando cuenta de que el tinnitus se asociaba con mayor frecuencia con el aumento de la severidad del TMD, desde una incidencia de 54.5% en el primer grupo (etapa temprana) a 90.9% en la quinta (etapa tardía). Otra consideración importante es que cuanto mayor es la gravedad de la enfermedad articular, más aumenta el grado de THI: de un promedio de 18.2 a 44.5 en la etapa tardía. (23) En relación a la subcategoría de edad en la revisión se estudiaron pacientes adultos en todos los artículos revisados, siendo la prevalencia más alta de síntomas otológicos en el grupo de 41 a 50 años (37%) seguido del grupo de 51 a 60 años (32%).

Los hallazgos indicaron que la prevalencia de los síntomas otológicos (tinnitus, sordera, mareo, plenitud del oído y desequilibrio) es del 87%, independientemente del sexo y la edad (41) De la misma forma en el presente estudio, se consideró una muestra de 200 pacientes consecutivos enviados por especialistas ENT, después de excluir las causas otológicas, al especialista maxilofacial para la evaluación de TMD de enero a junio de 2013. Todos los pacientes experimentaron un tinnitus incapacitante que influyó en sus vidas. La muestra consta de 168 mujeres (84%) y 32 hombres (32%), con una relación F: M = 5,25: 1, con edades comprendidas entre 13 y 79 años (edad promedio 44.1). (23, 43)

Los hallazgos indicaron que la prevalencia de los síntomas otológicos (tinnitus, sordera, mareo, plenitud del oído y desequilibrio) es del 87%, independientemente del sexo y la edad (40). Teniendo en cuenta que la disfunción de la ATM puede llevar a una variedad de síntomas del oído, es decir, otalgia, tinnitus, pérdida de la audición, posiblemente vértigo y, con menos frecuencia, a síntomas de la lengua (caracterizados colectivamente como síndrome temporomandibular). Estos síntomas a menudo se relacionan con las estructuras anatómicas importantes (ligamento maleolar anterior, arteria timpánica anterior y nervio timpánico chorda) que cursan (principalmente) a través de la fisura petrotimpánica, cuya longitud y posición pueden ejercer un impacto considerable.(42)

DISCUSIÓN

Los hallazgos reportados en esta revisión dan cuenta de la relación entre los síntomas óticos y el trastorno temporomandibular (TMD); de acuerdo con la literatura, existe una alta incidencia en la necesidad de escuchar las quejas de los pacientes con TMD. Las personas con fibromialgia tienen alteraciones otológicas en la mayoría de los casos (23)

Son varias las disciplinas medicas las que tratan las disfunciones de la articulación tempormandibular, se hace evidente por parte de los profesionales la comprensión de las razones particulares de la disfunción temporomandibular y sus interrelaciones ya que así se aumenta la posibilidad de manejar quejas comunes, como dolores de cabeza, vértigo, tinnitus y algunos problemas de audición.(43)

Teniendo en cuenta que los desórdenes en los músculos masticatorios resultantes de la DTM pueden, por lo tanto, consecuencia, disfunción de la tuba auditiva, presión en los oídos, el desequilibrio y la pérdida de la audición, otalgia, zumbido y cefalea. Este hecho se debe a la una gran proximidad anatómica y funcional entre los componentes de la oreja y la ATM, incluida la inervación y vascularización.(44). Pero, el tinnitus fue más común en pacientes con TMD en comparación con los grupos de control, lo que indica comorbilidad entre TMD y tinnitus. También se informó que el tratamiento del TMD alivió el tinnitus; sin embargo, todos menos uno de los estudios incluidos carecían de grupos de control.(45)

A pesar de que existe un vínculo anatómico entre la articulación temporomandibular y el oído, formado por: ligamento disco-maleolar, arteria timpánica anterior y nervio de la cuerda del tímpano. Se desconoce la fisiopatología exacta de esta relación, algunas teorías recientes y más estudios en esta línea pueden aportar luz a algunos aspectos hasta hoy controvertidos.(46)

La evaluación orofacial articular y su conexión con síntomas craneales referidos Otorrinolaringología y los exámenes odontológicos son vitales para establecer el diagnóstico diferencial de los síntomas orofaciales por ATM.(18) A pesar del no pare amiento del género y la banda de edad, se observó predominio de la otalgia en portadores de DTM del género femenino, en comparación con el masculino, se debe probablemente a la mayor absorción del estrés emocional por la mujer, lo que lleva a una disminución del nivel de tolerancia fisiológica y aumento de la hiperactividad muscular, produciendo desequilibrio funcional (47)

En relación con los movimientos de la ATM, los cóndilos mandibulares pueden ejercer presión sobre el nervio auriculotemporal cercano a la articulación, mecanismo por el cual se genera dolor en la región temporal. Según una teoría, el vértigo puede ser secundario a estímulos dolorosos asociados con el tejido peridiscal de la articulación temporomandibular, con la consiguiente vasoconstricción arterial en la región temporal y disminución del aporte sanguíneo en la región vestibular del oído interno.(12)

Existe una asociación significativa entre la DTM y el vértigo en la totalidad de la cohorte, pero no en los hombres o mujeres por separado. Los hallazgos tienen relevancia clínica significativa, ya que los factores de riesgo de vértigo deben ser correctamente identificados y corregidos.(30)

En la población general, los TTM ocurren según se informa en uno de cada dos individuos, la mitad de los cuales son conscientes de sus síntomas. Sin embargo, solo el 5% requiere tratamiento para los síntomas lo suficientemente graves como para interrumpir la vida diaria.(50)

La conexión entre el vértigo y la DTM se discute desde hace años; el fenómeno obedece esencialmente a que el vértigo es un síntoma común en la población general(50).

Se encontró un impacto negativo significativamente mayor en las funciones de la vida normal en sujetos con síntomas auditivos en comparación con aquellos que solo tenían quejas de DTM. Estos hallazgos indican que el TMD está significativamente correlacionado con la salud auditiva, aunque aún no se ha demostrado una relación de causa y efecto(50)

CONCLUSIONES

Es necesario comprender la relación anatómica, neuroanatomía y fisiológica de los músculos masticatorios, la articulación temporomandibular y el oído que pueden generar la sintomatología ótica en presencia de DTM.

Conocer la relación de los trastornos mandibulares con la sintomatología ótica es fundamental para los profesionales encargados del cuidado de la salud más aún para los otorrinos y audiólogos a quienes generalmente acuden los pacientes en primer lugar pensando que se trata de un problema de oído.

Se debe derivar al profesional especializado en la evaluación, diagnóstico y tratamiento de los trastornos temporomandibulares, para un manejo definitivo evitando el paso del paciente por especialidades que no van a resolver la sintomatología que lo aqueja e influye negativamente en su calidad de vida.

Un diagnóstico exacto conduce al tratamiento adecuado y la eliminación definitiva de los síntomas.

Debido a los resultados obtenidos en pacientes diagnosticados con trastornos tempormandibulares luego de recibir tratamiento específico, la otalgia y demás síntomas otológicos deben interpretarse como un posible síntoma de CMD y no como un diagnóstico separado.

Los pacientes con manifestaciones clínicas como dolor miofacial, cefalea, otalgia, síntomas auditivos como tinnitus, hipoacusia, oído tupido, dolor en la ATM, disminución en la función mandibular, dolor dental y en la musculatura cervical, así como en la región de los hombros, deben ser atendidos y estudiados integralmente, para proceder a establecer un diagnóstico diferencial que determine la existencia o no de disfunción de la ATM y su relación con los síntomas auditivos.

MANEJO ORTODONCICO EN PACIENTE CON SINDROME DE X FRAGIL.

Orthodontic management of a patient with fragile X syndrome

Dra. Ruth Nassi Ribak, Odontóloga egresada de la Universidad Central de Venezuela, con maestría en Odontopediatria Universidad Complutense de Madrid España, maestría en Ortodoncia y Ortopedia maxilofacial de Centro de Estudios Superiores en Ortodoncia del DF Mexico. Especialidad en Niños de Alto Riegos Biológico y en Clínica Odontológica al Niño Discapacitado ambos en Universidad Complutense de Madrid España. Ejerció docencia en grado de la Facultad de Odontología Universidad Alfonso X El Sabio Madrid España y en la maestría de Ortodoncia de la UIP.

Contacto: ruthnassi@hotmail.com Teléfono (507) 64246878.

Dr. Adán Casasa Araujo, Odontólogo con maestría en Ortodoncia Universidad de Rochester New York EUA. Expresidente de la Academia Mexicana de Ortodoncia. Excoordinador de la maestría en Ortodoncia Universidad Autónoma de Tamaulipas México. Profesor invitado de la maestría en Ortodoncia del Centro de Estudios Superiores del Bajío Guanajuato México. Exprofesor invitado de la maestría de Cirugía Oral de la Universidad de Guadalajara México. Director y fundador del Centro de Estudios Superiores de Ortodoncia DF México, desde 1984.

Contacto: adancasasa@gmail.com Teléfono (55) 55 34 4016.

RESUMEN

Se considera paciente especial, aquel que tiene una deficiencia psíquica, mental, sensorial, de comportamiento, cognitiva o emocional, que limita su condición y hace que requiera tratamiento médico, cuidados de salud y uso de programas especiales. El síndrome X frágil es la forma más común de discapacidad intelectual hereditaria, despues del sindrome de down. La enfermedad es causada por un gen específico. Su nombre se debe a la presencia de una “rotura” en el extremo distal del cromosoma X (Xq27.3) en el cariotipo de los individuos afectados. El tratamiento de ortodoncia en pacientes discpacitados ha sido un tema debatido durante muchos anos, por las deficiencias fisicas y mentales de estos, que dificultan en la cooperacion con el tratamiento. El objetivo es lograr un buen vinculo odontologo-paciente, para mejorar la calidad de vida de estos, corrigiendo desde su respiracion, su funcion masticatoria y consiguiendo una armonia estetica facial.

Este articulo muestra el resultado del tratamiento de ortodoncia de un paciente sindrome X fragil, clase II esqueletal, ovejet aumentado, deficiencia del tercio medio, perfil convexo, protrusion lingual e incompetencia labial. La aparatologia fija en ambos maxilares y elasticos intermaxilares de clase II, fue el tratamiento elegido para corrigir el overjet y lograr una correcta intercuspidacion. Se emplearon hawley modificados para la retencion.

PALABRAS CLAVES: ortodoncia, sindrome X fragil, discapacidad, retención

SUMMARY

It is considered a special patient, one who has a mental, sensory, behavioral, cognitive or emotional deficiency that limits his condition and requires medical treatment, health care and the use of special programs. Fragile X syndrome is the most common form of hereditary intellectual disability, after down syndrome. The disease is caused by a specific gene. Its name is due to the presence of a "tear" at the distal end of the X chromosome (Xq27.3) in the karyotype of the affected individuals. The treatment of orthodontics in patients has been debated for many years, due to the physical and mental deficiencies of these, which make it difficult to cooperate with the treatment. The objective is to achieve a good dentist-patient bond, to improve the quality of life of these, correcting from its breathing, its chewing function and achieving a facial aesthetic harmony. This article shows the result of orthodontic treatment of a patient with fragile X syndrome, skeletal class II, increased ovejet, middle third deficiency, convex profile, lingual protrusion and lip incompetence. The fixed appliances in both maxillary and intermaxillary elastic class II, was the treatment chosen to correct the overjet and achieve a correct intercuspidation. Modified hawley were used for retention.

KEY WORDS: orthodontics, fragile X syndorme, disability, retention.

INTRODUCCIÓN

El síndrome del cromosoma X frágil (SXF) también como síndrome de Martín & Bell, es un trastorno hereditario ligado al cromosoma X que ocasiona discapacidad intelectual. Afecta principalmente a varones y es transmitido fundamentalmente por mujeres, pero hay diferencias en las manifestaciones y la incidencia del mismo. La prevalencia de varones afectados es de aproximadamente 1:4000, y de mujeres afectadas de 1:6000.1 La prevalencia de portadoras es de 1:250 mujeres y la relación con respecto a varones portadores es de 3:1.

Su nombre se debe a las investigaciones del doctor Lubs, quien además de descubrir su origen genético, encontró que personas con ciertas características mentales y físicas, tenían en su cromosoma X un fragmento parcialmente roto.1,2 Cuando se obtienen células de un paciente con esta alteración y se cultivan bajo condiciones especiales, la expansión del triplete de nucleótidos produce una región de los cromosomas que parece muy delgada, muy frágil y es susceptible de romperse cuando se examina en el microscopio. De hecho, esta parte del cromosoma sí es particularmente frágil en el paciente. El fenómeno de ruptura del cromosoma X realmente se ve solo en el laboratorio cuando se miran los cromosomas en el microscopio.2

A pesar de ser uno de los trastornos hereditarios más frecuentes, resulta desconocido para la población en general, y la mayoría de los profesionales relacionados con la salud y la educación, poseen datos parciales e incompletos acerca del síndrome, por lo que su diagnóstico suele ser tardío y erróneo con mucha frecuencia.

Esta es la segunda causa genética de retraso mental y la forma más frecuente de retraso mental hereditario. Suelen asociarse retrasos graves en el lenguaje, problemas de conducta, comportamiento semejante al autista, testículos agrandados, orejas grandes o prominentes, hiperactividad, retraso en el desarrollo motor y deficiente integración sensorial. 3 Este síndrome es responsable de la mayoría de los casos de trastornos hereditarios en el desarrollo psicomotor.

INFORME DEL CASO

El motivo de consulta que refiere el paciente fue: 'No ha mudado correctamente'. En la Rx cefálica de inicio donde se aprecia la bitrotrusión dental (fig.1) fotografía de frente y de perfil en inicio que evidencia el perfil protrusivo del paciente.

FIGURA 1 FOTOS Y RX INICIO.

En el análisis de modelos y fotografías intraorales iniciales, se diagnosticó como un paciente Clase II esqueletal, hiperdivergente, con patrón mesofacial, clase I molar y canina no determianda, con las línea media superior coincidente y línea media inferior 2mm a la izquierda.

Las formas del arco superior y el arco inferior son ovaladas y manifiesta hábitos deglusion atipica y respiracion oral (fig. 2).

Figura 2 Fotografias intraorales inicio.

Al análisis de la radiografía panorámica se observó dentición mixta segunda fase, los segundos molares superiores en formación, el número de dientes y el paralelismo radicular (fig. 3).

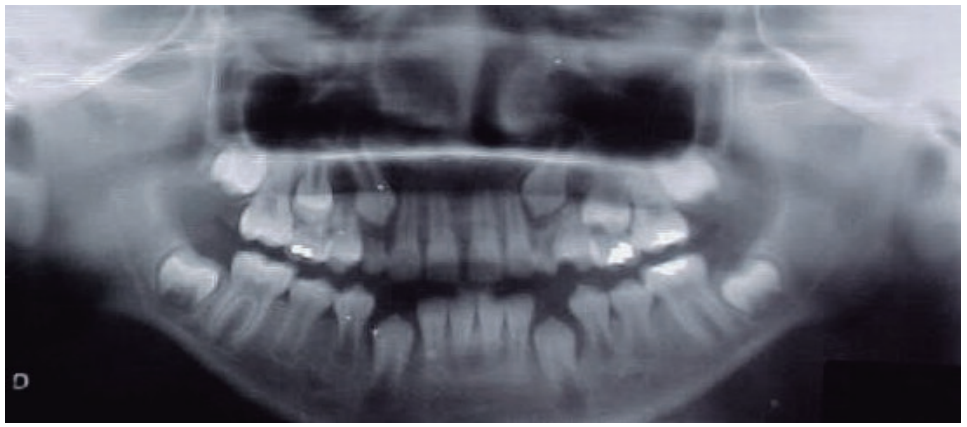

Figura 3 Panorámica inicio.

Para la corrección del perfil facial, se realizó la alineación, nivelación y stripping, con secuencia de arcos de Nitinol 0.012, 0.016, 0.018 superior e inferior y acero 0.016 y 0.018 superior e inferior. Para corregir el overjet, se utilizó un arco superior e inferior en acero 0.017x0.025 y cadenas intramaxilares. Para la obtención de clases I caninas y obtención de líneas medias coincidentes, se realizó suavizado interproximal, y el uso de cadenas intramaxilares y elásticos clase II.

Para la máxima intercuspidación, paralelismo radicular y oclusión funcional fue por medio del detallado con arcos de acero rectangular 0.019x0.025 superior y 0.017x0.025 inferior, dobleces de primer, segundo y tercer orden y elásticos en W. En los estudios de progreso se observa la corrección de las relaciones caninas en clase I, y e mantenimiento de las formas de arco superior e inferior (fig.4).

Figura 4 Fotografias intraoreales progreso

En la radiografía panorámica de progreso (fig.5) observamos la presencia de 28 dientes permanentes presentes, con terceros molares inferior izquierdo en formación. Y en la radiografía lateral de cráneo de progreso, se mantiene la hiperdivergencia del paciente (fig.6).

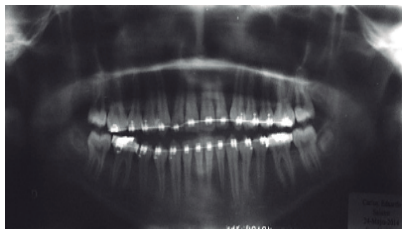

FIGURA 5 PANORÁMICA PROGRESO

FIGURA 5 PANORÁMICA PROGRESO

ESTUDIOS FINALES

En las fotografías intraorales se puede apreciar una adecuada intercupidacion, con formas de arcos adecuados.

Se mantiene la clase I molar bilateral y la obtención de la Clase I canina bilateral, línea media superior e inferior conhincidente (fig.7).

Figura 7 Fotografía intraoral final.

Estudios radiográficos finales en la radiografía panorámica se pudieron apreciar el adecuado paralelismo radicular y 28 dientes presentes, ademas de la formacion del tercer molar inferior izquierdo (fig. 8).

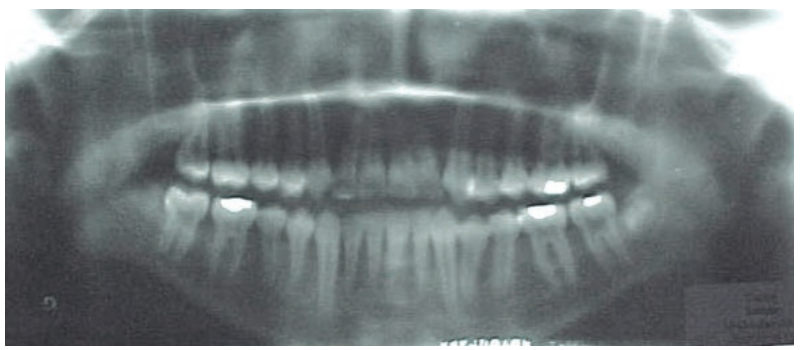

Figura 8 Panorámica final.

EVOLUCIÓN DEL CASO CLÍNICO

El tiempo total de tratamiento fue de 1 años 8 meses, tiempo en el cual se lograron los objetivos planteados, como lo fueron: obtener la clase I canina bilateral y mantener la clase I molar, adecuadas formas de arcos, líneas medias dentales coincidentes. Fotografías de modelos frente comparativas inicio y final del tratamiento (fig. 9).

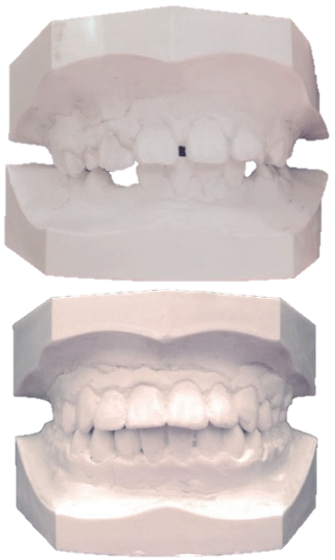

Figura 9 Modelos incio-final

Finalmente se colocaron los retenedores: retenedores hawley modificado con cinturón vestibular superior e inferior y se observan los dos retenedores en fotografía de frente (fig. 10).

DISCUSIÓN

En estos pacientes los rasgos característicos en el manejo de la conducta son autismo, hiperactividad y, en ocasiones, automutilación; también pueden existir niños con síndrome de X frágil con inteligencia normal; sin embargo, éstos son raros.4

No existe un tratamiento específico para el síndrome del cromosoma X frágil. Los esfuerzos se concentran en la educación y entrenamiento para que los niños afectados puedan desempeñarse en el nivel más alto posible, y dado que la condición es común se han desarrollado y evaluado enfoques educativos específicos.5

Aunque hasta el momento no existe, para esta enfermedad, un tratamiento curativo específico, se aboga por los beneficios de una estimulación temprana en estos niños e individualizada que se realice por un equipo multidisciplinario integrado por pediatras, logópedas, psicólogos, fisioterapeutas, psicopedagogos, estomatólogos y otros, lo que permite modificar los problemas de conducta y de lenguaje, posibilitando su incorporación a diferentes actividades en la vida social al trabajar en concordancia con sus capacidades y habilidades, garantizando una mejor calidad de vida para la persona afectada y su familia.

Existe una propuesta hecha por Butler y cols. para el diagnóstico clínico mediante 15 puntos, 11 de ellos tienen injerencia estomatológica.6,7 En estos pacientes se debe desarrollar una estrategia de manejo de la conducta que permita establecer una efi caz comunicación con los mismos; 8 existen pocos casos registrados en los hospitales y clínicas de atención debido a que en muchas ocasiones no son diagnosticados como SXF.

CONCLUSIONES

Es importante saber diagnosticar de forma temprana el SXF debido a que dentro de la transición epidemiológica muchos de los pacientes que se presentan en la consulta odontológica tienen TDA e hiperactividad, atribuido a los cambios sociales y culturales que estamos viviendo; sin embargo, también las cromosomopatías son enfermedades que estamos viendo con una mayor incidencia dentro de la población pediátrica; es importante hacer el diagnóstico, ya que los pacientes subdiagnosticados podrían pasar como niños normales en donde nuestros intentos por corregir los trastornos físicos y conductuales de los niños con SXF se hagan muy prolongados y con fracasos, ya que los motivos de tales alteraciones no son ambientales, más bien genéticas.

En caso de contar ya con el diagnóstico se deben tomar todas las medidas necesarias para realizar tratamientos restauradores, ortopédicos y quirúrgicos en la inteligencia de que el pronóstico y la evolución son reservados debido a que estamos frente a un paciente especial.

ABORDAJE CLÍNICO DEL ODONTÓLOGO A LOS PACIENTES CON PATOLOGÍA DIABÉTICA ATENDIDOS EN LAS CONSULTAS ODONTOLÓGICAS. REGIÓN DE SALUD DE COCLÉ. JUNIO 2018

Dr. Félix O. Núñez O. Odontólogo egresado de la Universidad de Panamá y actual estudiante de la Maestría en Docencia Superior en la Universidad de Panamá. Ejerce práctica privada.
Contacto: 6243-5474
e-mail: felixoriel27@gmail.com

RESUMEN

La diabetes se asocia con la aparición de complicaciones en muchos sistemás orgánicos, incluyendo el sistema estomatognático teniendo repercusiones, hallazgos y complicaciones clínicas en la
cavidad bucal, debido a esto es de vital importancia el conocer no solo las manifestaciones bucales de dicha patología, sino también, el protocolo de atención o abordaje clínico que debe tener el profesional de la Odontología con los pacientes con dicho padecimiento.
La falta o la poca práctica en el manejo de la condición en el tratamiento dental lleva a preguntarnos si ¿Se está atendiendo al paciente diabético con técnicas a la vanguardia?, Para dar respuesta a esta interrogante nos planteamos la siguiente pregunta: ¿Cuál es el abordaje clínico del Odontólogo a los Pacientes con Patología
Diabética atendidos en las consultas Odontológicas. Región de Salud de Coclé?

Objetivo General: Conocer abordaje clínico del odontólogo a los pacientes con patología Diabética atendidos en las consultas odontológicas de la región de salud de Coclé. pitales y clínicas de atención debido a que en muchas ocasiones no son diagnosticados como SXF.

Objetivos Específicos: -Caracterizar el profesional de Odontología que labora en la región de salud de Coclé. -Identificar el abordaje clínico del Odontólogo al paciente con patología Diabética. -Valorar la calidad de atención que brinda el Odontólogo al paciente con patología Diabética. -Brindar lineamientos básicos para la elaboración de un protocolo de atención para los pacientes con patología Diabética.

Metodología: El estudio fue de tipo descriptivo, analítico, de corte trasversal y abordaje cuantitativo. El universo del estudio fue constituido por todos los profesionales de la odontología que laboran como funcionarios en el Ministerio de salud de la región de salud de Coclé y que representan un total de 36 funcionarios y seis internos. Utilizando la encuesta como nstrumento de la investigación, la cual no llevo nombre propio, cédula de identidad personal o código de registro del funcionario al que se le fue aplicada.

PALABRAS CLAVE: Diabetes Mellitus, Abordaje Clínico Odontológico.

SUMMARY

Diabetes is associated with the emergence of complications in many organic systems, including the stomatognathic system having repercussions, findings
and clinical complications in the oral cavity, because of this it is of vital importance to know not only the Oral manifestations of this pathology, but also the protocol of care or clinical approach that should have the professional of dentistry with patients with this condition.

The lack or the little practice in the management of the condition in the dental treatment leads to ask if is the diabetic patient being treated with avant-garde techniques?, to answer this question we ask the following question: What is the Clinical approach of the dentist to patients with diabetic pathology attended in the dental consultations. Cocle Health Region?

General Objective: To know clinical approach of the
dentist to the patients with diabetic pathology attended in
the dental consultations of the region of health of Coclé

Specific objectives: -characterize the dental professional who works in the health region of Cocle.
- Identify the clinical approach of the dentist to the patient with dia betic pathology.

-Assess the quality of care provided by the dentist to the patient with diabetic pathology.

-Provide basic guidelines for the elaboration of a protocol of care for patients with diabetic pathology

Methodology: The study was descriptive, analytical, transverse cutting and quantitative approach. The study universe was constituted by all dental practitioners working as officials in the Ministry of Health of the health region of Cocle and representing a total of 36 officials and six interns. Using the survey as an instrument of research, Which does not carry a name, personal identity card or
registration code of the official to which it was applied.

KEYWORDS: Diabetes mellitus, dental clinical approach.

- Diabetes tipo 2. Es mucho más común. Generalmente se presenta en la edad adulta, pero, debido a las tasas altas de obesidad, ahora se está diagnosticando con esta enfermedad a niños y adolescentes. Algunas personas con diabetes tipo 2 no saben que padecen esta enfermedad. Con la diabetes tipo 2, el cuerpo es resistente a la insulina y no la utiliza con la eficacia que debería.

Hay otras causas de diabetes, y algunas personas no se pueden clasificar como tipo 1 ni 2. En los diabéticos, el desequilibrio metabólico induce graves complicaciones como Retinopatía, nefropatía, neuropatía y arteriopatía oclusiva acelerada. El diabético también presenta alteraciones de la cicatrización motivadas por la mala perfusión de los tejidos ya que la microcirculación de éstos está afectada por la presencia de vasculitis y ateroesclerosis.

INTRODUCCIÓN

La diabetes es una enfermedad crónica que aparece cuando el páncreas no produce insulina suficiente o que produce. El efecto de la diabetes no controlada es la hiperglucemia o el aumento del azúcar en la sangre. (OMS, 2016).

Las personas con diabetes presentan niveles altos de azúcar en sangre debido a que su cuerpo no puede movilizar el azúcar desde la sangre hasta el músculo y a las células de grasa para quemarla o almacenarla como energía, y/o el hígado produce demasiada glucosa y la secreta en la sangre. Esto se debe a que: que produce. El efecto de la diabetes no controlada es la hiperglucemia o el aumento del azúcar en la sangre. (OMS, 2016). Las personas con diabetes presentan niveles altos de azúcar en sangre debido a que su cuerpo no puede movilizar el azúcar desde la sangre hasta el músculo y a las células de grasa para quemarla o almacenarla como energía, y/o el hígado produce demasiada glucosa y la secreta en la sangre. Esto se debe a que: cuando el organismo no utiliza eficazmente la insulina

- El páncreas no produce suficiente insulina
- Las células no responden de manera normal a la insulina
- Ambas razones anteriores

Hay dos tipos principales de diabetes. Las causas y los factores de riesgo son diferentes para cada tipo:

- Diabetes tipo 1. Se puede presentar a cualquier edad, pero se diagnostica con mayor frecuencia en niños, adolescentes o adultos jóvenes. En esta enfermedad, el cuerpo no produce o produce poca insulina. Esto se debe a que las células del páncreas que producen la insulina dejan de trabajar. Se necesitan inyecciones diarias de insulina. La causa exacta se desconoce.

Respecto al riesgo de infección, puede afirmarse que el diabético bien controlado no tiene más complicaciones de este tipo que un paciente normal ante una misma intervención quirúrgica. Por el contrario, un diabético mal controlado tiene más riesgo de infección que un paciente sano, y dado los efectos nocivos de ésta, algunos recomiendan instituir una cobertura antibiótica preoperatoria ya que el sistema de defensa se reduce, por lo tanto, contraen fácilmente infecciones. Según la Asociación Dental Americana (2012) la diabetes puede reducir la resistencia a las infecciones y ralentizar los procesos de curación, esta debe ser minuciosamente observada por el profesional de la odontología, ya que los pacientes que la presentan y acuden a las consultas dentales necesitan una atención en extrem individualizada y actualizada. No solo en el aspecto bucal sino sistémico ya que en ambos casos repercuten directamente en la calidad de vida de los pacientes.

ANTECEDENTES DEL ESTUDIO

Una panorámica general de los estudios realizados que ponen en evidencia esta situación nos lleva a compartir los siguientes:

Cardozo, E y Pardi. G. (2002) realizaron un estudio titulado consideraciones a tomar en cuenta en el manejo odontológico del paciente con diabetes mellitus. En el cual se hizo referencia a los principales aspectos que debe considerar el Odontólogo cuando se presenta a consulta un paciente diabético, a fin de realizarle tratamiento odontológico. Dentro de estos aspectos a considerar se destacaron: Historia médica previa, horario de consulta, dieta y monitoreo de los niveles de glucosa en sangre. También se hace referencia a la conducta que debe tener el Odontólogo al tratar a este tipo de pacientes, durante y después del tratamiento.

Villabrille,Y. (2015) escribió un artículo titulado Odontología para pacientes diabéticos, en el cual establece que la enfermedad Diabetes mellitus no es la causante de las enfermedades bucales, pero está demostrado que los pacientes diabéticos desencadenan complicaciones a nivel oral, debido a la discapacidad para regular sus niveles de azúcar en sangre. Además, deja por sentado que el odontólogo es parte del equipo médico necesario para un paciente que padece dicha enfermedad y que se le debe dar una atención particular a dicho paciente.

García Mateos MM y Ortiz Urdiain FJ (2003) redactaron un artículo titulado Manifestaciones orales como primer signo de diabetes mellitus, en el cual manifiestan que la diabetes mellitus es una enfermedad sistémica cuyas complicaciones pueden afectar a múltiples órganos. Aunque no existen manifestaciones orales específicas de la misma, se justifica un mejor conocimiento de estas alteraciones por parte de los facultativos de Atención Primaria, al poder ser el primer signo o síntoma de una hiperglucemia no diagnosticada o diabetes no controlada. Algunas de ellas, que son motivo frecuente de consulta, como la periodontitis generalizada o el síndrome de boca seca, podrían justificar su despistaje. Especial atención merece la enfermedad periodontal presente en pacientes diabéticos, por existir entre ambas alteraciones una relación bidireccional que cierra un círculo vicioso. Se concluyó que los estados hiperglucémicos favorecerán la progresión de la enfermedad periodontal, mientras que la periodontitis a su vez empeorará el control metabólico de la diabetes mellitus, lo que nos obliga a recomendar el tratamiento combinado de ambas patologías

Hampel A., Hans; Marino Espinoza, Antonio; Pantoja Parada y colab. (2008) realizaron una revisión bibliográfica titulada Manejo estomatológico del paciente diabético, la cual describe la etiopatogenia y las consideraciones médico-quirúrgicas que debe tener un odontólogo en la atención de un paciente diabético asintomático, sintomático y en una crisis hiperglicémica o hipoglicémica.

JUSTIFICACIÓN

Siendo la Diabetes Mellitus un padecimiento que aqueja la mayoría de la población adulta de panamá y la región de salud de Coclé es necesario establecer al personal de salud la importancia de la interconsulta y referencia médica/odontológica, para así ofrecer una mejor atención al paciente con patología diabética; y de esta manera no se obvie ningún servicio de salud que pueda ofrecer la instalación. Y así poder ofrecer un protocolo de atención odontología al paciente con patología diabética, y mejorar el tipo de atención que se le brinda.

El estudio surge debido al inconstante seguimiento y control que muchas veces se da en los pacientes con patología diabética en los centros de salud. Se busca cualificar la importancia de la mejora en atención de los pacientes. Además de concienciar al paciente enfatizando la relación que tiene su condición sistémica y las manifestaciones que se dan en la cavidad oral y el seguimiento que se le debe dar y ofrecer.

RESULTADOS Y DISCUSIÓN

Estadísticos utilizados

Los datos obtenidos luego de la aplicación de la encuesta serán procesados de manera automática para presentar los resultados posteriormente en gráficas. Las variables como conocimiento y abordaje clínico serán analizadas a través de porcentajes y estadísticas descriptivas.

Análisis y presentación de resultados.

1. Porcentaje de funcionarios e internos que participaron de la investigación. Según la encuesta el 87.5% de los odontólogos del MINSA son funcionarios permanentes en las instituciones, mientras que el restante 12.5% son internos que laboran dos años para las instituciones. 2. Nivel académico según especialidad de los odontólogos funcionarios e internos que participaron en el estudio. Según la encuesta el 67,5% de los funcionarios son odontólogos generales, mientras que el 32,5% poseen maestrías o especialidades en diferentes áreas como administrativa o clínica.

3. Cargo desempeñado por el odontólogo dentro de las estructuras del MINSA en Coclé. Según la encuesta el 90% de los encuestados desempeñan cargos clínicos en las instituciones del MINSA región de Coclé, mientras que el 10% restante sólo administrativa.

4. Tiempo en años de ejercicio del profesional de la odontología en la región de Salud de Coclé. Según la encuesta el 22,5% de los encuestados tiene de 1 a 3 años, el 10% de 4 a 6 años, el 15% de 7 a 9 años y el 52,5% más de 10 años de ejercicio profesional de la Odontología en la región de salud de Coclé.

5. Cantidad de Pacientes diabéticos valorados por el odontólogo por semana de atención. Según la encuesta el 62,5% de los clínicos ven en un aproximado semanal entre 1 a 5 pacientes diabéticos, lo que indica que si hay demanda de pacientes con ésta patología en los centros de salud que acuden a las consultas Odontológicas.

6. Respuesta en porcentaje dada por el Odontólogo en relación de las docencias recibidas para el manejo del paciente diabético en los últimos doce meses. Según la encuesta el 77,5% de los funcionarios no han recibido docencias ni capacitaciones sobre pacientes diabéticos en los últimos 12 meses.

7. Respuesta dada por el odontólogo al conocimiento relacionado a la clasificación actual del paciente diabético. El 32,5% de los encuestados respondieron de manera favorable a lo que nos plantea el artículo ''Actualidades en el manejo dental del paciente diabético'' de la Asociación Dental Mexicana, The American Diabetes Association y la OMS en 2016, que actualmente se habla de estados permanentes o pasajeros de hiperglicemia.

8. Nivel de conocimiento del odontólogo en relación a los valores de nivel de glucosa que se pueden encontrar en un paciente diabético mal controlado. El 52,5% de los encuestados respondieron según lo planteado por la OMS 2016, que en un paciente diabético mal controlado podemos encontrar niveles de glicemia por encima de 180mg/dL. Sin embargo las respuestas dadas por los odontólogos revelan que un 35% refirió que el valor era 150mg/dl y un 12.5% que 140 mg/dl. Se observa respuestas incorrectas en más del 47%.

9. Respuesta de los odontólogos en relación a los niveles de hemoglobina glicosilada en los pacientes diabéticos. El 45% de los encuestados respondió de acuerdo con lo planteado en el artículo ''Actualidades en el manejo dental del paciente diabético'' de la Asociación Dental Mexicana, The American Diabetes Association y la OMS en 2016, en donde establecen que la hemoglobina glicosilada en un paciente diabético controlado puede estar entre 5 a 9% (tomando de referencia al laboratorio), lo que mide el monitoreo de 2 a 3 meses de glicemia anteriores a la fecha.

10. Respuesta dada en relación a la secuencia de abordaje del paciente diabético en la consulta. Según Reyes Velázquez., JO (2016) se debe hacer: Énfasis en el manejo farmacológico – Atender lesiones (candidiasis, hipo salivación, etc.) – Erradicar focos de infección – Valorar estado periodontal (posibles prótesis) – Reforzar aspectos preventivos. Las respuestas dadas evidencian que el 62.5% de los encuestados acertaron en la respuesta.

11. Respuesta dada por los odontólogos en relación al conocimiento en relación a si es recomendable citar para atención a los pacientes diabéticos tipo I Dr. Hans Hampel.(2005), señala que los pacientes con DM del tipo I y tipo II controlados pueden ser tratados como pacientes no diabéticos en la mayoría de los procedimientos odontológicos de rutina (se excluyen cirugías mayores). Los cuales deben ser de corta duración y en horas de la mañana, atraumáticos, En virtud de ello el 82.5% de los participantes en el estudio contestaron correctamente.

1**2. Conocimiento de los odontólogos en relación al uso de barbitúricos para premedicar al paciente diabético. El 55% de las respuestas fueron correctas.** Ya que la literatura señala que En caso de mucha ansiedad. Los hipoglucemiantes orales (insulina de acción intermedia) que se utilizan, generalmente en diabetes tipo I; la acción terapéutica inicia a las dos horas de su aplicación logrando un pico de acción insulínica entre las ocho y 12 horas posteriores a la aplicación, existiendo mayor riesgo de descompensación hipoglicémica en las citas vespertinas o nocturnas, para aminorar el estrés provocado en la cita y procedimiento la premedicación ansiolítica mediante barbitúricos o benzodiacepinas puede ser opcional y de mucha utilidad.

13. Conocimiento del odontólogo en relación a las prioridades de tratamiento y control para con el paciente diabético. En el estudio realizado el 60% de los participantes coincidieron en responder que la prioridad era resaltar los aspectos preventivos y de higiene oral, coincidiendo esa respuesta con la investigación realizada por la Oscar Zárate en noviembre de 1999 quien puso de manifiesto que Resaltar aspectos preventivos y de higiene oral en casos de seguimiento es importante una vez se haya tratado las lesiones preexistentes.

14. Conocimiento del odontólogo en relación a las dosis terapéuticas de los anestésicos locales con vasoconstrictor para con el paciente diabético. En el estudio realizado el 60% de los participantes coincidieron en responder que la dosis máxima de anestésicos locales con vasoconstrictor es de 5 anestubos, no siendo coincidente con la respuesta encontrada en la investigación realizada por la Oscar Zárate. Noviembre 1999. Quien puso de manifiesto que la dosis máxima permitida es hasta de 11 anestubos para el paciente diabético.

15. Conocimiento del odontólogo en relación al uso de antimicrobianos para con el paciente diabético. En el estudio realizado el 62,5% de los participantes coincidieron en responder que el tratamiento con antimicrobianos para el paciente diabético es opcional y no se recomienda de rutina en los pacientes controlados y sin evidencia de infección local, coincidiendo esa respuesta con investigación realizada por la Oscar Zárate. Noviembre 1999 quien puso de manifiesto que no es necesario medicar antimicrobianos a pacientes diabéticos controlados y sin evidencia de infección local.

16. Conocimiento del odontólogo en relación al tipo de tratamiento que puede recibir el paciente diabético independientemente del tipo de diabetes que posea. En el estudio realizado el 90% de los participantes coincidieron en responder que los pacientes diabéticos controlados independientemente del tipo, pueden recibir cualquier tipo de tratamiento. Coincidiendo esa respuesta con la investigación realizada por la Oscar Zárate. Noviembre 1999 quien puso de manifiesto que el paciente diabético controlado rigurosamente puede recibir cualquier tipo de tratamiento dental en forma y extensión, Resaltando que su única restricción es el descontrol medico farmacológico.

17. Conocimiento del odontólogo en relación a las contraindicaciones para tratar a un paciente diabético. En el estudio realizado el 92,5% de los participantes coincidieron en responder que la única contraindicación para tratar a un paciente diabetico es el descontrol médico farmacológico. Coincidiendo esa respuesta con la investigación realizada por la Oscar Zárate. Noviembre 1999 quien puso de manifiesto que Los pacientes con DM independientemente del tipo, bajo control médico riguroso pueden recibir cualquier tipo de tratamiento dental en forma y extensión, su única restricción y contraindicación es el descontrol médico farmacológico.

18. Conocimiento del odontólogo en relación al proceder clínico dental hacia un paciente diabético que acude con dolor y una glicemia de 180 mg/dL o menos. En el estudio realizado el 80% de los participantes coincidieron en responder que el tratamiento de elección para ese paciente seria Higiene oral, analgésicos y antimicrobianos. No coincidiendo esa respuesta con la brindada por el Dr. Hans Hampel. Revista Dental de Chile. 2005. American Diabetes Association. Announces New Diagnosis And Classification Guidelines. 2010. Los cuales resaltan que se debe dar tratamiento dental de urgencia (drenaje, pulpotomía, exodoncia) antiséptico y antimicrobiano en caso de absceso. Resaltando que los pacientes que acuden con dolor dental deben ser minuciosamente valorados como candidatos a recibir tratamiento de urgencia mediante un buen interrogatorio y en la medida de lo posible una prueba de glucosa en sangre.

19. Consideración del odontólogo en relación a la importancia de mantenerse informado de los nuevos procedimientos y manejos medico farmacológicos del paciente diabético. En el estudio realizado el 100% de los participantes coincidieron en responder que es importante mantenerse informados en cuanto al proceder hacia los pacientes diabéticos.

CONCLUSIONES

• Hay que considerar que el paciente diabético es un paciente que requiere medidas especiales para poder realizar un adecuado diagnóstico y evaluación del estado de salud tanto general como oral. Su tratamiento y manejo también nos llama a revisar otros aspectos que tenemos que observar.

• Se dio a conocer que el abordaje clínico Odontológico del paciente con patología Diabética dado por los encuestado responde en su mayor porcentaje a temas sólo de carácter preventivo, dejando de lado la parte curativa y remedio del dolor en los casos necesarios, requeridos y sobre todo no contraindicados.

• La región de salud de Coclé uenta con un personal Odontológico del 90% (36 Odontólogos) que desempeñan cargos que requieren contacto con pacientes. En tanto el 67,5% de los funcionarios son odontólogos generales, mientras que el 32,5% poseen maestrías o especialidades en diferentes áreas como administrativa o clínica, siendo también importante recalcar que el 77,5% de los funcionarios no han recibido docencias ni capacitaciones sobre pacientes diabéticos en los últimos 12 meses.

• Se identificó el abordaje clínico del Odontólogo al paciente con patología Diabética, y se dio a conocer que los lineamientos y recomendaciones de las investigaciones más recientes no se tienen en involucradas en dicho abordaje.

• La calidad de atención brindada al paciente con patología Diabética puede mejorar si se toman las medidas pertinentes de interconsulta y referencia médica.

• Mediante la revisión bibliográfica y la recaudación de datos de la investigación se logró extraer un compendio de información valiosa,

MINI IMPLANTE EXTRA-ALVEOLAR EN LA RESOLUCIÓN DE UNA BRODIE BITE

Mini Extraalveolar Implant in the Resolution of a Brodie Bite



Dra. Patricia Díaz Correa, Odontologa egresada de la Universidad de Panama. Especialista en Ortodoncia, Universidad Latinoamericana, Ciudad de México 1995. Maestría en Docencia Superior, Universidad Latina de Ciencia y Tecnología, Panamá 2008. Docente de la cátedra de Ortodoncia de la Universidad Interamericana de Panamá, desde 2006. Práctica privada limitada a la Ortodoncia desde 1996.

Contactos; (507)229-5029, bannavasmiles.com
recepción@bannavasmiles.com

RESUMEN

Una mordida Brodie bite es una mordida cruzada posterior completa donde las cúspides de soporte maxilar estan en contacto con la cara vestibular de las molares mandibular produciendo una alteración importante en el plano oclusal posterior. El reporte de este caso tuvo como finalidad presentar un protocolo clínico para la resolución de una mordida Brodie bite en un corto tiempo. Se trata de una paciente de 34 años de edad con mordida cruzada posterior completa tipo Brodie Bite de molares, vestibularización y extrusión de molares maxilar, lingualización de molares mandibular, sobre mordida vertical de 5 mm y diastema entre incisivos centrales maxilar. Se utilizaron mini implantes extra alveolares de la marca Bio Ray 2x8 mm ubicados a 3 mm de la sutura palatina media y en la mandíbula mini implante 2x12 mm en el área de la línea oblicua externa. Se colocan topes de resina para desocluir, cadena de alastik para el activar el movimiento del mini implante a las botones colocados en las piezas involucradas con la finalidad de intruir y lingualizar molares maxilar y verticalizar molares mandibular. Luego de ubicar los molares en posiciones adecuadas se colocan brackets cerámicos 3M Unitek técnica MBT slot 22 y se continua con nivelación y alineación hasta la finalización del caso en 18 meses de tratamiento.

PALABRAS CLAVES: brodie bite, mordida cruzada, mini implantes, linea oblicua externa, sutura palatina media.

ABSTRACT

A Brodie bite is a complete posterior cross bite where the maxillary support cusps are in contact with the vestibular face of the mandibular molars producing a mayor alteration in the posterior occlusal plane. The purpose of this case report was to present a clinical protocol for the resolution of a Brodie bite in a short time. This is a 34 years old patient with complete posterior cross-bite, Brodie bite of molars, vestibularization and maxillary molar extrusion, mandibular molar lingualization, 5 mm overbite and distema between maxillary central incisors. Mini extra-alveolar implants of the brand Bio-Ray 2x8 mm were used located 3 mm from the middle palatal suture and in the jaw 2x12 in the area of the external oblique line. Resin stops are placed to avoid contact, alastik chain for activating the movement of the mini implant to the buttons placed in the pieces involved for the purpose of intruding and lingualizing maxillary molars and verticalizing mandibular molars. After placing the molars in suitable positions, 3M Unitek ceramic backets are placed in MBT slot 22 technique and are continued with levelling and alignment until the end of the case in 18 months of treatment.

KEY WORDS: scissor bite, brodie bite, miniscrews, shelf mandibular, midpalatal suture

INTRODUCCIÓN

La mordida tipo Brodie bite se presenta cuando todo el maxilar ocluye vestibular a la mandíbula es decir existe una mordida cruzada completa de la dentición superior sobre la inferior, de tal manera que las cúspide de apoyo superior se encuentran por vestibular de la cúspides de apoyo inferiores.

Allan Gibson Brodie1 fue el primero en presentar un caso donde describe un paciente con oclusión vestibular completa del maxilar superior con respecto a la mandíbula razón por la cual se le atribuye este tipo de mordida

La mayoría de los autores indican que esta condición se debe a un problema transversal de los maxilares donde el maxilar superior crece mucho mas que el inferior en sentido transversal, cuando en realidad se trata de un problema vertical producido en su mayoría de las veces por fallas en la secuencia de erupción de los molares. Frecuentemente es la segunda molar la que está fuera de su posición en sentido bucolingual y al mismo tiempo se encuentra extruída, sin embargo

la condición puede abarcar todos los dientes posteriores.

Durante el proceso de erupción de las piezas posteriores pueden hacerlo con inclinaciones inadecuadas produciendo contactos prematuros fuertes que causan cambios estructurales en el sistema estomatognático. A esta condición el sistema neuromuscular responde buscando sitios donde los contactos entre las piezas dentales sean mas favorable para finalmente adaptarse a una nueva posición en sentido transversal.

Para resolver esta condición es vital la intrusión y lingualización de molares superiores y la verticalización y vestibularización de molares inferiores. Una vez obtenido este objetivo nos sorpenderá observar que se ha resuelto el caso en un 90 %.

Existe en la literatura una variedad de opciones de tratamiento para una mordida Brodie bite desde osteotomías, barras palatinas con brazos de extensión, quad hélix comprimidos en la arcada superior, aparatos funcionales, hasta extracciones dentales.2,3 Actualmente los casos pueden ser resueltos con la utilización de mini implantes extra alveolares de una manera muy sencilla y eficiente.

En este reporte se utilizaron mini implantes extra alveolares colocados en la arcada superior paramedial a la sutura palatina media y en la mandíbula fueron colocados en la línea oblicua externa, en el área conocida como shelf
mandibular.

Dentro de las posibles causas de esta condición tenemos un excesivo crecimiento vertical del maxilar, deficiencias transversales de maxilares, microglosia, alteraciones en las secuencia de erupción y hábitos entre otros. Se han reportado incluso que existe un componente hereditario en la etiología. 4

Los pacientes con esta condición presentan por lo general buen perfil facial, no se observan problemas respiratorios, sin embargo presentan una función masticatoria deficiente por la falta de contacto adecuado de los molares y experimentan ruído o dolor en la ATM.
El objetivo de este artículo es presentar un protocolo de atención para la resolución de la mordida cruzada posterior completa, Brodie bite, con la utilización de mini implantes extra alveolares obteniendo resultados favorables en un corto plazo.

REPORTE DEL CASO

Se reporta el caso de una paciente femenina de 34 años de edad, el motivo de consulta referido fue: “quiero cerrar el espacio entre mis dientes de arriba.
A la evaluación clínica encontramos una paciente braquicefálica con perfil recto. (fig.1 y 2)

Figura 1. Fotografía extraorales iniciales de la paciente frontal y de perfil.

Figura 2. Fotografía extraoral de de sonrisa de frente y de perfil iniciales del paciente.

En la fotografía intraoral frontal inicial (fig 3.) se observa un diastema entre centrales superiores de aproximadamente 4 mm, inclinación distal de las coronas de los centrales superiores derecho e izquierdo, sobremordida vertical profunda de 5mm y desgaste de bordes incisales de anteriores superiores.

Figura 3. Fotografía intraoral frontal inicial de la paciente.

Lateralmente (fig. 4 y fig. 5) la paciente presenta mordida cruzada posterior completa o en tijera a nivel de los primeros molares y de los segundos molares, conocida como Brodie Bite.

Figura 4. Fotografía intraoral lateral derecha inicial del paciente.

Figura 5. Fotografía intraoral lateral izquierda inicial del paciente

En las fotografías intraorale laterales iniciales se dificulta establecer la relación molar de Angle por la posición alterada del primer molar, sin embargo en los modelos de estudio se observó que las primeras

estarían en relación Clase I molar bilateral al resolverse el problema de la mordida cruzada posterior, por lo que se decide tratar a la paciente como si fuese una Clase I molar de Angle. La relación canina de la paciente era Clase I bilateral. Se observan ligeros diastemas entre laterales y caninos superiores de ambos lados.
En las fotografías oclusales (fig. 6) se evidencian las arcadas de forma asimétrica. En la arcada superior se observan los molares vestibularizados especialmente los segundos molares. En la arcada inferior se evidencian los molares lingualizados, sobre todo las primeras molares.

Figura 6. Fotografías intraorales oclusales superior e inferior iniciales del paciente.

El objetivo principal del tratamiento consistió en la resolución del problema vertical producido por la mordida cruzada posterior en tijera (Brodie Bite). Para ello se consideró la mecánica de intrusión y palatinización de molares superiores y la verticalización de molares inferiores. De esta manera se colocarían todas las piezas dentales dentro del arco alveolar del paciente resolviendo en un 90% el caso.
Se inicia el tratamiento con las extracciones de terceros molares superiores e inferiores, ya que esto contribuiría favorablemente a la resolución del apiñamiento dental posterior y a la mordida cruzada posterior. En la radiografía panorámica se observan los terceros molares que serán extraídos. (fig. 7)

Figura 7. Radiografía panorámica inicial del paciente.

Se utilizaron 2 mini implantes de acero inoxidable 2x8, (2mm de diamétro x 8 mm de largo) de la casa Bio-Ray autoperforantes paramediales a la sutura palatina media.
De acuerdo a estudios radiográficos y clínicos realizados por varios autores la densidad ósea del maxilar superior es variable.

En la sutura palatina media encontramos un hueso compacto excelente para la retención mecánica inicial de un mini implante, razón por la cual se elige un mini implante de mayor diámetro por la resistencia que encontramos durante su colocación para evitar fracturas del mismo. En esta área tenemos densidad ósea tipo D 1 de acuerdo a la clasificación de Misch. 5 Para la colocación de los mini implantes se realiza el protocolo propuesto por la Dra. Patricia Vergara Villarreal 6 que consiste en:

-Enjuague bucal a base de clorhexidina al 0.12 % por un minuto
-Asepsis con uso de antiséptico tópico al 10 % a base de yodo (yodopovidona) colocado con isopo en el área. Valorar si el paciente es alérgico al yodo previamente.
-Verificar sitio exacto de la colocación del mini implante
-Colocar una quinta parte del tubo de anestesia a base de lidocaína al 2 %
-Acomodar posición de paciente y de operador adecuadas
-Con el explorador hacer punto sangrante en el sitio y desinsertar fibras del hueso sintiendo el ruído óseo
-Cargar el mini implante en el driver adecuado.
-Insertar el mini implante con movimiento de dedos inicialmente y suavemente sin hacer mucha presión
-Pasar a movimientos de cuartos de vuelta con la muñeca una vez se sienta la resistencia del hueso
-Llevar el mini implante a la posición deseada final
-Retirar el driver con suavidad
-Verificar posición final del mini implante incluyendo oclusión
-Verificar estabilidad primaria
-Carga inmediata al mini implante
-Colocar gel de clorhexidina al paciente en el área e indicar su uso posterior por 5 días mas.

Los mini implantes se colocan laterales a la sutura palatina media, y a nivel de los primeros molares permanentes. De acuerdo a los estudios de Pioggio y Ludwig 8,9 existe una zona segura para la colocación de mini implantes en el paladar. Esta zona se ubica entre 2 y 3 mm de la sutura palatina media, sitio donde la calidad del hueso es óptima para la estabilidad primaria del mini implante.

Seguidamente se cementaron botones en palatino de primeros y segundos molares superiores con el objeto de sostener una cadena de alastik de segunda generación de la cabeza de mini implante a los botones colocados en palatino (fig. 8).

Esto generaría una fuerza intrusiva a los molares y también una palatinización de los mismos. La fuerza generada fue medida con un dinamómetro especial para medir fuerzas intraoralmente en 20 gramos por pieza, considerando el trabajo de Proffit.7

La mecánica con mini implantes colocados en el paladar junto con la cadena de alastik resulta ser un poco molestosa para la deglusión e interfiere con el habla del paciente por lo que se coloca en la cabeza del mini implante resina fluída para mayor comodidad del paciente. (fig. 8)

Es importante colocar topes de resina temporalmente en centrales superiores (fig.8) para favorecer la mecánica ortodóncica propuesta a la paciente ya que estos producen una desoclusión posterior vital para resolver el problema.

En este caso se hicieron de resina de un color contrastante al de las piezas dentales para facilitar su retiro posterior. (fig. 9)

Se coloca aparatología fija Clarity Advance de 3m Unitek, técnica MBT ranura 0.022”x0.025” de segundo premolar a segundo premolar y un arco 0.016” NiTi para la nivelación y alineación inicial en la arcada superior. (fig. 9)

No se colocan tubos en los molares ya que la mecánica propuesta era la intrusión y palatinización con mini implantes en la sutura palatina media.
En la arcada inferior se colocaron mini impantes de acero inoxidable de 2 mm de diámetro por 10 mm de longitud Bio-Ray en el área del shelf mandibular entre primeros y segundos molares inferiores, los cuales servirían de anclaje directo para la verticalización de dichas piezas. (fig 10). Verificamos la estabilidad primaria del mini implante moviendo la cabeza con una pinza weingart, debemos sentir firme el mini implante en su sitio.10

La colocación de mini implantes en el shelf mandibular no solo es utilizada para la distalización completa de la arcada inferior sino también para la verticalizaciónde molares inferiores y la rata de éxito de los mismos es de un 93% de acuerdo a estudios del Dr. Chan. 11

Se cementan botones en lingual de primeros y segundos molares inferiores con el objeto de sujetar cadena de alastik de segunda generación desde lingual del molar, pasando por oclusal de los molares y terminando en el mini implante. La cadena de alastik ubicada en esta posición debe ser estabilizada en oclusal para prevenir que se introduzca en el área interproximal debido a la masticación, lo que causaría molestias al paciente. Para ello se colocan topes de resina en oclusal lateral a la cadena para mantenerla en posición. (fig 10).

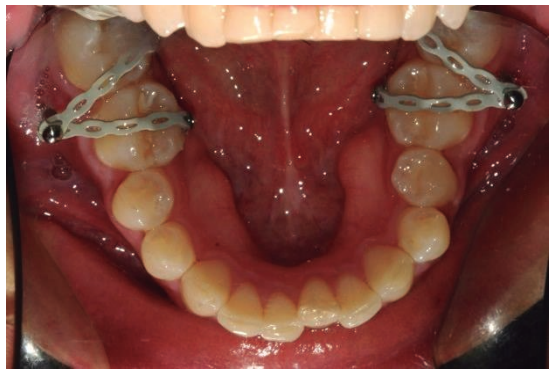

Figura 10. Foto intraoral inferior mostrando inicio de mecánica en arcada inferior. Mini implantes colocados en el shelf mandibular, botones colocados en lingual de primeros y segundos molares inferiores y cadena de alastik ancladas desde los botones hacia el mini implante.

Figura 11. Fotografías intraorales laterales derecha e izquierda mostrando mini implantes colocados a nivel del *shelf mandibular* con cadena de alastik de segunda generación.

Luego de 3 meses de tratamiento se observa mejoría evidente en la verticalización de molares inferiores. Obsérvese la cercania del molar al mini implante. (fig 12))

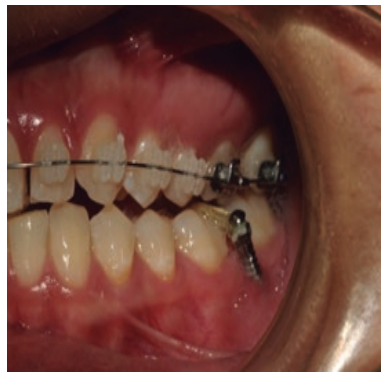

Una vez logrado la verticalización de los molares inferiores se procede a cementar brackets en arcada inferior para continuar con la nivelación y alineación inferior siguiendo la secuencia de arcos propuestas por la técnica MBT. Se continua con arcos 0.016”x0.022” NiTi superior e inferior, para pasar a arcos 0.019”x0.025” NiTi superior e inferior.

A los 6 meses de tratamiento se alcanzan los objetivos inciales del tratamiento como lo eran intrusión y palatinización de molares superiores y la verticalización de los molares inferiores (fig. 13) Se procede entonces a iniciar el detallado del caso que consistiría en lograr una clase I canina bilateral cerrar los espacios y acentar la mordida con el uso de elásticos intermaxilares de fuerzas muy ligeras.

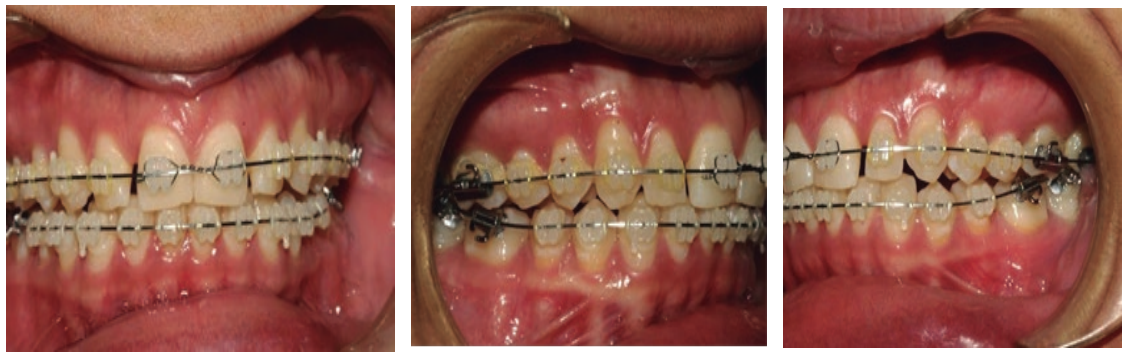

Figura 13. Fotografías intraorales de la paciente luego de seis meses de tratamiento donde se observan logro de los objetivos iniciales de tratamiento, intrusión y palatinización de molares superiores y verticalización de molares inferiores.

A los 18 meses de tratamiento se da por finalizado el tratamiento a la paciente. En la figura 14 se muestran fotos intraorales frontales y laterales una vez se ha finalizado el caso, con arcos 0.019”x0.025” de acero inoxidable superior e inferior.

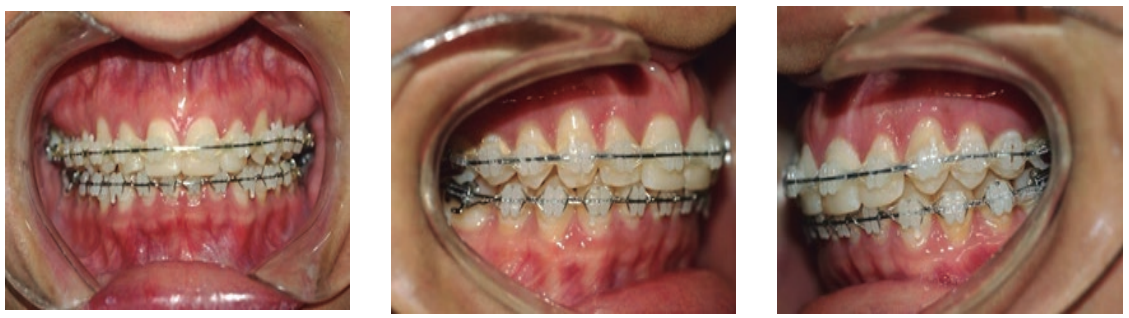

Figura 14. Fotogafías intraorales frontal y laterales al finalizar el caso.

Se procede al retiro de la aparatología superior inicialmente y se confecciona placa de retención tipo Hawley circunferencial a la paciente. En la arcada inferior se confecciona un retenedor fijo con alambre trenzado de acero inoxidable cementado con resina de canino a canino inferior.

Evidenciamos el caso finalizado con las fotografías extraorales e intraorales del paciente. (fig. 15)

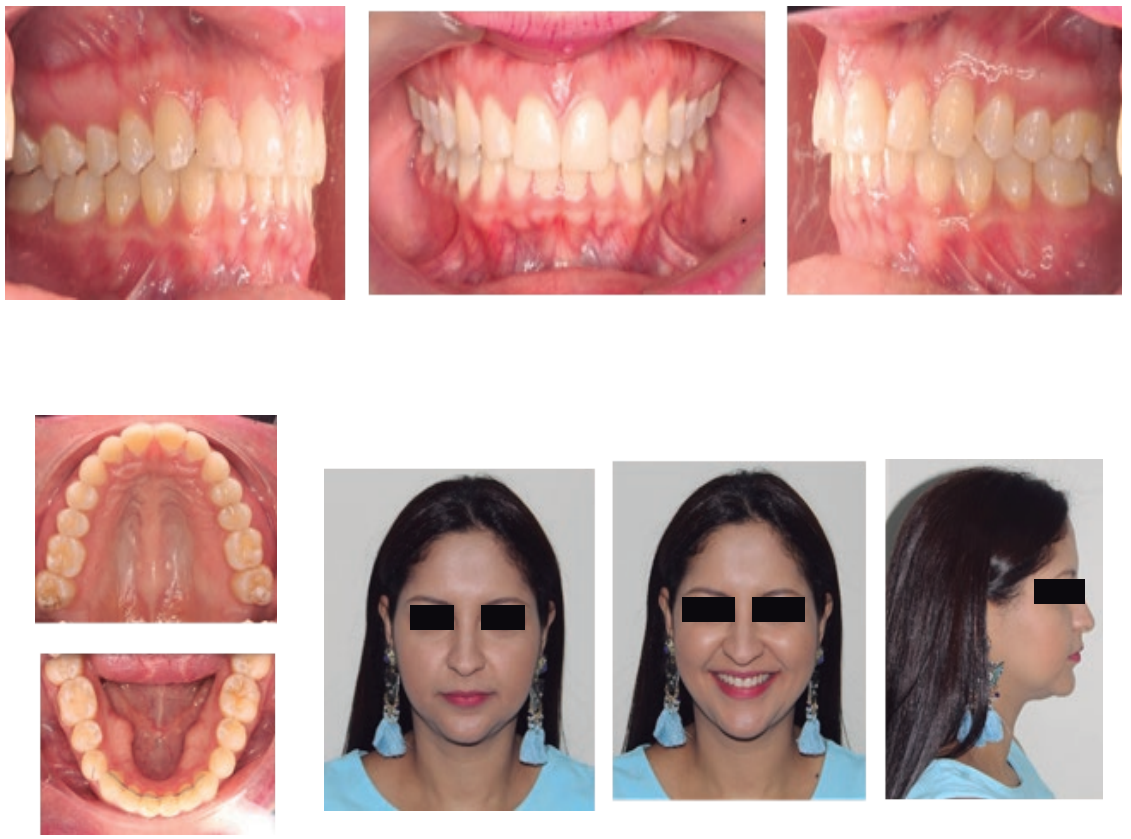

Figura 15. Fotografías extraorales e intraorales finales del paciente

DISCUSIÓN

La utilización de mini implantes extra alveolares para la resolución de casos de mordida Brodie Bite resulta ser un abordaje muy eficiente ya que no requerimos de la cooperación del paciente por un lado y por el otro los objetivos son alcanzados a corto plazo.
La sutura palatina media es un sitio seguro para la colocación de mini implantes extra alveolares y su utilización ha sido cada vez mas frecuente en casos donde se requiere un anclaje esqueletal efectivo como en este caso clínico.

Estudios radiográficos incluyendo tomografías demuestran que el mayor grosor vertical del hueso en el paladar se encuentra entre 3 y 4 mm de la papila incisiva y de 2-3 mm de la sutura palatina media. Este sitio es ideal para la colocación de mini implantes.

Sin embargo es importante valorar no solo la cantidad de hueso sino la calidad del hueso donde se va a colocar el mini implante, en este caso la sutura palatina media es un área donde la calidad de hueso es óptima por tener una densidad ósea tipo 1 es decir hueso compacto.4 Entre mas posterior ubicamos el mini implantes hay menos altura vertical del hueso, sin embargo esto lo podemos solventar colocando el mini implante ligeramente inclinado hacia la sutura palatina media.

En este caso se consideró esta inclinación.
En la arcada inferior el área de la línea oblicua externa es sitio seguro para colocar mini implantes extra alveolares como anclaje directo al movimiento de intrusión y verticalización de molares mandibulares que se encuentren colapsados los cuales fueron de gran utilidad en la resolución de la maloclusión de la paciente.

La utilización de fuerzas adecuadas biológicamente compatibles con el movimiento dental fueron claves en la obtención de resultados por lo que recomendamos la uilización de dinamómetros adecuados para medir las fuerzas ortodoncicas.

CONCLUSIONES

Desde que los mini implantes extra alveolares han sido utilizados como auxiliares en el tratamiento de ortodoncia se ha ampliado la posibilidad de tratar casos cada vez mas complejos. Lo que antes pensabamos solo podía ser resuelto con cirugìa ortognàtica hoy día es posible con solo ortodoncia, una biomécanica lógica y planificada, utilizando mini implantes extra alveolares como anclajes directo y fuerzas biológicamente compatibles con cada tipo de movimiento a realizarse.

En este reporte de caso clínico los objetivos fueron alcanzados de una manera eficiente por lo cual se recomienda considerar este protocolo a la hora de resolver una maloclusión que presente una mordida cruzada posterior completa tipo Brodie bite.

Este reporte de caso será también publicado en una revista científica internacional con el permiso de El Odontologo.