Publicación Científica Oficial de la Asociación Odontológica Panameña

EL ODONTÓLOGO

85

AOP

ASOCIACIÓN ODONTOLÓGICA PANAMEÑA

Aniversario

ISSN 0472-5158 Edición Impresa L ISSN 2805-1858 Edición Digital Panamá, Año 17 Vol.2, julio - diciembre de 2021

CIENCIA, ÉTICA Y ARTE

Nuestra publicación científica

EL ODONTÓLOGO

AOP

ASOCIACIÓN ODONTOLÓGICA PANAMEÑA

La Asociación Odontológica Panameña es una Asociación sin fines de lucro que regula el ejercicio profesional institucional y privado mediante leyes de la República y representa los intereses de la Odontología organizada en el ámbito nacional. Fue fundada el 10 de noviembre de 1936 por ilustres Odontólogos, algunos extranjeros y es a través de su gestión que se logra la creación de la Facultad de Odontología de la Universidad de Panamá.

Editorial

85 AÑOS DE NUESTRA ASOCIACIÓN

El 10 de noviembre de 1936 se funda la Asociación Odontológica Panameña, gracias a la visión de un grupo de profesionales comprometidos con el avance del conocimiento en el campo de la odontología. Su lema ***Ciencia, Ética y Arte***, ha servido de guía a todos sus miembros y su compromiso con la salud bucal de todos los habitantes del país, la ha posicionado entre los gremios líderes en el campo de la salud en Panamá.

En el presente momento histórico, donde la humanidad experimenta los daños causados por la pandemia de la COVID 19, la junta directiva asumió el compromiso de renovar nuestra publicación científica, **El Odontólogo**, al conmemorarse los 85 años de su fundación, con el propósito de darle el rigor científico que le permita otorgarle validez académica a las investigaciones y escritos de nuestros profesionales. Por este motivo deseamos extender nuestro agradecimiento a todos los colegas que dedicaron sus esfuerzos para mantener su publicación anual, desde el año 2004 hasta la fecha.

El camino hacia la indexación de nuestra revista científica va a ser arduo, con la exigencia de dos publicaciones anuales. Con esta acción tenemos la ambición de que esta revista científica, se convierta en literatura de referencia a nivel regional y global. Para alcanzar este cometido, necesitamos que todos aquellos interesados en la investigación y publicación, compartan sus experiencias a través del envío de artículos y demás escritos al consejo editorial para que, al ser aceptados y publicados, contribuyan al crecimiento intelectual de todos los profesionales de nuestro ramo.

Esperamos que los cambios y nuevas exigencias de forma sean del agrado de nuestros lectores y el consejo editorial está a sus órdenes para ayudarlos a lo largo del proceso de aceptación y publicación de sus escritos científicos. Todo camino empieza con un primer paso; los exhortamos a darlo.

Agradecemos nuevamente a todos los autores y colaboradores que han hecho posible con sus contribuciones, la edición de este segundo volumen del año 2021, en el que exaltamos los 85 años de la AOP. Dios los bendiga grandemente.

Dr. Pedro A. Fernández Ho PRESIDENTE AOP
Dr. Eduardo E. Arosemena Doss EDITOR INTERINO

ASOCIACIÓN ODONTOLÓGICA PANAMEÑA
REVISTA EL ODONTÓLOGO
CONSEJO EDITORIAL

Dr. Eduardo E. Arosemena Doss
arosemenadoss@yahoo.com

Dr. Wendell González
wendellgonzalezm@gmail.com

Dr. Jonattan Chanis
jachanis@hotmail.com

Dr. Andrés Alvarado
drandresalavaradojulio@gmail.com

Dr. José Blanco
agendadoctorblanco@gmail.com

Dr. Aldo Correa
acorrea@cwpanama.net

Dr. Manuel Gordón
gordonnunez162531@gmail.com

Dra. Luzkarin Molina
luzkarinmolinaucv@gmail.com

Diseño, retoque de color, preprensa y producción gráfica.

Live Graphics STUDIO

www.livegraphicstudio.com

CONTENIDO

DOBLE FORAMEN MENTONIANO BILATERAL EN PACIENTE ADULTO

Reporte de Caso

Bilateral double mental foramen in an adult patient. Case report
— Duplo forame mentoniano bilateral em paciente adulto. Relato de caso —

04

EFECTIVIDAD DE CEMENTOS A BASE DE SILICATO DE CALCIO

Para Tratamiento de Incisivos Permanentes con Ápice Inmaduro

Effectiveness of Calcium Silicate Based Cements for the Treatment of Permanent Incisors with an Immature Apex
— Eficácia dos cimentos à base de silicato de cálcio para o tratamento de incisivos permanentes com ápice imaturo —

10

NEOMANAGEMENT

Un reto para la ética y la responsabilidad social en las empresas de salud

Neomanagement: A Challenge For Ethics And Social Responsibility In Health Care Companies

23

Se prohíbe la reproducción total o parcial de esta publicación bajo cualquier forma o sistema, sin previa autorización de la Asociación Odontológica Panameña. El contenido de esta revista cumple un objetivo de información, ilustración y conocimiento, que no pretende reemplazar el asesoramiento médico, odontológico o las indicaciones del profesional en salud. Los temas tratados sólo comprometen a sus autores y eximen de responsabilidad a Asociación Odontológica Panameña.

OSTEOGÉNESIS IMPERFECTA Y SUS IMPLICACIONES

Sobre la salud bucal de niños y adolecentes: revisión integrativa de literatura

Osteogenesis imperfect and its implications on oral health of children and adolescents: an integrative literature review — A osteogênese imperfeita e suas implicações na saúde bucal de crianças e adolescentes: revisão integrativa da literatura —

32

PROTOCOLO DE ATENCIÓN ODONTOLÓGICA

Diabetes Mellitus

noviembre 2021

47

REHABILITACIÓN PROTÉSICA MEDIANTE RESTAURACIONES INDIRECTAS DE ZIRCONIO

Reporte de caso clínico.

Prosthetic rehabilitation through zirconia indirect restorations: a clinical case report.

55

Dirección: Bella Vista, Campo Alegre, Calle Beatriz de Cabal y Ave Federico Boyd, Edificio Torre Advanced 099, Piso 12, Oficina C-D.

Apartado Postal: 6777, Zona 5 Panamá, República de Panamá

Teléfonos: (507) 269-1603 / (507) 263-2060

Celular: 6614-4710 (Whatsapp)

www.aopan.org

aop@aopan.org / aodontologicap@gmail.com

http://facebook.com/asoc.panamena

@aopanama

@aopanama

EL ODONTÓLOGO

PUBLICACIÓN CIENTÍFICA OFICIAL DE LA ASOCIACIÓN ODONTOLÓGICA PANAMEÑA

Dr. José Raúl Blanco

Odontólogo / Universidad de Panamá

Especialista en Docencia Universitaria / Universidad de Panamá

Especialista en Rehabilitación Oral / Universidad CES Medellín, Colombia

MBA Dental / Universidad Católica San Antonio / Murcia, España

Máster in Dental Research / Universidad Internacional Cataluña UIC / Barcelona, España

Especialista en Radiología Oral y Maxilofacial / Universidad Francisco Marroquín, Guatemala

Contacto:
E-mail: agendadoctorblanco@gmail.com
Teléfono: +507 62448825

DOBLE FORAMEN MENTONIANO BILATERAL EN PACIENTE ADULTO

Reporte de Caso

Bilateral double mental foramen in an adult patient. Case report
— Duplo forame mentoniano bilateral em paciente adulto. Relato de caso —

Dr. José Raúl Blanco

Resumen

El agujero mentoniano es una abertura única ubicada en el lado anterolateral de la mandíbula. Esta situado a mitad de camino entre los bordes superior e inferior mandibular y da paso a la entrada del paquete vasculo nervioso que irriga la región. Paciente masculino de 38 años de edad, en sus antecedentes sistémicos reporta padecer de Hipertensión Arterial la cual se encuentra bajo control y supervisión por parte de su Cardiólogo y Asma controlada. En la exploración de la región mandibular en la vista axial, a nivel de la zona de premolares derecho e izquierdo la presencia de una segundo agujero de salida correspondiente al nervio mentoniano de manera bilateral. Las estimaciones de prevalencia agrupadas de los foramenes mentonianos accesorios encontrados en la literatura son de 8%, los cuales un 5% de los individuos se observa la presencia de forma hemi mandibular. En nuestro reporte, el paciente contaba con la existencia de agujeros mentonianos accesorios en ambos lados del hueso mandibular.

Abstract

The mental foramen is a single opening located on the anterolateral side of the mandible. It is located halfway between the upper and lower mandibular borders and gives way to the entrance of the vascular-nervous bundle that supplies the region. A 38-year-old male patient, in his systemic history reports suffering from high blood pressure which is under control and supervision by his cardiologist and controlled asthma. In the exploration of the mandibular region in the axial view, at the level of the right and left premolar area, the presence of a second exit hole corresponding to the mental nerve bilaterally. The pooled prevalence estimates of accessory mental foramina found in the literature are 8%, of which 5% of individuals show the presence of a hemimandibular shape. In our report, the patient had accessory mental foramina on both sides of the mandibular bone.

Resumo

O forame mentual é uma abertura única localizada no lado anterolateral da mandíbula. Localiza-se a meio caminho entre as bordas mandibulares superior e inferior e dá passagem à entrada do feixe vascular-nervoso que supre a região. Paciente do sexo masculino, 38 anos, em sua história sistêmica relata sofrer de hipertensão arterial que está sob controle e supervisão de seu cardiologista e asma controlada. Na exploração da região mandibular na incidência axial, ao nível da região dos pré-molares direito e esquerdo, a presença de um segundo orifício de saída correspondente ao nervo mentoniano bilateralmente. As estimativas agrupadas de prevalência de forames mentais acessórios encontradas na literatura são de 8%, dos quais 5% dos indivíduos apresentam a presença de forma hemimandibular. Em nosso relato, o paciente apresentava forames mentonianos acessórios em ambos os lados do osso mandibular.

Keywords:
"mental foramina", "cbct", double mental foramina", "mandibular anatomical variations".

Introducción

El agujero mentoniano es una abertura única ubicada en el lado anterolateral de la mandíbula. Esta situado a mitad de camino entre los bordes superior e inferior mandibular y da paso a la entrada del paquete vasculo nervioso que irriga la región.[1]

Tradicionalmente se presenta como un agujero único pero la literatura reporta variaciones anatómicas que pueden presentar-

se lo que algunos autores denominan como forámenes accesorios; su ubicación habitual se encuentra debajo del ápice del segundo premolar mandibular o entre los ápices de los premolares. Los cambios sutiles pueden estar relacionados con la raza.[2,3]

Anatómicamente los forámenes mentonianos convencionales son más grandes que los forámenes mentonianos accesorios y las variaciones emergen del canal mandibular.[4]

La importancia de la detección del foramen mentoniano accesorio, radica en que es una estructura anatómica relevante con especial importancia en procedimientos como la aplicación de anestesia local y cirugías que involucren la región de su localización, como la genioplastia, reconstrucción mandibular en cirugía maxilofacial, toma de injerto del mentón, resección radicular de premolares mandibulares, y de mucha relevancia durante el procedimiento de colocación de implantes dentales para evitar su aproximación o injuria.[5]

Informe del caso

Paciente masculino de 38 años de edad, en sus antecedentes sistémicos reporta padecer de Hipertensión arterial la cual se encuentra bajo control y supervisión por parte de su Cardiólogo y Asma controlada.

Acude a consulta para evaluación de exodoncia de terceros molares impactados, se solicitó la obtención de estudio de tomografía computarizada de haz cónico para la evaluación adecuada de la ubicación de las terceras molares inferiores y su relación con las estructuras anatómicas.

Al análisis del estudio tomográfico se realizó un análisis por barrido de Imágenes radiográficas para lo que se empleó un equipo CS 8100 3D tiempo de exposición de 15 segundos, FOV 8 X 9 cm y cortes de un grosor mínimo de 150 µm.

En la exploración de la región mandibular en la reconstrucción Panorámica en un grosor de 10 micras se observa la doble salida del nervio mentoniano de manera bilateral y en la vista axial, a nivel de la zona de premolares derecho e izquierdo la presencia de una segundo agujero de salida correspondiente al nervio mentoniano de manera bilateral. (Fig. 1 y 2)

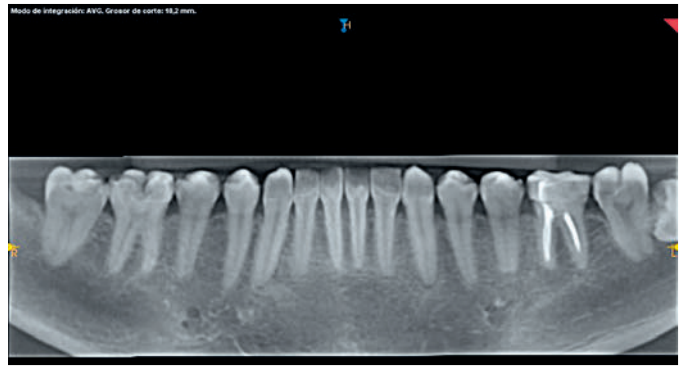

Fig. 1 Reconstrucción Panorámica a 10 micras. Doble emergencia nervio mentoniano bilateralmente.

Fig. 2 Vista Axial doble emergencia nervio mentoniano lado izquierdo.

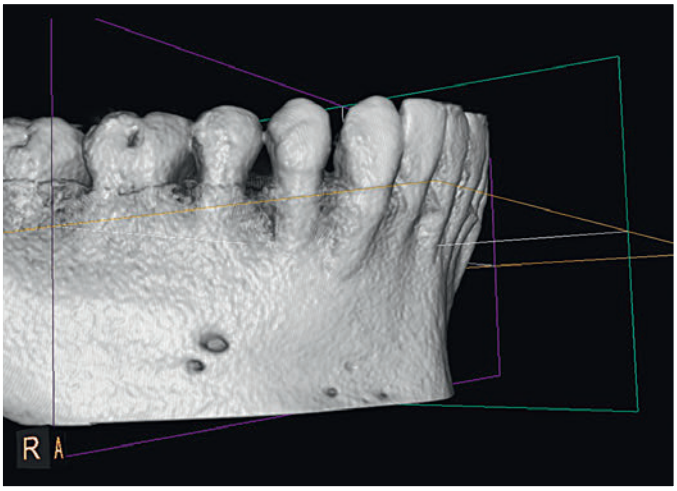

Fig. 3 Reconstrucción 3D doble emergencia nervio mentoniano lado derecho.

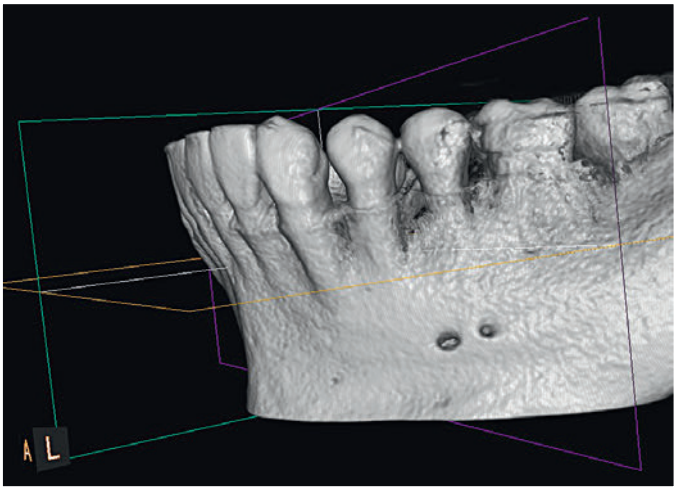

Fig. 4 Reconstrucción 3D doble emergencia nervio mentoniano lado izquierdo.

En la reconstrucción tridimensional, al navegar la imagen, se observa del lado derecho el foramen mentoniano accesorio por debajo del agujero mentoniano primario a 2 mm de distancia con un tamaño de 2 mm de ancho por 2 mm de alto. Del lado izquierdo, se observó la emergencia del foramen mentoniano accesorio en una posición distal a 3 mm de separación con un tamaño de 2 mm de ancho por 2 mm de alto. (Fig. 3 y 4)

Discusión

Las estimaciones de prevalencia agrupadas de los foramenes mentonianos accesorios encontrados en la literatura son de 8%, los cuales un 5% de los individuos se observa la presencia de forma hemi mandibular. En nuestro reporte, el paciente contaba con la existencia de agujeros mentonianos accesorios en ambos lados del hueso mandibular.

La literatura es heterogénea sobre la posición habitual de los foramenes mentonianos accesorios, la ubicación más común, es más posterior e inferior y va acorde a lo encontrado en el caso descrito en ambos lados de la mandíbula.[6]

La prevalencia según sexo de los pacientes con foramenes mentonianos accesorios, se ha descrito ser mayor en los hombres[7], como el caso reportado, pero otros autores describen que no hay diferencia estadísticamente significativa.[8]

Conclusión

La presencia del foramen mentoniano accesorio debe ser evaluada en las imágenes diagnosticas previas a la ejecución de todo procedimiento odontológico sobre la región posterior mandibular para evitar producir injuria iatrogénica.

La literatura no es concluyente si la presencia del foramen mentoniano accesorio presenta mayor prevalencia de forma hemi mandibular o de forma bilateral por lo que se debe navegar las imágenes tomográficas bilateralmente para confirmar su existencia.

BIBLIOGRAFÍA

1. *Greenstein, G., & Tarnow, D. (2006). The Mental Foramen and Nerve: Clinical and Anatomical Factors Related to Dental Implant Placement: A Literature Review. Journal of Periodontology, 77(12), 1933–1943.* ***https://doi.org/10.1902/jop.2006.060197***
2. *Muinelo-Lorenzo, J., Rodríguez-Pato, R., Martínez-Reglero, C., Salgado-Barreira, A., & Suárez-Cunqueiro, M. M. (2021). Detection of the Accessory Mental Foramina on Human Mandibles Using Cone-beam Computed Tomography: A Systematic Review and Meta-analysis. Journal of Endodontics.* ***https://doi.org/10.1016/j.joen.2021.04.023***
3. *Wang, T. M., Shif, C., Liu, J. C., & Kuo, K. J. (1986). A Clinical and Anatomical Study of the Location of the Mental Foramen in Adult Chinese Mandibles. Cells Tissues Organs, 126(1), 29–33.* ***https://doi.org/10.1159/000146182***
4. *Imada, T. S. N., Fernandes, L. M. P. D. S. R., Centurion, B. S., de Oliveira-Santos, C., Honório, H. M., & Rubira-Bullen, I. R. F. (2012). Accessory mental foramina: prevalence, position and diameter assessed by cone-beam computed tomography and digital panoramic radiographs. Clinical Oral Implants Research, 25(2), e94-e99.* ***https://doi.org/10.1111/clr.12066***
5. *Jacobs, R., Mraiwa, N., vanSteenberghe, D., Gijbels, F., & Quirynen, M. (2002). Appearance, location, course, and morphology of the mandibular incisive canal: an assessment on spiral CT scan. Dentomaxillofacial Radiology, 31(5), 322–327.* ***https://doi.org/10.1038/sj.dmfr.4600719***
6. *Katakami, K., Mishima, A., Shiozaki, K., Shimoda, S., Hamada, Y., & Kobayashi, K. (2008). Characteristics of Accessory Mental Foramina Observed on Limited Cone-beam Computed Tomography Images. Journal of Endodontics, 34(12), 1441–1445.* ***https://doi.org/10.1016/j.joen.2008.08.033***
7. *Naitoh, M., Hiraiwa, Y., Aimiya, H., Gotoh, K., & Ariji, E. (2009). Accessory mental foramen assessment using cone-beam computed tomography. Oral Surgery, Oral Medicine, Oral Pathology, Oral Radiology, and Endodontology, 107(2), 289–294.* ***https://doi.org/10.1016/j.tripleo.2008.09.010***
8. *Li, Y., Yang, X., Zhang, B., Wei, B., & Gong, Y. (2017). Detection and characterization of the accessory mental foramen using cone-beam computed tomography. Acta Odontologica Scandinavica, 76(2), 77–85.* ***https://doi.org/10.1080/00016357.2017.1382715***

EL ODONTÓLOGO

PUBLICACIÓN CIENTÍFICA OFICIAL DE LA ASOCIACIÓN ODONTOLÓGICA PANAMEÑA

Tiffany Escobar

Estudiante de octavo cuatrimestre
en la Facultad de Odontología en la
Universidad Interamericana de Panamá

Samar Hachem

Estudiante de octavo cuatrimestre
en la Facultad de Odontología en la
Universidad Interamericana de Panamá

Ceberina Almengor

Estudiante de octavo cuatrimestre
en la Facultad de Odontología en la
Universidad Interamericana de Panamá

Dra. Luzkarin Molina

Odontóloga de la Universidad
Central de Venezuela

Maestría en Docencia Superior de
la Universidad Tecnológica de Panamá

Doctorado en Gerencia de la
Universidad del Caribe

Docente investigador de la Universidad
Interamericana de Panamá

EFECTIVIDAD DE CEMENTOS A BASE DE SILICATO DE CALCIO

Para Tratamiento de Incisivos Permanentes con Ápice Inmaduro

Effectiveness of Calcium Silicate Based Cements for the Treatment of Permanent Incisors with an Immature Apex

— Eficácia dos cimentos à base de silicato de cálcio para o tratamento de incisivos permanentes com ápice imaturo —

Samar Hachem [1], Tiffany Escobar [1], Ceberina Almengor[1], Luzkarin Molina [1]*

[1,2] FACULTAD DE CIENCIAS DE LA SALUD, UNIVERSIDAD INTERAMERICANA DE PANAMÁ

PROFA. ODONTÓLOGA, PH.D. EN GERENCIA E INVESTIGACIÓN. DOCENTE INVESTIGADOR

Resumen

Los traumatismos dentales tienden a ser frecuentes en niños y niñas que van desde ocho hasta doce años, en donde se observa mayormente en dientes anteriores del maxilar. Muchas veces resultan en necrosis pulpar y tienen como consecuencia la detención del desarrollo radicular y ápices abiertos. Los cementos a base de silicato de calcio han brindado una mejor efectividad en cuanto a los tratamientos en dientes con ápices abiertos, a diferencia del hidróxido de calcio, este ofrece mayor capacidad de sellado y Biocompatibilidad, de esta manera se ha ido implementado su uso. Este estudio tiene como objetivo determinar la efectividad de los diversos cementos a base de silicato de calcio en la formación del cierre apical en incisivos permanentes con ápice inmaduro. Esto les aportará información a los odontólogos, mayormente a endodoncistas y odontopediatras

a través de diferentes alternativas que brindan los cementos a base de silicato de calcio y cuál puede ser más efectivo para los tratamientos de dientes con ápices inmaduros. Este estudio se llevó a cabo en base a 30 artículos, revisiones científicas y revisiones de casos del año 2014 hasta la fecha, asociadas al tema obtenidas de bases de datos como Google Scholar, Medline, Pubmed y Scielo. Actualmente en el mercado se encuentran diferentes tipos de cementos a base de silicato de calcio para superar las limitaciones del MTA y el hidróxido de calcio. Productos como el Biodentine, pueden llegar hacer una gran alternativa prometedora con respecto al MTA. Los Cementos a base de silicato de calcio que fueron revisados poseen componentes básicos y efectos biológicos muy similares; sin embargo, difieren entre sí en sus tiempos de fraguado y propiedades físicas. El Biodentine es el material que presenta las mejores características en cuanto a fuerza compresiva y microdureza superficial. El MTA, Biodentine y CEM presentaron un alto nivel de éxito en base a los estudios consultados, sin embargo, el TheraCal en comparación con otros CSC demostró ser menos eficiente.

Palabras claves: *Cementos, Silicato de calcio, Incisivos permanentes, Ápice inmaduro*

Abstract

Dental trauma is very common in children and adolescents between 8 and 12 years of age, especially in maxillary anterior teeth. Many times they result in pulp necrosis and have as a consequence the arrest of root development and open apices. Traditionally, the treatment of open apices was carried out with calcium hydroxide, however, due to the excellent properties of calcium silicate-based cements, such as their biocompatibility and excellent sealing capacity, their use has been implemented instead of hydroxide. calcium. The objective of this study was to determine the effectiveness of calcium silicate-based cements for the induction of apical closure of permanent incisors with immature apex. This beneficiary of the dental profession, especially those in the area of pediatric dentistry and endodontics, will allow them to know the different alternatives of calcium silicate-based cements available and determine which will be the most effective for the treatment of immature apices. To carry out the study, a review of the literature was carried out based on 30 articles, scientific reviews and case reviews from 2014 to date associated with the topic obtained from databases such as Google Scholar, Medline, Pubmed and Scielo. Several calcium silicate-based cements have been found in the market to overcome the limitations of calcium hydroxide and MTA. Newer products, especially Biodentine, could be promising alternatives to MTA. The revised CSCs have similar basic components and biological effects; however, they differ

from each other in their setting times and physical properties. Biodentine is the material that presents the best characteristics in terms of compressive strength and surface microhardness. The MTA, Biodentine and CEM showed a high level of success based on the studies consulted, however, TheraCal showed a deficiency in comparison with the other cements based on calcium silicate.

Keywords *cements, calcium silicate, permanent incisors, immature ápex*

Resumo

O traumatismo dentário tende a ser comum em meninos e meninas de oito a doze anos de idade, sendo visto principalmente nos dentes anteriores da maxila. Muitas vezes resultam em necrose pulpar e têm como consequência a parada do desenvolvimento radicular e ápices abertos. Os cimentos à base de silicato de cálcio têm proporcionado melhor eficácia em termos de tratamentos em dentes com ápices abertos, ao contrário do hidróxido de cálcio, que oferece maior capacidade de selamento e biocompatibilidade, desta forma seu uso foi implementado. O objetivo deste estudo é determinar a eficácia dos diversos cimentos à base de silicato de cálcio na formação do fechamento apical em incisivos permanentes com ápice imaturo. Isso fornecerá informações aos dentistas, principalmente endodontistas e odontopediatras, sobre as diferentes alternativas que os cimentos à base de silicato de cálcio oferecem e qual pode ser mais eficaz no tratamento de dentes com ápices imaturos. Este estudo foi realizado com base em 30 artigos, revisões científicas e revisões de casos de 2014 até o momento, associados ao tema, obtidos em bases de dados como Google Scholar, Medline, Pubmed e Scielo. Atualmente no mercado existem diferentes tipos de cimentos à base de silicato de cálcio para superar as limitações do MTA e do hidróxido de cálcio. Produtos como o Biodentine podem ser uma alternativa excelente e promissora ao MTA. Os cimentos à base de silicato de cálcio revisados têm componentes básicos e efeitos biológicos muito semelhantes; no entanto, eles diferem uns dos outros em seus tempos de configuração e propriedades físicas. O Biodentine é o material que apresenta as melhores características em termos de resistência à compressão e microdureza superficial. O MTA, o Biodentine e o CEM apresentaram alto índice de sucesso com base nos estudos consultados, porém, o TheraCal em comparação com outros CSCs mostrou-se menos eficiente.

Palavras-chave: *Cimentos, Silicato de cálcio, Incisivos permanentes, Ápice imaturo*

**Corresponding author: luzkarinmolinaucv@gmail.com*

Introducción

Tres años después de la erupción dental, se termina lo que es el desarrollo y formación del cierre apical de la raíz del diente. Patologías como la caries dental, patologías pulpares, traumatismos dentales , afecta la formación de dentina ocasionando la detención del desarrollo total de la raíz (Jaikaria et al., 2019).

Las lesiones por impacto dental se asocian comúnmente con niños de entre 8 y 12 años en desarrollo de dientes anteriores superiores. Estas lesiones a menudo conducen a necrosis pulpar ocasionado un desarrollo incompleto de la raíz el cual presentará un ápice abierto, las paredes dentinales delgadas, y canal de ancho en forma de embudo. Estos casos tienden a ser un desafío importante tanto endodónticamente como restaurador debido a la falta de paredes dentinarias delgadas y constricción apical (S Zhabuawala et al., 2017).

La apexificación es un protocolo clínico que se utiliza para el tratamiento de dientes permanentes inmaduros con ápices abiertos. Este es un método para inducir un continuo desarrollo apical de una raíz formada de forma incompleta en dientes con tejido pulpar necrótico (Jaikaria et al., 2019).

Materiales como el hidróxido de calcio y agregado de trióxido mineral favorecen la formación de barreras apicales. El hidróxido de calcio es uno de los materiales que ha sido más utilizado para la apexificación. El pH que contiene el hidróxido de calcio tiene la capacidad de desnaturalizar las proteínas dentinarias, también se pueden presentar fracturas de las delgadas paredes dentinarias presentes en el conducto radicular. El tapón apical sirve como plan de tratamiento en caso de que se presente algún inconveniente con la apexificación del hidróxido de calcio, el uso del tapón apical parece ser un plan de tratamiento alternativo adecuado para estos casos (Jaikaria et al., 2019).

El MTA se convirtió en el material elegido para inducir la formación de la barrera apical por sus propiedades de sellado y biocompatibilidad. Varios estudios demostraron su capacidad para inducir diferenciación odontoblástica, buena radiopacidad, baja solubilidad, pH alto, expansión después del fraguado y actividad antimicrobiana, sin embargo, el tiempo de fraguado prolongados, dificultades de manipulación y posible tinción coronal asociada con MTA, había llevado a la búsqueda de otros materiales alternativos (Jaikaria et al., 2019).

Recientemente se ha implementado el uso de otros cementos como el CEM y Biodentine, en vez de los materiales de obturación convencional. Biodentine, cemento inorgánico bioactivo que está a base de silicato de calcio, el cual aumenta la biomineralización de las células de la pulpa y su proliferación. Su corto tiempo de fraguado y fácil manipulación le brindan una mayor ventaja (Ashraf et al., 2017).

Esta investigación actúa con el fin de determinar cuál es la efectividad de los CSC, para el Tratamiento de Incisivos Permanentes con Ápice Inmaduro.

1. ÁPICES INMADUROS

Una vez la dentina haya alcanzado la futura unión amelo-cementaria y terminada la formación del esmalte, se empieza el desarrollo de las raíces, donde se observa las células del epitelio interno y externo se entrelazan y forman el denominado “asa cervical” extendiéndose apicalmente, como

una vaina delgada, posterior a esto empiezan a proliferar y forman la estructura que se conoce como la vaina de la raíz epitelial de hertwig (Mohamed Kamel, 2017) (Nel et al., 2017).

La vaina radicular de Hertwig es quien determinará la forma, número y tamaño de las raíces del diente. Dentro de los 2-3 años aproximadamente va a tener lugar el cierre apical una vez completada la erupción del diente (Mohamed Kamel, 2017).

Frecuentemente, los niños alrededor de los 8 y 12 años de edad aproximadamente, pueden sufrir de traumatismos dentales, si estos ocurren durante el desarrollo del diente pueden interrumpir la formación de dentina y detener el desarrollo radicular.

Posterior a esto, puede originar un conducto radicular amplio, paredes delgadas y frágiles y ápices abiertos (Pradeep et al., 2018).

En aquellos casos donde el desarrollo radicular de la pieza afectada está incompleto, se indica un tratamiento como apexogénesis o apexificación, dependiendo de la vitalidad del diente o revacularización pulpar (Pereira et al., 2020).

1.1 Apexogénesis y apexificación

La apexogénesis es un tratamiento de la pulpa vital que induce el desarrollo y la formación del ápice radicular. Este tratamiento permite el desarrollo continuo de la raíz dental, mantener la vitalidad pulpar y estimular el cierre del ápice. La apexificación es un método para inducir una barrera calcificada de una raíz con ápice abierto (Mohamed Kamel, 2017).

1.2 Revascularización pulpar

La revascularización pulpar se considera una alternativa conservadora eficaz para tratar dientes inmaduros con necrosis pulpar. Entre las ventajas tenemos que permite fortalecer la estructura dental al permitir el desarrollo radicular completo. Sus pasos incluyen la descontaminación con irrigantes del conducto radicular, la inserción de medicación intracanal, la inducción de un coágulo de sangre y el sellado coronal (Pereira et al., 2020).

1.3 Cementos a base de silicato de calcio

Los cementos a base de silicato de calcio (CSC) son cementos hidráulicos de autofraguado, El polvo de los CSC está compuesto por silicato dicálcico y tricálcico (Dawood et al., 2017). Estos cementos son utilizados en las terapias pulpares para la regeneración pulpar y reparación de tejido duro, como la pulpotomía, apexogénesis, apexificación, etc. (Dawood et al., 2017).

1.3.1 Agregado de trióxido mineral

El agregado de trióxido mineral es un cemento bioactivo originalmente diseñado como material de reparación endodóntica y de obturación del extremo de la raíz con propiedades físicas y características de fraguado favorables (Dawood et al., 2017).

El tiempo medio de fraguado del MTA es de dos horas y 45 minutos. A las 24 horas, el MTA tiene la resistencia a la compresión más baja entre los materiales (40MPa), pero aumenta después de 21 días (67MPa) (Mohamed Kamel, 2017).

Muchos estudios han demostrado resultados clínicos satisfactorios con el uso de MTA en el recubrimiento pulpar directo, pulpotomía, obturación del extremo radicular, apexificación y reparación de perforaciones (Dawood et al., 2017).

En el caso presentado en el artículo de Kamel en el 2017, se reporta que el agregado

de trióxido mineral se ha utilizado con éxito como material de recubrimiento pulpar después de una pulpotomía parcial en un incisivo central superior. En un estudio clínico prospectivo, se realizó una pulpotomía parcial mediante MTA gris en 28 dientes con exposiciones cariosas. Los pacientes fueron seguidos durante 24 meses. El 79% de estos dientes tuvo una respuesta normal a las pruebas de vitalidad y sin evidencia radiográfica de patología. En otro estudio de diversos casos, el uso de MTA como tapón apical en 17 incisivos y el seguimiento durante 12,53 meses mostró que el 94,1% se evaluó como exitoso clínicamente, mientras que el 76,5% se informó que tuvo éxito radiográficamente (Mohamed Kamel, 2017).

1.3.2 Biodentine

Biodentine es un CSC de fraguado rápido fabricado específicamente como material dental y comercializado como un sustituto de la dentina, un material de recubrimiento pulpar y para otras aplicaciones endodónticas similares a las recomendadas para el MTA. La presentación del Biodentine es como polvo y líquido encapsulado en una pipeta. Las propiedades físicas de Biodentine mejoran (en comparación con MTA) mediante la modificación de la composición del polvo, la adición de aceleradores de fraguado y suavizantes, junto con una formulación de cápsula predosificada para su uso en un triturador, haciéndolo fácil de usar (Dawood et al., 2017).

La resistencia a la compresión y la dureza superficial de Biodentine son más altas que las de otros CSC (MTA y Bioaggregate), atribuida a la baja relación agua/polvo que posiblemente se deba a la presencia del polímero soluble en agua en el líquido. Biodentine es un material no citotóxico altamente biocompatible. Biodentine se puede utilizar para procedimientos vitales de recubrimiento pulpar y otras aplicaciones endodónticas que involucran reparación de dentina y cemento y regeneración pulpar. También se ha utilizado para el tratamiento de lesiones cariosas profundas, el recubrimiento pulpar indirecto, el recubrimiento pulpar directo y la reabsorción radicular externa (Dawood et al., 2017).

En el reporte de caso de Vidal et al. del 2016 se presentó un caso de un paciente de 9 años que sufrió trauma en un incisivo central superior y tenía un ápice inmaduro. Se le realizó una apexificación utilizando Biodentine, se realizaron los respectivos controles 3, 6 y 18 meses después y se demostró el éxito del tratamiento radiográficamente y la ausencia de radiolúcidez periapical (Vidal et al., 2016).

En otro reporte de caso realizado por Bajwa et al. en el 2015 se presenta el caso de un paciente de 10 años que sufrió un trauma en el incisivo central superior izquierdo con ápice inmaduro. Se le realizó una apexificación en una sola cita con Biodentine. El paciente fue llamado a revisión después de 1 mes. El examen clínico mostró una curación satisfactoria y se tomó una radiografía periapical que mostró también una respuesta periapical adecuada (Bajwa et al., 2015).

1.3.3 Cemento de mezcla enriquecido con calcio

El cemento de mezcla enriquecido con calcio (CEM) se introdujo en odontología en 2006 como un cemento de reparación endodóntico a base de agua del color del diente con aplicaciones similares al MTA, pero con una composición química diferente. El tiempo de fraguado de este material es de 50 minutos, menor que el del MTA.

La citotoxicidad de este material es comparable con la MTA. La mezcla de cemento enriquecida con calcio y el MTA tienen una capacidad similar para inducir la diferenciación osteoblástica y odontoblástica, promover la formación de puentes dentales en la pulpa vital y estimulan la deposición de cemento cuando se utilizan como materiales de obturación radicular.

La mezcla enriquecida con calcio se ha utilizado en tratamientos de reabsorción radicular interna y externa, apexificación, apexogénesis, reparación de perforación de furca, obturación del extremo radicular, recubrimiento pulpar directo y pulpotomía en dientes primarios y permanentes (Dawood et al., 2017).

En el reporte de caso de Alvandifar et al. se presenta el caso de un paciente de 9 años con una fractura de la corona del incisivo central superior izquierdo después de sufrir un trauma. En el examen radiográfico se observa que el ápice se encuentra inmaduro. Se realizó una pulpotomía parcial con el CEM. Se realizaron controles luego de 3, 6, 12 y 18 meses donde se pudo observar el éxito del tratamiento con el correcto cierre apical de la pieza tratada (Alvandifar, 2018).

1.3.4 TheraCal

TheraCal es un CSC modificado con resina, fotopolimerizable, radiopaco, promocionado como un cemento de recubrimiento pulpar con capacidad para estimular precipitados similares a apatita y puentes dentinarios.

El fabricante recomienda usar TheraCal como material de recubrimiento pulpar directo e indirecto, y como base y revestimiento restaurador. Como TheraCal es de color blanquecino, se recomienda su uso como una capa fina para evitar problemas estéticos y sombras debajo de las restauraciones de resina compuesta. Actualmente, no hay suficientes estudios in vitro e in vivo para respaldar el uso de TheraCal (Dawood et al., 2017).

En una investigación clínica realizada por Bakhtiar et al. en el 2017 se realizaron pulpotomías parciales utilizando diferentes cementos, entre ellos el Theracal. En los resultados se obtuvo que la inflamación de la pulpa estuvo ausente con todos los materiales después de 8 semanas de tratamiento, excepto un caso único de inflamación crónica leve con TheraCal. La organización pulpar fue normal solo en el 11,11% en el grupo TheraCal. Se observó desorganización local del tejido pulpar en 6 casos con TheraCal. El 22,2% de los casos tratados con TheraCal mostraron una desorganización completa de la pulpa (Bakhtiar et al., 2017).

2. MATERIALES Y MÉTODOS

Esta investigación presenta un enfoque cuantitativo de tipo no experimental con un alcance descriptivo y correlacional causal, ya que se basa en la recopilación de datos en un solo momento. Esta busca describir variables y analizar la interrelación e incidencia de las mismas en momentos dados.

Se realizó mediante información recopilada de artículos recientes asociados al tema de la investigación que es “Efectividad de Cementos a Base de Silicato de Calcio para el Tratamiento de Incisivos Permanentes con Ápice Inmaduro”. Se utilizan 30 artículos de investigación científica, casos clínicos y revisiones de la literatura del año 2014 en adelante, haciendo uso de bases de datos como Google Scholar, Medline, Pubmed y Scielo. Basándonos en los resultados de las diferentes investigaciones y casos clínicos estudiados y se determinará cuál de los diferentes cementos a base de silicato de calcio es el más beneficioso para el tratamiento de incisivos permanentes con ápices inmaduros.

Se realizan comparaciones de los diferentes cementos a base de silicato de calcio disponibles en el mercado basándonos en sus propiedades, ventajas y desventajas.

Los criterios de inclusión utilizados para el estudio fueron pacientes entre los 6 y 12 años de edad cuyos incisivos centrales y laterales no hayan terminado la calcificación de sus raíces y tengan raíces incompletas y/o ápices abiertos. Los criterios de exclusión utilizados fueron pacientes muy jóvenes a los que aún no les han erupcionado las piezas incisivas, pacientes adultos y pacientes con incisivos centrales y laterales con formación radicular completa.

3. RESULTADOS

La muestra total de la investigación se basó en la utilización de 30 artículos científicos, en el cual se hizo énfasis en los cementos a base de silicato de calcio. En el caso de Biodentine, se nombró en el 34% de los artículos; un 52% habló sobre el MTA; un 6% de los artículos mencionó el TheraCal y un 8% el Cemento de mezcla enriquecido con calcio (Figura 1).

Las revisiones bibliográficas, nos indican que el material con mejores cualidades y ventajas, es el Biodentine, este posee casi las mismas cualidades que el MTA, con la ventaja de tener menor tiempo de fraguado. El Biodentine fue apoyado por 18 de los artículos revisados positivamente y en 1 negativamente. Sigue el MTA, del cual se habló en 21 artículos positivamente, sin embargo, en 12 se habló negativamente del mismo. El CEM fue apoyado positivamente en 4 artículos; el Theracal fue apoyado positivamente 2 artículos y en 2 negativamente. El CEM aunque no se mencionó mucho no tuvo resultados negativos en las bibliografías consultadas (Figura 2).

La efectividad en cuanto al sellado apical y formación de puente de dentina que brindan los cementos a base de silicato de calcio para el tratamiento de incisivos permanentes con ápice inmaduro, según los investigadores, es mayor a largo plazo en el MTA, según los investigadores, es mayor a largo plazo en el MTA, destacándose en un 52%, a este le sigue el biodentine con un 31% a corto plazo, el CEM con un 9% y por último el TheraCal apoyada en un 8% (Figura 3).

Discusión

El manejo del ápice abierto puede tener múltiples opciones entre ellas encontramos la técnica de apexificación, apexogénesis o revascularización (Jaikaria et al., 2019).

El MTA se encuentra entre los materiales más populares para la apexificación debido a sus propiedades osteoinductoras, biocompatibilidad, capacidad de sellado y naturaleza hidrófila.

Algunos de sus inconvenientes incluyen la sensibilidad de sus inconvenientes incluyen sensibilidad se su técnica , el tiempo de fraguado prolongado , la dificultad de compactación y la falta de adherencia al diente (Sinha et al., 2014).

El cemento CEM se ha introducido recientemente como un cemento endodóntico aplicable con aplicaciones clínicas similares al MTA. Muchas características deseables, como la biocompatibilidad, la integridad del tejido pulpar y las características positivas de manipulación, lo han convertido en un cemento favorable (Ashraf et al., 2017).

Además, teniendo en cuenta las ventajas del cemento CEM sobre MTA, especialmente su mejora en el problema de la decoloración de

los dientes, manipulación y efectos bactericidas, el cemento CEM podría ser un biomaterial apropiado para ser utilizado en VPT en dientes ápice abiertos (Ashraf et al., 2017).

Por otro lado, las ventajas del Biodentine a diferencia del MTA son un tiempo de fraguado más corto, mejor resistencia a la compresión y capacidad de sellado. Algunas de sus mejoras en comparación con otros materiales de silicato de calcio son sus propiedades bioactivas y su capacidad de regeneración de tejidos duros. Además, se ha sugerido que el material tiene la capacidad de mantener una integridad marginal satisfactoria debido a la formación de cristales de hidroxiapatita en la superficie, lo que mejora la capacidad de sellado (Ashraf et al., 2017).

Conclusión

Entre los cementos a base de silicato de calcio estudiados, el Biodentine es el material que presenta las mejores características en cuanto a fuerza compresiva y microdureza superficial.

El Biodentine tiene una fuerza compresiva de 61.3 y 78.5 (con 1 día de almacenamiento) y una microdureza superficial de 45.4 (con 1 día de almacenamiento) y 48.4 (con 28 días de almacenamiento).

El MTA, Biodentine y CEM presentaron un alto nivel de éxito en base a los estudios consultados y lograron formar un cierre apical en las piezas.

Sin embargo, el TheraCal demostró deficiencia en comparación con los otros cementos a base de silicato de calcio, el cual demostró una desorganización completa de la pulpa en el 22,2% de los casos tratados en el estudio de Bakhtiar et al., 2017.

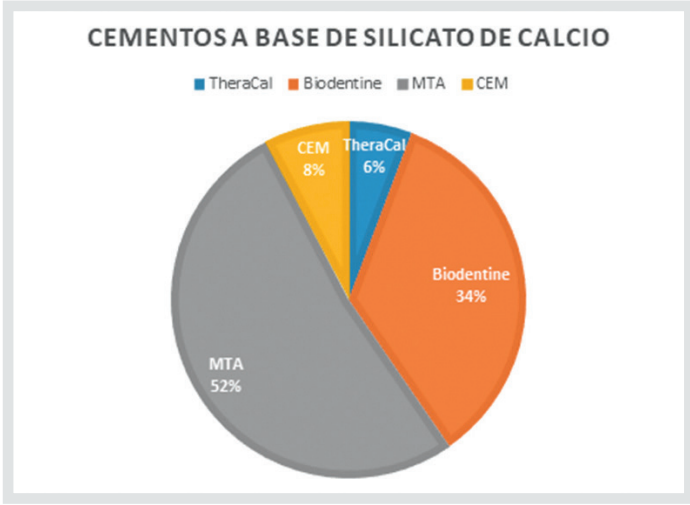

Figura 1. Porcentaje total de la frecuencia en que se mencionan los diversos cementos a base de silicato de calcio estudiado en los artículos científicos. n=30

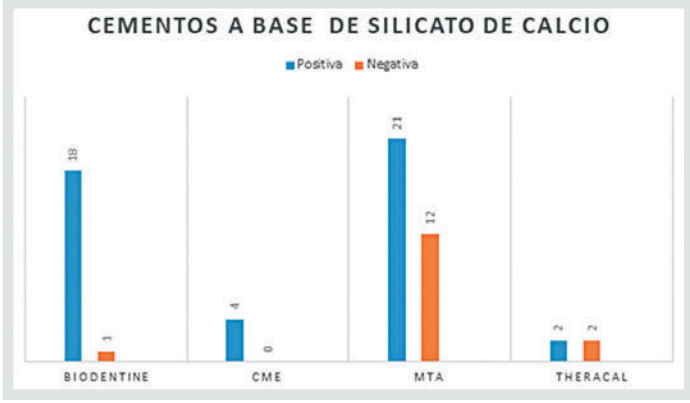

Figura 2. Porcentajes negativos y positivos de los diversos cementos a base de silicato de calcio. n=30

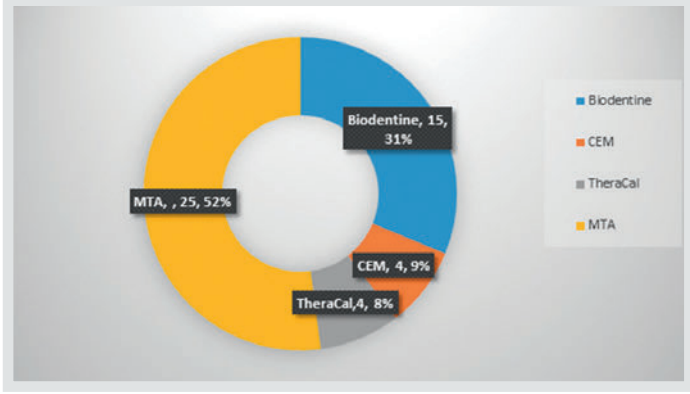

Figura 3. Porcentajes de efectividad de los cementos a base de silicato de calcio estudiados. n=30

AGRADECIMIENTOS

Agradecemos la tutoría de la Dra. Luzkarin Molina quien estuvo presente durante todo el desarrollo de nuestro proyecto, además de guiarnos y aconsejarnos para mejorar y seguir adelante con esta investigación.

REFERENCIAS

Alvandifar S, R. N. (2018). Vital pulp therapy with two different calcium-silicate cements: two cases report. Caspian J Dent Res, 7: 54-8.

Ashraf, H., Rahmati, A., & Amini, N. (2017). Vital pulp therapy with calcium-silicate cements: Report of two cases. Iranian Endodontic Journal, 12(1), 112–115.

Bajwa, N. K., Jingarwar, M. M., & Pathak, A. (2015). Single Visit Apexification Procedure of a Traumatically Injured Tooth with a Novel Bioinductive Material (Biodentine). International Journal of Clinical Pediatric Dentistry, 8(1), 58–61. ***https://doi.org/10.5005/jp-journals-10005-1284***

Bakhtiar, H., Nekoofar, M. H., Aminishakib, P., Abedi, F., Naghi Moosavi, F., Esnaashari, {E., Azizi, A., Esmailian, S., Ellini, M. R., Mesgarzadeh, V., Sezavar, M., & About, I. (2017). Human Pulp Responses to Partial Pulpotomy Treatment with TheraCal as Compared with Biodentine and ProRoot MTA: A Clinical Trial. Journal of Endodontics, 43(11), 1786–1791. ***https://doi.org/10.1016/j.joen.2017.06.025***

Bani, M., Sungurtekin-Ekçi, E., & Odabaş, M. E. (2015). Efficacy of biodentine as an apical plug in nonvital permanent teeth with open apices: An in vitro study. BioMed Research International, 2015, 15–17. ***https://doi.org/10.1155/2015/359275***

Corral-Núñez, C., Fernández-Godoy, E., Casielles, J. M., Estay, J., Bersezio-Miranda, C., Cisternas-Pinto, P., & Batista-de Oliveira Jr, O. (2016). the Current State of Calcium Silicate Cements in Restorative Dentistry: a Review. Revista Facultad de Odontología Universidad de Antioquia, 27(2), 425–441. ***https://doi.org/10.17533/udea.rfo.v27n2a10***

Dawood, A. E., Parashos, P., Wong, R. H. K., Reynolds, E. C., & Manton, D. J. (2017). Calcium silicate-based cements: composition, properties, and clinical applications. Journal of Investigative and Clinical Dentistry, 8(2), 1–15. ***https://doi.org/10.1111/jicd.12195***

Delikan, E., & Aksu, S. (2020). Comparison of the sealing ability of apical plug materials in simulated open apices: An in vitro study. Journal of Oral Research and Review. ***https://doi.org/10.4103/jorr.jorr_41_19***

Dennis Tran, Jianing He, Gerald N. Glickman, Karl F. Woodmansey. (2016). Comparative Analysis of Calcium Silicate–based Root Filling Materials Using an Open Apex Model. Journal of Endodontics. Volume 42, Issue 4. Pages 654-658. ISSN 0099-2399. ***https://doi.org/10.1016/j.joen.2016.01.015****. Disponible en:* ***https://www.sciencedirect.com/science/article/pii/S0099239916000674***

Duggal, M., Tong, H. J., Al-Ansary, M., Twati, W., Day, P. F., & Nazzal, H. (2017). Interventions for the endodontic management of non-vital traumatised immature permanent anterior teeth in children and adolescents: a systematic review of the evidence and guidelines of the European Academy of Paediatric Dentistry. In European Archives of Paediatric Dentistry. ***https://doi.org/10.1007/s40368-017-0289-5***

Facchin, C., D´Anselmo, G., & Jiménez, L. (2018). Procedimiento endodóntico regenerativo en diente permanente no vital con ápice inmaduro. Reporte de caso. Odous Cientifica, 19(1), 29–41. ***https://doi.org/ISSN 1315 1823***

Guven, Y., Tuna, E. B., Dincol, M. E., Ozel, E., Yilmaz, B., & Aktoren, O. (2016). Long-Term Fracture Resistance of Simulated Immature Teeth Filled with Various Calcium Silicate-Based Materials. BioMed Research International, 2016, 2863817. ***https://doi.org/10.1155/2016/2863817.*** *Disponible en:* ***https://www.hindawi.com/journals/bmri/2016/2863817/ http://www.scielo.org.za/scielo.php?script=sci_arttext&pid=S0011-85162017001000006***

Jaikaria, A., Negi, P., & Kukreja, S. (2019). Apexification: Use of MTA and Biodentin to form apical barrier in immature permanent teeth. ~ 156 ~ International Journal of Applied Dental Sciences.

Jamal, S., & Umer, F. (2020). Orthograde apical plug in a traumatized tooth with necrotic pulp and immature apex using calcium silicate cement: A case report. JPMA. The Journal of the Pakistan Medical Association, 70 1)(2), S125–S128.

Malkondu, Ö., Kazandağ, M. K., & Kazazoğlu, E. (2014). A review on biodentine, a contemporary dentine replacement and repair material. BioMed Research International, 2014. ***https://doi.org/10.1155/2014/160951***

Mohamed Kamel, K. A. (2017). Managements of Immature Apex: a Review. Modern Research in Dentistry, 1(1), 7–27. ***https://doi.org/10.31031/mrd.2017.01.000503***

Mta, D., & Calcio, S. De. (2016). From MTA to New Biomaterials Based on Calcium Silicate De MTA a nuevos biomateriales basados en Silicato de Calcio. 18, 18–22. ***https://doi.org/10.15517/ijds.v0i0.23483***

Muhamad, A.-H., Abdulgani, A., Abdulgani, M., Georges, C., & Ayah, J. (2017). Management of Open Apex in Permanent Teeth with Biodentine. IOSR Journal of Dental and Medical Sciences (IOSR-JDMS) e-ISSN. Disponible en: https://www.researchgate.net/publication/315785591_Management_of_Open_Apex_in_Permanent_Teeth_with_Biodentine

Nel, S, Davidson, CL, Uys, A, Sykes, L y Bernitz, H. (2017). Desarrollo de la raíz del diente fragmentado: implicaciones dentales biológicas y forenses. Revista Dental Sudafricana , 72 (10), 466-469. ***https://dx.doi.org/10.17159/2519-0105/2017/v72no10a4***

Ok, E., Altunsoy, M., Tanriver, M., Capar, I. D., Kalkan, A., & Gok, T. (2016). Fracture resistance of simulated immature teeth after apexification with calcium silicate-based materials. European Journal of Dentistry, 10(2), 188–192. https://doi.org/10.4103/1305-7456.178301

Pedroza, J. A. Y., Villasante, R. A. Ñ., Kohatsu, A. K. N., & Gamboa, M. M. R. N. (2020). Protección pulpar: cementos a base de silicato de calcio. Relato de un caso clínico. Revista Estomatológica Herediana, 30(3), 196-200. ***https://revistas.upch.edu.pe/index.php/REH/article/view/3823***

PEREIRA, A. C., OLIVEIRA, M. L. de, CERQUEIRA-NETO, A. C. C. L., GOMES, B. P. F. A., FERRAZ, C. C. R., ALMEIDA, J. F. A. de, MARCIANO, M. A., & DE-JESUS-SOARES, A. (2020). Treatment outcomes of pulp revascularization in traumatized immature teeth using calcium hydroxide and 2% chlorhexidine gel as intracanal medication. Journal of Applied Oral Science, 28(55), 1–11. ***https://doi.org/10.1590/1678-7757-2020-0217***

Pradeep, K., Mohata, P., & Butula, R. (2018). Biodentine: novel endodontic material for single step apexification: A case report. South African Dental Journal, 73(7), 452–455. ***https://doi.org/10.17159/2519-0105/2018/v73no7a4***

*Ree, M. (2015). Vital pulp therapy with Biodentine TM in two immature, traumatized teeth. Clinical. Disponible en :****https://www.moderndentistrymedia.com/mar_april2015/ree.pdf***

Ree, M. H., & Schwartz, R. S. (2017). Long-term Success of Nonvital, Immature Permanent Incisors Treated With a Mineral Trioxide Aggregate Plug and Adhesive Restorations: A Case Series from a Private Endodontic Practice. Journal of Endodontics. ***https://doi.org/10.1016/j.joen.2017.02.017***

S Zhabuawala, M., R Nadig, R., S Pai, V., Gowda, Y., & M Aswathanarayana, R. (2017). Reinforcing Effects of Calcium Silicate-based Cement and Dual Cure Composite Resin in Simulated Immature Teeth with an Open Apex: An in vitro Study. International journal of clinical pediatric dentistry, 10(4), 351–357. ***https://doi.org/10.5005/jp-journals-10005-1464.*** *Disponible en:* ***https://www.ncbi.nlm.nih.gov/pmc/articles/PMC5789138/***

Sinha, N., Singh, B., & Patil, S. (2014). Cone beam-computed topographic evaluation of a central incisor with an open apex and a failed root canal treatment using one-step apexification with Biodentine™: A case report. Journal of conservative dentistry : JCD, 17(3), 285–289. ***https://doi.org/10.4103/0972-0707.131805***

Tawil, P. Z., Duggan, D. J., & Galicia, J. C. (2015). Mineral trioxide aggregate (MTA): its history, composition, and clinical applications. Compendium of Continuing Education in Dentistry (Jamesburg, N.J. : 1995), 36(4), 247—52; quiz 254, 264. ***https://europepmc.org/articles/PMC4962539***

Ürkmez, E. Ş., & Pınar Erdem, A. (2020). Bioactivity evaluation of calcium silicate-based endodontic materials used for apexification. Australian Endodontic Journal, 46(1), 60–67. ***https://doi.org/10.1111/aej.12367***

Utneja, S., Nawal, R. R., Talwar, S., & Verma, M. (2015). Current perspectives of bio-ceramic technology in endodontics: calcium enriched mixture cement - review of its composition, properties and applications. Restorative Dentistry & Endodontics, 40(1), 1. ***https://doi.org/10.5395/rde.2015.40.1.1***

Vidal, K., Martin, G., Lozano, O., Salas, M., Trigueros, J., & Aguilar, G. (2016). Apical Closure in Apexification: A Review and Case Report of Apexification Treatment of an Immature Permanent Tooth with Biodentine. Journal of Endodontics, 42(5), 730–734. ***https://doi.org/10.1016/j.joen.2016.02.007***

EL ODONTÓLOGO

PUBLICACIÓN CIENTÍFICA OFICIAL DE LA ASOCIACIÓN ODONTOLÓGICA PANAMEÑA

Dr. Eduardo E. Arosemena Doss

Doctor en Gerencia,
Universidad del Caribe.

Maestría en Administración de Negocios, University of Louisville.

Especialista en Docencia Superior, Universidad de Panamá.

Doctor en Cirugía Dental, Facultad de Odontología, Universidad de Panamá.

Funcionario de la Caja de Seguro Social

Profesor de licenciatura y postgrado de la Facultad de Ciencias de la Salud, Universidad Interamericana de Panamá

Dr. Pedro A. Fernández Ho

Doctor en Cirugía Dental, Facultad de Odontología, Universidad de Panamá.

Diplomado en Cirugía Oral y Endodoncia,
Caja de Seguro Social.

Administración de los Servicios de Salud, Vicerrectoría de Extensión-Universidad de Panamá

Presidente de la Asociación Odontológica Panameña

Presidente de la Federación Odontológica de Centro América y Panamá 2018-2020

NEOMANAGEMENT

Un reto para la ética y la responsabilidad social en las empresas de salud

Neomanagement: A Challenge For Ethics And Social Responsibility In Health Care Companies

Eduardo E. Arosemena Doss, DDS, MBA, Ph.D
Pedro A. Fernández Ho, DDS

Resumen

Toda empresa debe ser administrada de manera eficiente utilizando herramientas y competencias probadas científicamente. El neomanagement es un tipo de técnica administrativa que crea un ambiente laboral tóxico y antiético que puede traer repercusiones negativas tanto para los colaboradores como para la empresa de salud de ser adoptado. El objetivo de este estudio es describir los peligros que el neomanagement pueden representar para la ética y la responsabilidad social en las empresas del ámbito de la salud a través de la utilización de una metodología cualitativa, hermenéutica y descriptiva, apoyada en el uso de la multiangulación, haciendo una revisión sistemática de seis artículos entre los años 2017 y 2020, con la ayuda de la plataforma Google Scholar. Los criterios de inclusión fueron: artículos que tratasen sobre administración, proceso administrativo, neomanagement y liderazgo e inteligencia emocional. El neomanagement, como corriente administrativa, representa un peligro a toda empresa de salud que lo adopte como técnica administrativa por el clima laboral tóxico que genera y puede afectar su relación laboral, social y financiera.

Palabras clave:
Neomanagement, Ética, Responsabilidad Social, Empresa de Salud, tóxico.

Abstract

Every business must be managed efficiently using scientifically proven tools and competencies. Neomanagement is a type of administrative technique that creates a toxic and unethical work environment that can have negative repercussions for both employees and the health company if adopted. The objective of this study is to describe the dangers that neomanagement can represent for ethics and social responsibility in companies in the health field through the use of a qualitative, hermeneutical and descriptive methodology, supported by the use of multiangulation doing a systematic review of six articles between the years 2017 and 2020, with the help of the Google Scholar platform. The inclusion criteria were: articles that dealt with administration, administrative process, neomanagement and leadership and emotional intelligence. Neomanagement, as an administrative current, represents a danger to any health company that adopts it as an administrative technique due to the toxic work environment that it generates and can affect their employment, social and financial relationship.

Keywords:
Neomanagement, Ethics, Social Responsability, Health Companies, toxic.

Resumo

Todos os negócios devem ser gerenciados de forma eficiente, usando ferramentas e competências cientificamente comprovadas. Neomanagement é um tipo de técnica administrativa que cria um ambiente de trabalho tóxico e antiético que pode ter repercussões negativas para os funcionários e para a empresa de saúde, se adotada. O objetivo deste estudo é descrever os perigos que a neogestão pode representar para a ética e responsabilidade social em empresas da área da saúde por meio da utilização de uma metodologia qualitativa, hermenêutica e descritiva, apoiada no uso da multiangulação, fazendo uma revisão sistemática de seis artigos entre os anos de 2017 e 2020, com o auxílio da plataforma Google Scholar. Os critérios de inclusão foram: artigos que tratassem de administração, processo administrativo, neogestão e liderança e inteligência emocional. A neogestão, como corrente administrativa, representa um perigo para qualquer empresa de saúde que a adote como técnica administrativa devido ao ambiente de trabalho tóxico que gera e pode afetar suas relações trabalhistas, sociais e financeiras.

Palavras-chave:
Neogestão, Ética, Responsabilidade Social, Empresa de Saúde, tóxicos.

Introducción

El ser humano habita en una sociedad altamente globalizada y tecnificada en la que es muy fácil perder la perspectiva personal debido a la influencia que ejerce el exceso de la información a la cual tenemos acceso y al alcance de nuestros dedos. Los avances tecnológicos de la informática y de la comunicación, TIC, permite al ser humano estar al tanto de los cambios que se dan vertiginosamente en todas y cada una de las latitudes del planeta. Mucha de esta información actúa como contaminante social ya que parece pasar a través de un tamiz que filtra de manera selectiva, los actos viles de corrupción y barbarie criminal que se perpetran día a día en nuestro país y en otros países del área.

Las empresas de salud, como todo negocio que aspire a ser redituable ahora y en el futuro, deben ser administradas de la mejor manera para garantizar este objetivo. En la vorágine económica desatada por la pandemia causada por el mortal virus de la COVID 19, los administradores de las empresas, incluyendo los de las empresas de salud, se encuentran compitiendo por satisfacer las demandas y necesidades de una población que ha experimentado una disminución drástica de sus ingresos. En este afán de generar ingresos en una sociedad que ha visto que se encuentra limitada en recursos financieros, los administradores de salud pueden caer en la tentación de utilizar prácticas administrativas no deseadas y repudiadas. El Neomanagement, el cual ha sido denominado por algunos autores como el lado oscuro de la administración, ha sido foco de estudio de muchos autores. “Linstead, Maréchal & Griffin (2014), plantean la necesidad de investigar en aquellos factores relacionados con el denominado “lado oscuro de la organización”, las cuales tradicionalmente han sido invisibilizados en las teorías organizacionales. Citado por Figueroa, A. J., & Urrutia, V. G. (2019). Las consecuencias tóxicas de este estilo gerencial tienen un efecto en el colaborador, en la ética y en la responsabilidad social empresarial

En este artículo se analizarán y contrastarán las posturas de varios autores con relación al neomanagement, la ética y responsabilidad social empresarial de las empresas de salud.

Neomanagement, Ética y Responsabilidad Social

Las empresas, incluyendo las empresas del ámbito de la salud, han sido definidas como **"una organización o institución dedicada a actividades o persecución de fines económicos o comerciales para satisfacer las necesidades de bienes y/o servicios de la sociedad, a la par de asegurar la continuidad de la estructura (Concepto de Empresa)"**. Mero-Vélez, J. M. (2018).

La administración de las empresas del ámbito de la salud, al igual que toda empresa en general, deben ser administradas con fundamentos teórico-prácticos probados, basados en el arte y la ciencia empresarial, haciendo uso eficiente de los recursos, apoyados en el ciclo administrativo, utilizando las competencias adquiridas y las herramientas disponibles para tal fin.

"La administración de las empresas, no es un juego de niños, se necesita una alta capacidad gerencial para llevar adelante una organización, ya que esta, al igual que los tiempos, va evolucionando y los gerentes que llevan sus riendas, deben estar a la par de los nuevos retos, tanto económicos como de mercado". Cevallos, J. R. M, et.al. (2017). Esto nos dice que los administradores en todo momento, y más aún en los tiempos de crisis, deben procurar afrontar los retos, adaptarse y sacar la empresa adelante a toda costa, ya que los colaboradores y las familias de los mismos dependen del sustento que esta les provee.

El neomanagement ha sido un tipo de gerencia criticado por muchos autores y administradores, por los potenciales efectos nefastos que puede acarrear su implementación cuando se utiliza para regir los destinos de las empresas.

Figueroa, A. J., & Urrutia, V. G. (2019) traen a la palestra una situación real y vigente:

El escenario actual de globalización ha derivado en replantear las estrategias organizacionales y cuestionar los paradigmas existentes ante las situaciones de crisis. Las consecuencias más claras de enfrentar una enorme competitividad y asumir los efectos en entornos laborales cada vez más difusos y permeables, han hecho cuestionar los valores predominantes y los paradigmas de gestión organizacional (Cárdenas, Link & Stillerman 2012). De esta manera, se genera una brecha entre las organizaciones y de éstas a los trabajadores, donde se enmarcan situaciones de desequilibrio y desigualdad.

Definido, el neomanagement es **"el uso de tácticas y acciones hostiles por parte de la gerencia, las cuales crean un ambiente de trabajo tóxico y antiético que pueden desembocar en serias consecuencias para los trabajadores y la empresa"** (traducido por los autores) Del Pino Pena, M. (2018, May).

Este uso de métodos no éticos y hostiles, con el pretexto de alcanzar los objetivos y metas empresariales, de ser aplicado en una empresa del ámbito de la salud, puede convertirse en una bomba de tiempo que puede detonar en cualquier momento.

La instauración de una **"nueva administración"** puede traer efectos nefastos en la ética y la responsabilidad social empresarial

de todas las empresas, incluyendo a las del campo de la salud. La ética y la moral deben ir de la mano; deben formar parte integral de toda profesión, no con el fin de engalanar las líneas de las misiones y visiones empresariales, sino con el interés de tratar al ser humano con dignidad. La ética definida de forma sencilla no es más que el saber diferenciar entre el bien y el mal. Nuestras primeras lecciones acerca de ética moral, y valores nos viene del hogar.

La responsabilidad social de toda empresa, incluida la práctica odontológica, se refiere al compromiso que la organización tiene con la sociedad en la que se desenvuelve y cuyas necesidades pretende satisfacer. Debido a esta responsabilidad adquirida, toda empresa debe adoptar los valores de la sociedad en la que desarrolla sus actividades, ya sea como institución social o como organización económica privada.

Echeverría-Ríos, O. M., et.al, (2018) citan lo siguiente:

De Oliveira y Moneva (2013) afirman que, para considerar una empresa como socialmente responsable, no solamente se trata de apoyar a la comunidad y mejorar el ambiente, sino que además debe haber una mejor calidad de vida para los trabajadores de las empresas, así como una buena comunicación, lograr rendimientos para los accionistas y, al mismo tiempo, contribuir para la satisfacción de sus consumidores.

En momentos de crisis, cuando los recursos son finitos, como lo que venimos experimentando en América Latina desde el 2019, muchas empresas en su afán de generar ingresos pudieron verse en la tentación de realizar prácticas de neomanagement aún sin saberlo, si sus gerentes no se preocuparon o recibieron educación en ética, valores y responsabilidad social. Es en este momento donde el neomanagement puede hacer su aparición. **"Piñuel (2008), define el neomanagement o gerencia tóxica, como la manera de dirigir organizaciones y recurso humano mediante la constante destrucción de las personas, del entorno y del clima laboral."** Figueroa, A. J., & Urrutia, V. G. (2019). En las empresas de salud, la creación de un ambiente tóxico puede traer repercusiones graves y la relación laboral a largo plazo se vería sacrificada por los réditos obtenidos de manera inmediata.

La emergencia de un liderazgo tóxico en una empresa de salud puede llevarla a ser un lugar indeseable para laborar. La inteligencia emocional ha sido citada por algunos autores como una defensa contra este flagelo. La capacitación recibida por los integrantes de la empresa de salud resulta ser de gran ayuda en momentos de crisis y puede ser la diferencia entre el éxito y el fracaso de la gestión en todos los niveles. De acuerdo a López, C. G. G., & Pacheco, N. E. (2020):

Los investigadores sociales y formadores están de acuerdo en que la información emocional juega un papel vital en nuestra vida laboral en la medida que las relaciones sociales que hacemos están regidas por reglas de comportamientos (i.e., cooperación, apoyo, sumisión, entre otras) que se basan en nuestras emociones y estados de ánimos del momento. Por tanto, ser capaz de comprender esta información emocional y su posible impacto sobre las personas con las que trabajamos y saber usarlas de forma constructiva en beneficio de la propia organización, es lo que convierte a un líder en emocionalmente inteligente.

Es meritorio entones que las empresas de la salud se conviertan en empresas líqui-

das capaces de transformarse y adaptarse a los cambios que se generen de manera súbita, como el que trajo la pandemia del COVID 19, para no ser sorprendidos por ellos desembocando en acciones improvisadas incapaces de manejar una crisis repentina.

La atención de pacientes y la percepción de los mismos hacia los establecimientos proveedores de salud, se puede ver comprometida por un neomanagement que comprometa la integridad tanto de los colaboradores a través de prácticas no éticas, que conllevan a una visibilidad negativa de la empresa en esta era de la información y de la comunicación, afectando su capacidad de generar ingresos al ser percibida por la sociedad como una empresa de comportamiento inadecuado. Esto a su vez puede afectar el programa de responsabilidad social empresarial ya que las personas y empresas externas no desean verse asociadas a empresas de ética dudosa. **"La responsabilidad social empresarial (RSE) se ha convertido en uno de los aspectos relevantes para los consumidores, ya que se preocupan por el tipo de empresa que está detrás del producto o servicio que adquieren"** Echeverría-Ríos, O. M., et.al, (2018).

Se aprecia entonces que, al aplicar prácticas no éticas, una empresa se arriesga a afectar su balance integral, es decir, el balance interno con sus colaboradores y el balance externo con sus consumidores, clientes o pacientes, lo que puede desembocar en un efecto contrario al deseado por la empresa: generar ingresos.

Metodología

Para la elaboración del este artículo se utilizó una metodología cualitativa, hermenéutica y descriptiva, apoyada en el uso de la multiangulación, haciendo una revisión sistemática de seis artículos entre los años 2017 y 2020, con la ayuda de la plataforma Google Scholar. Los criterios de inclusión fueron: artículos que tratasen sobre administración, proceso administrativo, neomanagement y liderazgo e inteligencia emocional, para de esta manera contrastar las posturas que permitan determinar el posible efecto negativo que pueda tener el neomanagement, cuando es aplicado por la gerencia, en la ética y a responsabilidad social en las empresas de salud.

Discusión

Tras revisar la literatura, los autores consideran que existe amplia documentación científica para sugerir que el llamado estilo gerencial neomanagement ejerce efectos negativos en la moral de los colaboradores por sus prácticas no éticas. La percepción de los pacientes hacia las empresas de salud que adopten este tipo de prácticas puede ser no favorable para el negocio ya que como cita un autor, los servicios que prestan son un reflejo de su comportamiento ético-social.

El adoptar prácticas que sacrifiquen el bienestar de los colaboradores puede ser un arma de doble filo, ya que, mientras se obtienen ganancias a corto plazo, se puede poner en peligro la estabilidad empresarial a futuro mediato. La trillada frase de que **"el fin justifica los medios"** no tiene cabida en la administración moderna, la ética y la responsabilidad social empresarial.

La educación y capacitación en cuanto a ética, moral y valores de los gerentes y trabajadores de las empresas de salud, aunado a una buena evaluación de la inte-

ligencia emocional demostrada por el equipo laboral, puede contribuir a minimizar la aparición e instauración de prácticas gerenciales como el neomanagement y minimizar sus efectos en caso de ser aplicada. El neomanagement en vez de contribuir al fortalecimiento empresarial puede servir como la plataforma de lanzamiento del "viaje del ego" de un líder desadaptado y que piensa establecer una tiranía, dándole rienda suelta a los deseos de su lado oscuro y al propósito de su agenda oculta.

Conclusiones

El neomanagement, como corriente administrativa, representa un peligro a toda empresa de salud que lo adopte como técnica administrativa por el clima laboral tóxico que genera y puede afectar su relación laboral, social y financiera. La inteligencia emocional de los involucrados en el proceso, aunado a una capacitación continua, puede resultar un arma contra el neomanagement si llegase a ser instaurado.

Las tecnologías de información y comunicación, TIC, pueden ser aliados o enemigos dependiendo del uso que se les dé. Éstas nos permiten estar a tono con el medioambiente y obtener información en tiempo real para favorecer la implementación de estrategias que toda empresa líquida debe adoptar para enfrentar momentos de crisis, teniendo en cuenta que la liquidez empresarial en este artículo se refiera a la adaptabilidad al cambio y no a su fortaleza financiera.

La vigilancia constante, como la que puede ejercer un comité de ética y RSE bien empoderado, pueden ser el control que se debe instaurar para prevenir prácticas administrativas aberrantes.

REFERENCIAS BIBLIOGRÁFICAS

Cevallos, J. R. M., Holguín, B. L. D., & Rodríguez, D. C. S. (2017). La administración de empresas: emprendimiento y gestión. Dominio de las Ciencias, 3(3), 829-837.

Del Pino Pena, M. (2018, May). You or Me-To Sacrifice Oneself to Sacrifice Others: Towards a Philosophical Approach to Neomanagement: New Paradigm of Anti-egotistical Organizational Leadership, Conspiracy Scenarios and Toxic Workplace. In Proceedings of the XXIII World Congress of Philosophy (Vol. 5, pp. 41-45).

Echeverría-Ríos, O. M., Abrego-Almazán, D., & Medina-Quintero, J. M. (2018). La responsabilidad social empresarial en la imagen de marca afectiva y reputación. Innovar: Revista de ciencias administrativas y sociales, 28(69), 133-147.

Figueroa, A. J., & Urrutia, V. G. (2019). neomanagement, el lado oscuro de las organizaciones y el conflicto trabajo-familia: reflexiones críticas y propuestas de líneas de investigación. Revista Universitaria Ruta, 21(1), 25-44.

López, C. G. G., & Pacheco, N. E. (2020). Liderazgo e Inteligencia emocional: aplicaciones psicosociológicas en Seguridad y Defensa. Armas y Cuerpos, (143), 10-19.

Mero-Vélez, J. M. (2018). Empresa, administración y proceso administrativo. Revista Científica FIPCAEC (Fomento de la investigación y publicación en Ciencias Administrativas, Económicas y Contables). ISSN: 2588-090X. Polo de Capacitación, Investigación y Publicación (POCAIP), 3(8), 84-102

Dr. Albertson Martins Gomes

Cirujano Dentista egresado del Curso de Odontologia del Centro de Ciencias, Tecnología y Salud de la Universidad Estatal de Paraíba – PB, Brasil.

Contacto:
albertson.gomes@aluno.uepb.edu.br

Matheus Ferreira Andrade

Académico del Curso de Odontologia del Centro de Ciencias, Tecnología y Salud de la Universidad Estatal de Paraíba – PB, Brasil.

Contacto:
ferreira.m1383@gmail.com

Abraão Giullian Cavalcanti Araújo

Académico de biomedicina, Facultad Maurício de Nassau - UNINASSAU, Campina Grande – PB, Brasil.

Contacto:
abraao.giullian@gmail.com

EL ODONTÓLOGO
PUBLICACIÓN CIENTÍFICA OFICIAL DE LA ASOCIACIÓN ODONTOLÓGICA PANAMEÑA

Prof. Dr. Me, Ph.D. Manuel Antonio Gordón-Núñez

Cirujano Dentista egresado de la Facultad de Odontología de la Universidad Federal de Paraíba, Brasil. Maestria, Doctorado y Postdoctorado em Patología Oral por el Programa de Postgrado em Patologia Bucal de la Universidad Federal do Río Grande do Norte, Brasil. Especialista em Biologia Molecular aplicada a la salud humana por el Programa de Postgrado em Ciencias Faumacéuticas de la Universidad Federal de Rio Grande do Norte, Brasil. Profesor de Procesos Patológicos del Curso de Odontología del Centro de Ciencias, Tecnología y Salud de la Universidad Estatal de Paraíba. Vicerrector Adjunto de la Vicerrectoria Estudiantil de la Universidad Estatal de Paraíba, Brasil.

Contacto: gordonnunez162531@gmail.com

Dirección de correspondência:
Universidade Estadual da Paraíba

Departamento de Odontología
– Programa de Potsgrado en Odontología

Rua Juvêncio Arruda, s/n – Bodocongó – Campina Grande –
PB – Brasil CEP 58429-600 Phone/
Fax: +55 83 3315-3471 / +55 84 99907-7970

E-mail: gordonnunez162531@gmail.com

OSTEOGÉNESIS IMPERFECTA Y SUS IMPLICACIONES

Sobre la salud bucal de niños y adolecentes: revisión integrativa de literatura

Osteogenesis imperfect and its implications on oral health of children and adolescents: an integrative literature review

— A osteogênese imperfeita e suas implicações na saúde bucal de crianças e adolescentes: revisão integrativa da literatura —

Prof. Dr. Me, Ph.D. Manuel Antonio Gordón-Núñez
Dr. Albertson Martins Gomes
Matheus Ferreira Andrade
Abraão Giullian Cavalcanti Araújo

Resumen

La osteogénesis imperfecta (OI) representa una serie de disturbios genéticos bastante raros, con una prevalencia de 1:10.000, caracterizada por alteraciones morfofisiológicos en los huesos, tejido conectivo y puede desencadenar complicaciones sistémicas y aisladas. Este artículo evaluó la influencia de la OI en el desarrollo de alteraciones orofaciales y sus implicaciones en la calidad de vida relacionada con la salud bucal de niños y adolescentes. Tratase de un estudio cualitativo a través de la base de datos electrónica de la Biblioteca Nacional de Medicina de los E.U.A (PubMed/NLM), utilizando como clave de búsqueda los términos MeSH: "Salud bucal"; "Niños"; "Adolescentes"; "Osteogénesis imperfecta". Se usó el sistema de formularios avanzados para buscar y seleccionar artículos con el empleo del conector booleano "AND". Los criterios de elegibilidad fueron: artículos publicados en su totalidad de

forma gratuita; artículos publicados en inglés, portugués y español; reportes de casos/revisiones/artículos clásicos sobre el tema; en humanos; publicaciones entre 2000 y 2021. Fueron encontrados 28 artículos completos, de los cuales, 07 fueron seleccionados después de aplicar los criterios de elegibilidad. No hubo artículos duplicados. Con el análisis de los artículos se evidenció la prevalencia de OI tipo I, las alteraciones estomatognáticas más frecuentes fueron la maloclusión, taurodontismo, cálculos pulpares, hipodoncia, oligodoncia, decoloraciones dentales y deformaciones faciales. Se concluye que la OI tipo I es más prevalente y la enfermedad suele asociarse a la ocurrencia de diversas alteraciones estomatognáticas, que pueden tener un impacto negativo en la calidad de vida de los pacientes, debido al compromiso de la estética dental y facial, así como el perjuicio de la funcionalidad de los tejidos afectados. Por lo tanto, el papel de los profesionales de la odontología es importante para la identificación y manejo adecuado de los pacientes con OI a travéz de abordaje de equipos multidisciplinares y multiprofesionales.

Palabras clave: *Adolescente. Niño. Osteogénesis imperfecta. Salud bucal.*

Abstract

Osteogenesis imperfecta (OI) is a very rare genetic disease, with a prevalence of 1:10,000, characterized by morphophysiological problems to the bones, connective tissue and can trigger systemic and punctual complications. Thus, this article aims to analyze the objective of OI in the development of orofacial changes and its accuracy in the quality of life related to the oral health of children and adolescents. Qualitative methodology using the electronic database of the National Library of Medicine of the U.S. (PubMed / NLM), with a search in the search key using MeSH terms: “Oral health”; “Kids”; “Adolescents”; “Osteogenesis imperfecta”. The advanced form system was used to search and select articles using the Boolean “AND” connector. Eligibility criteria were: articles published in full for free; articles published in English, Portuguese and Spanish; case reports / analysis / classic articles on the subject; we humans; publications between 2000 and 2021. Based on the search strategy, 28 full papers were found; of these, 07 articles were selected after applying the eligibility criteria. There were no duplicate articles. With the analysis of the articles, the prevalence of type I OI became evident and the most frequent stomatognathic changes were malocclusion, taurodontism, pulp calculi, hypodontia, oligodontia, tooth discoloration and facial deformities. Type I OI is the most prevalent and the disease usually

leads to the occurrence of several stomatognathic changes, which can have a negative impact on the quality of life of patients, due to the impairment of dental and facial esthetics, as well as the loss of functionality of the affected tissues. Therefore, the role of dentistry professionals is highlighted in the identification and management of these patients, as part of multidisciplinary and multiprofessional approaches.

Keywords: *Adolescence. Child. Osteogenesis imperfecta. Oral health.*

Resumo

A osteogênese imperfeita (OI) é uma série de distúrbios genéticos bastante raros, com uma prevalência de 1:10.000, caracterizada por problemas morfofisiológicos aos ossos, tecido conjuntivo e pode desencadear complicações sistêmicas e pontuais. Dessa forma, este artigo tem como objetivo avaliar a influência da OI no desenvolvimento de alterações orofaciais e suas implicações na qualidade de vida relacionada à saúde bucal de crianças e adolescente. Metodologia qualitativa com utilização da base de dados eletrônica U. S. National Library of Medicine (PubMed/NLM), com a busca na chave de pesquisa através de MeSH terms: "Oral health"; "Children"; "Adolescents"; "Osteogenesis imperfecta". Foi utilizado o sistema de formulário avançado para busca e seleção dos artigos utilizando conector booleano "AND". Os critérios de elegibilidade foram: artigos publicados na íntegra gratuitamente; artigos publicados em inglês, português e espanhol; case reports/reviews/classical articles sobre o tema; humanos; publicações entre 2000 e 2021. Foram encontrados 28 trabalhos na íntegra; destes, 07 artigos foram selecionados após aplicação dos critérios de elegibilidade. Não houve artigos duplicados. Com a análise dos artigos, tornou-se evidente a prevalência da OI do tipo I e as alterações estomatognáticas mais frequentes foram má oclusão, taurodontismo, cálculos pulpares, hipodontia, oligodontia, descolorações dentárias e deformações faciais. A OI do tipo I é a mais prevalente e a doença usualmente leva à ocorrência de diversas alterações estomatognáticas, as quais podem exercer impacto negativo na qualidade de vida dos pacientes, devido ao comprometimento da estética dental e facial, bem como ao prejuízo na funcionalidade dos tecidos afetados. Destaca-se, portanto, o papel dos profissionais da odontologia reveste-se de importância na identificação e manejo desses pacientes, fazendo parte de abordagens multidisciplinares e multiprofissionais.

Palavras-chave: *Adolescente. Criança. Osteogênese imperfeita. Saúde bucal.*

Introducción

La osteogénesis imperfecta (OI) es un grupo de trastornos congénitos del tejido conectivo caracterizados por poca e frágil masa ósea que promueven una morbilidad significativa debido al dolor, la inmovilidad, las deformaciones esqueléticas y la falta de crecimiento (ANDERSSON et al., 2017; LUO et al., 2019).

Se informa que el 85% - 90% de los casos de OI presentan deficiencia de colágeno tipo I, debido al desarrollo de mutaciones hereditarias o no hereditarias en los genes COL1A1 y COL1A2 (LUO et al., 2019; MALMGREN et al., 2020). Además, estudios recientes también apuntan a alteraciones genéticas en los genes CRTAP, LEPRE1, SERPINH1 y SP7 asociadas a la ocurencia de esta condición patológica (LUO et al., 2019; PRADO et al., 2019).

La OI es asociada a alteraciones morfofisiológicas óseas, con posibilidad de manifestaciones sistemáticas y solitarias, entre ellas: fragilidad esquelética, macrocefalia, deformaciones de la caja torácica e incluso complicaciones que pueden comprometer el sistema estomatognático (ANDERSSON et al., 2017; MARINI et al., 2017; LUO et al., 2019).

En el sistema estomatognático, la OI puede estar asociada a deformaciones faciales y fragilidad ósea con tendencia a fracturas (ANDERSSON et al., 2017). Además, algunos estudios reportan prevalencia de maloclusión y ocurrencia de anomalías dentales como agenesia, microdoncia y alteraciones en los genes de formación de esmalte y dentina (NGUYEN et al., 2016; HARRISON et al., 2021). Así, es necesario que los profesionales de la odontología analicen detalladamente dichas alteraciones, con la finalidad de agilizar y definir un diagnóstico precoz, el cual permita adoptar el manejo adecuado de los casos.

En vista de lo anterior, este artículo tiene como objetivo discutir la influencia de la osteogénesis imperfecta en el desarrollo de alteraciones orofaciales y sus implicaciones sobre la calidad de vida relacionada con la salud bucal de niños y adolescentes, a través de una revisión de la literatura.

Metodología

Esta revisión integrativa de la literatura utilizo una metodología cualitativa, según los criterios de Rother (2007) y Pereira et al. (2018), orientada por la pregunta de investigación: ¿Cuál es la influencia de la osteogénesis imperfecta en la ocurrencia de alteraciones orofaciales y sus implicaciones en la calidad de vida relacionada con la salud bucal de niños y adolescentes? Esta revisión integradora se basó en cinco pasos, que se ilustran en el diagrama de flujo 1:

Se utilizó la base de datos electrónica de la Biblioteca Nacional de Medicina de E.U.A. (PubMed/NLM) para buscar e identificar estudios que respondieran a la pregunta guía de esta revisión integrativa de la literatura. Se realizaron búsquedas en la base de datos de estudios realizados entre el 01/01/2000 y el 30/01/2021.

Se utilizaron los siguientes términos MeSH para la búsqueda: “Salud bucal”; “Niños”; “Adolescentes”; “Osteogénesis imperfecta”. Se utilizó el sistema de formularios avanzados para buscar y seleccionar artículos utilizando el conector booleano “AND”. La selección de los artículos fue realizada

por dos investigadores de forma independiente, a partir del título y el resumen, con base en los siguientes criterios de elegibilidad: artículos publicados integralmente gratuitos; artículos publicados en inglés, portugués y español; considerando los siguientes tipos de publicaciones: case reports / classical articles sobre el tema; en humanos; publicadas entre enero de 2000 e junio de 2021.

Diagrama de flujo 1

ETAPAS PARA LA FORMULACIÓN DE LA INVESTIGACIÓN

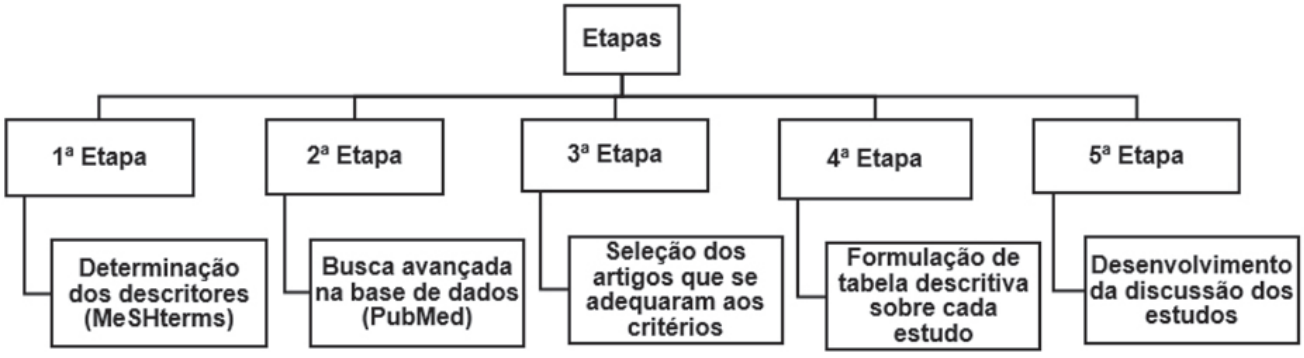

Fuente: Propios autores, 2021.

Resultados

A partir de la estrategia de búsqueda se encontraron 28 trabajos completos; de estos, 07 artículos fueron seleccionados después de aplicar los criterios de elegibilidad. No hubo artículos científicos duplicados.

En la tabla 1 se muestran los datos sociodemográficos y objetivos de los pacientes en los artículos sobre osteogénesis imperfecta. La información contenida en los artículos consultados mostró que, en conjunto, los siete artículos incluyeron una muestra de 550 pacientes con OI, en los cuales, hubo un ligero predominio del sexo femenino (n=276, 50,18%), con edades que iban desde los cero meses hasta los 45 años.

En la tabla 2 se muestran los datos sobre los tipos de osteogénesis imperfecta, alteraciones orofaciales, implicaciones en la calidad de vida y formas de manejo reportados en los artículos seleccionados. Considerando los resultados de los artículos en su conjunto, en la muestra predominó la osteogénesis imperfecta tipo I, con 321 casos (58,36%). En orden decreciente de frecuencia, la dentinogénesis imperfecta (reportada en 03 artículos), los problemas de oclusión dental (en 06 artículos), especialmente la mordida abierta anterior (Tabla 2), fueron las alteraciones orofaciales más frecuentes.

Tabla 1. Datos sociodemográficos de los pacientes y objetivos de los artículos sobre osteogénesis imperfecta. Araruna – PB, Brasil, 2022.

AUTOR	OBJETIVO	IDADE	SEXO
Nguyen et al. (2016).	Analizar la oclusión dental y determinar la necesidad de tratamientos de ortodoncia en 26 personas con OI en comparación con 400 personas sanas (grupo Control) e investigar la asociación entre OI y maloclusión.	12 – 16 años (n=26)	Hombre (n=18) Mujer (n=8)
Andersson et al. (2017).	Investigar la asociación entre mutaciones en los genes COL1A1 y COL1A2, dentinogénesis imperfecta (DGI), taurodontismo y retención de segundos molares permanentes en una cohorte no apareada de 152 niños y adolescentes con OI.	4 meses – 19 años (n=152)	Hombre (n=85) Mujer (n=67)
Bendixen et al. (2018).	Investigar la ocurrencia de trastornos temporomandibulares, evaluar el estado psicosocial y la oclusión dental en una población de pacientes adultos con OI. Los participantes (n = 75) se clasificaron con OI leve, tipo I (n = 56) u OI moderada-grave, tipo III y IV (n = 19)	Edad média 45,5 (n=75)	Hombre (n=35) Mujer (n=40)
Najirad et al. (2018).	Explorar la influencia de la gravedad de la OI sobre la calidad de vida relacionada con la salud bucal en 138 niños y adolescentes (62% niñas) diagnosticados con OI tipo I, III, IV, V y VI (n = 65, 30, 37, 4 y 2, respectivamente), utilizando cuestionarios (Children's Perception Questionnaires - QPC) para edades de 8 a 10 años (QPC_{8-10}) y 11 a 14 años (QPC_{11-14}).	8 a 14 anos (n=138)	Hombre (n=53), Mujer (n=85).
Thuesen et al. (2018).	Relatar las características dentales y todos los tratamientos dentales realizados en pacientes adultos daneses con OI.	Edad média 45,4 (n=73)	Hombre (n=38), Mujer (n=35)
Prado et al. (2019).	Analizar la vulnerabilidad a la carie dental en individuos con enfermedades genéticas raras [mucopolisacaridosis (MPS) y osteogénesis imperfecta (OI)] que afectan el desarrollo esquelético en una muestra de 140 individuos [(MPS, n=29); (IO, n=41); y 70 sin enfermedades raras].	02 a 27 años (n=41)	Hombre (n=21) Mujer (n=20).
Malmgren et al. (2020)	Evaluar el efecto de la terapia con bisfosfonatos (BP) sobre el desarrollo dental y la erupción de los dientes permanentes en una cohorte de niños que recibieron pamidronato (pacientes con OI tratados con BP - n = 45, pacientes con OI no tratados con BP - n = 117 y controles sanos - n = 121.	0 à 12 años (n=45)	Hombre (n=24) Mujer (n=21).

Fuente: Los autores, 2022.

Discusión

La osteogénesis imperfecta (OI) es una enfermedad rara, grave y poco conocida. Su diagnóstico precoz implica un mejor tratamiento y, por tanto, promover la prevención de fracturas y una mejor calidad de vida, con un alto impacto en la salud individual (GONÇALVES et al. 2017).

La literatura señala que el 90% de las personas con OI tienen mutaciones en los genes que codifican las cadenas pro-alfa del procolágeno tipo I (componente estructural de los huesos, ligamentos y tendones), COL1A1 o COL1A2, otros tipos son raros y causados por mutaciones en diferentes genes (SANTOS; BIZIAK; MANZANO, 2003).

La mayoría de los casos de OI se caracterizan por herencia autosómica dominante causada por mutaciones en los genes COL1A1 o COL1A2; sin embargo, estudios recientes han demostrado que la OI también puede ser causada por mutaciones en otros 19 genes involucrados en la biosíntesis de colágeno o la función osteoblástica con herencia dominante, recesiva o ligada al cromosoma X (VAN DIJK et al., 2014).

La OI tipo 1 (OI-1) es la forma más frecuente y leve, caracterizada por pocas o ninguna fractura y deformaciones óseas leves. La OI tipo 2 (OI-2) es la más grave, caracterizada por una fragilidad ósea extrema, que conduce a la muerte en el período neonatal (MARINI; BLISSETT, 2013). Los hallazgos de esta investigación corroboran la literatura, ya que la OI tipo I fue la más frecuentemente reportada y la tipo II la menos frecuente en la muestra total de los siete artículos seleccionados.

La OI tipo 3 (OI-3) es grave, los pacientes tienen múltiples fracturas, deformaciones óseas significativas y baja estatura. La OI tipo 4 (OI-4) es una forma moderada, con alta variabilidad clínica, en la que los pacientes pueden desarrollar pocas o muchas fracturas asociadas a deformaciones óseas (MARINI; BLISSETT, 2013). Las personas con OI-5 tienen una forma moderada de la enfermedad, con algunas características clínicas y radiológicas distintas, como calcificación de la membrana interósea entre el radio y el cúbito y/o la tibia y el peroné, formación de callos hiperplásicos en los huesos largos, desplazamiento de la cabeza radial y ausencia de dentinogénesis imperfecta (HARRINGTON et al., 2014).

En cuanto al perfil sociodemográfico de la muestra de los siete artículos seleccionados, hubo un ligero predominio del sexo femenino, casi en igual proporción (276 mujeres y 274 hombres), demostrando que no existe predilección de sexo por la enfermedad. La OI tipo 1 fue más prevalente en el total de la muestra analizada en los estudios seleccionados, afectando individuos con edades entre 0 y 45 años, y la tipo 2 tuvo solo un caso reportado en un paciente cuya edad exacta no fue informada en el estúdio. En ese contexto, es importante señalar que en la OI tipo 2 la mayoría de los casos fallecen durante el embarazo o el 90% fallece antes de las cuatro primeras semanas de vida (NEVILLE et al., 2016).

Aún sobre el perfil sociodemográfico, la investigación realizada por Martins (21) (2011) presenta una muestra de 37 adolescentes, siendo el 56,8% del sexo femenino y el 62,2% de 15 años o más. En la investigación de Martins et al. (2020), de 31 niños, el 51,7% eran mujeres, con una edad promedio de 11,2 años.

Tabla 2. Tipo de osteogénesis imperfecta, alteraciones orofaciales, implicaciones sobre la calidad de vida y manejo relatados en los artículos seleccionados. Araruna – PB, Brasil, 2022.

AUTORES	TIPO DE OI	ALTERAÇÕES OROFACIAIS
Nguyen et al. (2016)	• I (n=7); • III (n=10); • IV (n=9)	• Mordida abierta > 2 mm (19,2% - 4/26); • Overjet reverso> 1 mm (76,9% - 19/26), • Mordida cruzada posterior (34,6% - 8/26) • Dientes perdidos (42,3% - 10/26)
Andersson et al. (2017)	•I (n=96); •III (n=22); • IV (n=34)	• 29% (44/152) con diagnóstico clínico y radiográfico de DGI y 19% con diagnóstico histológico. • Prevalencia de DGI en OI tipo III (86% - 130/152) y menor en OI tipo I (31% - 47/152). • Taurodontismo en 18% (16/87 – solo 87 pudieron ser evaluados) • Retención del segundo molar en 31% (29/93 – solo 93 pudieron ser evaluados).
Bendixen et al. (2018)	• I (n=56); • III (n=7); •IV (n=12)	• Apertura mandibular reducida (<40 mm incluyendo la sobreposición vertical) en 8,9% de los pacientes con OI leve y en 25,0% de los pacientes com OI moderada a grave (p = 0,037). • Limitaciones funcionales y de la masticación (6,7% en leve y 16,7% en OI moderada-grave (p = 0,340) y consumo de alimentos duros (21,7% en leve y 44,4% en moderada-severa Tipo OI) (p = 0,119) (Tabla 2). • Todas las otras limitaciones potenciales estaban presentes abajo de 9%, y ninguna diferencia entre grupos fué encontrada (p> 0,493). • DTM en 4 de los 56 pacientes (78,6%) con OI leve y en 18 de los 19 (94,8%) con OI moderada a grave. • Dos pacientes (uno con OI tipo I y uno con OI tipo III) con extensa perdida de dientes. • Mordida abierta anterior y ausencia de oclusión posterior en OI leve y moderada-grave.
Najirad et al. (2018)	• I (n=65); • III (n=30); • IV (n=34)	• Predomínio de maloclusión de Clase III en niños y adolecentes con OI tipo III (14/30) de que em niños y em adolecentes con OI tipo I (8/65) y IV (13/34).
Thuesen et al. (2018)	• I (n=55); • III (n=6); • IV (n=12)	• Alteraciones de color de los dientes (grisáceos a acastañados) en pacientes con OI moderada-severa de que en pacientes con OI leve [15/18 (83,3%) versus 3/55 (5,5%)]. • Obliteración de la camara pulpar [16/18 (88,9%) versus 4/55 (7,3%)] y raízes cortas [9/18 (50%) versus 4/55 (7,3%)] en pacientes con OI moderada a grave de que en pacientes con OI leve. • Constricción de la región cervical dental en pacientes con OI moderada a grave [11/18 (61,1%)]. • Calcificaciones pulpares y taurodontismo en pacientes con OI leve [16/55 (29,1%)].
Prado et al. (2019)	• I (n=23), • II (n=1), • III (n=12); • IV (n=4); • N/I (n=1).	• Alteraciones en el desarrollo del esmalte dental. • Dentinogénesis imperfecta (DGI) • Rotación dental
Malmgreen et al. (2020)	• I (n=19); • III (n=12); • IV (n=14).	• DGI en 29% (13/45) de los pacientes con OI tipo I y en 38% de los con OI tipo III / IV (17/45). • Atraso de la madurez dental en pacientes con OI tipo III y IV de que OI tipo I.

TIEMPO*: NI†: No informado.

IMPLICAÇÕES NA QUALIDADE DE VIDA	MANEJO
Los autores observaron la importancia del tratamiento de ortodóncia precoz en pacientes com OI, debido al desarrollo de alteraciones envolviendo la oclusión y que pueden promover posteriormente alteraciones dentales y faciales.	Tratamiento de ortodoncia precoz basado en el Dental Health Component (DHC)
Es necesario el tratamiento de la DGI para evitar la propagación de una lesión cariosa y la perdida de dientes. Además, es observada la importancia del seguimiento odontológico para el mejor manejo y eficácia de la terapéutica.	Evaluación y seguimiento de los niños y adolecentes con OI clínica, radiografica e histologicamente por largo período de tiempo, com la finalidade de obtener diagnósticos correctos e identificar precozmente potenciales complicaciones bucales.
Sintomatologia dolorosa fué evidenciada en pacientes con OI y alteraciones orofaciales como la limitación de extensión de la masticación y sobreposición vertical ocasionando prevalencia de disfunciones temporomandibulares y la persistencia del dolor orofacial.	Tratamiento de ortodoncia y uso de miorrelajantes para la diminución del dolor orofacial y mejoria de la calidad de vida de los pacientes.
Alteraciones de la maloclusión pueden llevar a disturbios en el funcionamiento de la oclusión y de la articulación temporomandibular, desencadenando problemas como las disfunciones y dolores orofaciales.	Tratamiento de ortodoncia
La prevalencia del tratamiento con prótesis y implantes es mayor en pacientes con OI de moderada a grave, siendo necesario mayor participación de Cirujanos Dentistas para tales alteraciones y análisis clínicas y radiográficas para el diagnóstico precoz de problemas que puedan surgir.	Dependiendo del caso, realización de tratamientos de ortodoncia, endodoncia y dentistica restauradora.
Indivíduos con tales alteraciones presentaron mayores chances de desarrollar cárie. La falta de conocimiento y experiencia de algunos profesionales de la salud frente a la OI lleva al despreparo para actuar adecuadamente en el manejo de tales pacientes en el consultório odontológico.	Fortalecimiento de la atención básica de salud sobre la cárie entre los pacientes comprometidos por la OI y sus responsables para uma mejor promoción de higiene bucal.
O atraso da maturidade dentária é evidente em pacientes com OI tratados com bifosfonato. Dessa forma, os autores investigaram a interferência do tratamento com bifosfonato em pacientes com OI na erupção e maturação dentária.	Tratamiento con bifosfonato despues de los 2 años de edad para la estimulación de la erupción de dientes permanentes y perdida de dientes temporarios para aumentar los chances de normalidade de la erupción y madurez dental.

Las características sistémicas más comunes en personas con OI son osteopenia (DELANY et al., 2000), osteoporosis con fragilidad esquelética anormal (KARAGKEVREKIS, AINSCOW, 1998) y osteosclerosis prematura (THUESEN et al., 2018). Radiográficamente, hay una reducción difusa de la densidad ósea, así como una reducción de los huesos craneofaciales, presencia de hueso cortical delgado, fontanelas grandes y abultado de las regiones frontal y temporal (26, 27, 28) (ABLIN, 1998; LUND et al., 1998; LINDAU et al. al., 1999a).

Las alteraciones orofaciales más frecuentes en pacientes con OI incluyen: dentinogénesis imperfecta, maloclusión, taurodontismo, calcificaciones pulpares, hipodoncia, oligodoncia, cambios en el color de los dientes y deformación facial, variando el enfoque de tratamiento de elección de paciente a paciente (GONÇALVES et al., 2017; NAJIRAD et al., 2018). Los resultados de este estudio fueron relativamente similares a los reportados en la literatura, ya que hubo mayor frecuencia de dentinogénesis imperfecta y, en segundo lugar, maloclusión, ambas condiciones pueden representar un compromiso en la calidad de vida del paciente, ya que la estructura dental displásica asociada a la dentinogénesis imperfecta conlleva a un aspecto antiestético de los dientes y fragilidad del esmalte, el cual no tiene un soporte adecuado de la dentina debilitada y tiende a fracturarse (GLORIEUX et al., 2000; TEIXEIRA et al, 2008; KANNO; OLIVEIRA, 2009).

Por otro lado, la presencia de la dentina displásica representa un desafío en la elección del tratamiento restaurador para dientes con dentinogénesis imperfecta. Las restauraciones con materiales adhesivos no son contraindicadas, principalmente debido a los grandes avances de la odontología estética en el uso de esos materiales y la mejora en su capacidad adhesiva, sin embargo, cada caso requiere de un análisis particular en la elección del tratamiento adecuado, ya que, además de dentina displásica, generalmente los casos se asocian con la pérdida de la dimensión vertical dental debido a la atrición, así como a la maloclusión (MALMGREN , LINDSKOG, 2003; CAUWELS et al, 2005; MAJORANA et al, 2010).

La dentinogénesis imperfecta ocurre en el 43 al 82% de los pacientes con OI tipo III, y también puede denominarse dentina opalescente hereditaria, debido a la coloración característica que presentan los dientes (LIMA et al., 2010). En el estudio de Machado et al. (2012), una paciente con OI tipo III tenía todos los dientes (tanto temporales como permanentes) afectados, presentando un característico color marrón amarillento. Aunque el esmalte de los dientes afectados por dentinogénesis imperfecta es normal, tiende a desprenderse de la dentina adyacente. La dentina histologicamente alterada, muchas veces menos mineralizada de lo normal, puede sufrir desgaste severo (MACHADO et al., 2012).

La alteración en la producción de colágeno tipo I puede generar alteraciones en el rostro de los pacientes con OI. Esas alteraciones pueden ser el resultado de un crecimiento anormal del complejo craneofacial, malformación del maxilar, mandíbula, arcos dentarios y dientes (ISSHIKI, 1966). Por lo general, las personas con OI tienen el rostro triangular, huesos temporales y frontales prominentes, retrusión maxilar y protrusión mandibular en relación a la base del cráneo, una tendencia al perfil cóncavo, pérdida temprana de la dimensión vertical y una cabeza desproporcionadamente más grande que el tamaño del cuerpo (LIBMAN, 1981; LUND et al., 1999; CHANG et al., 2007).

La extensión de las alteraciones en la producción de colágeno tipo I puede estar asociada con la gravedad de las deformaciones craneofaciales. Por lo tanto, el deterioro del crecimiento craneofacial variará según la gravedad de la enfermedad (WALTIMO-SIRÉN et al., 2005; KANNO; OLIVEIRA, 2009).

En el análisis oclusal, los pacientes con OI tienen mayor prevalencia de maloclusión Clase III, mordida cruzada anterior y/o posterior y mordida abierta. (ENGELBERT et al., 1998; CHANG et al., 2007). Estos individuos comúnmente presentan una erupción ectópica de los primeros molares y, principalmente, de los segundos molares (O'CONNELL; MARINI, 1999). Debido a las consecuencias, puede haber un impacto negativo en la calidad de vida de los pacientes con OI. En los que presentan maloclusión severa, es fundamentalestablecer un tratamiento que objetive mejorar la oclusión, es decir, es necesario el uso de un aparato de ortodoncia (NAJIRAD et al., 2018).

En pacientes con OI, la ocurrencia de calcificaciones pulpares, taurodontismo, hipodoncia y oligodoncia son características importantes para determinar el diagnóstico clínico precoz y, por lo tanto, ayudar a monitorear y consecuentemente identificar nuevas alteraciones orofaciales. Por lo tanto, el conocimiento sobre dichas alteraciones es de suma importancia para que el odontólogo defina el manejo y tratamiento a utilizar (MACHADO et al., 2012).

El manejo de las personas con OI suele limitarse a métodos conservadores y correcciones quirúrgicas de las deformaciones, en un intento de causar la menor cantidad de lesiones al paciente (THUESEN et al., 2018). Además, el uso de la terapia con bisfosfonatos ha tenido una repercusión considerable entre los investigadores por disminuir el número de fracturas y aumentar la densidad mineral ósea (MALMGREN et al., 2020). Las observaciones también indican un tratamiento a largo plazo con vitamina D para fortalecer las estructuras óseas y bisfosfonatos, que son potentes inhibidores de la reabsorción ósea (MACHADO et al., 2012). No existe cura para la OI y, por tanto, el tratamiento se realiza con el objetivo de mejorar la calidad de vida de los pacientes. La terapia suele ser realizada a través de bisfosfonatos, fisioterapia, tratamiento odontológico, ejercicios físicos y cirugías ortopédicas (KANNO; OLIVEIRA, 2009).

Por otro lado, el manejo odontológico de los pacientes afectados por OI implica la identificación precoz de la enfermedad, con el objetivo de tratar la maloclusión, que es la alteración más frecuentemente observada en este estudio, y su fuerte asociación con la clase III de Angle (NGUYEN et al., 2016). Este enfoque de diagnóstico temprano puede ayudar a prevenir y/o minimizar la gravedad de otras alteraciones que puedan ocurrir.

Concluyendo, el análisis de artículos científicos evidenció la prevalencia de OI tipo I y el predominio de alteraciones estomatognáticas como dentinogénesis imperfecta, maloclusión, taurodontismo, cálculos pulpares, hipodoncia, oligodoncia, cambios de coloración dental y deformaciones faciales. Las alteraciones estomatognáticas pueden repercutir negativamente en la calidad de vida de los pacientes, debido al deterioro de la estética dental y facial, así como al deterioro de la funcionalidad de los tejidos afectados, todo ello redundando en problemas emocionales y sociales. Por lo tanto, el papel de los profesionales de la odontología es importante en la identificación y manejo de estos pacientes, como parte de abordajes multidisciplinares y multiprofesionales.

REFERENCIAS

Ablin, D.S. (1998).Osteogenesis imperfecta: a review. Can Assoc Radiol J, 49(2):110-123, 1998.

Andersson, K., Dahllöf, G., Lindahl, K., Kindmark, A., Grigelioniene, G., Åström, E. y Malmgren, B. (2017). Mutations in COL1A1 and COL1A2 and dental aberrations in children and adolescents with osteogenesis imperfecta – A retrospective cohort study. PLoS ONE, 12;12(5):e0176466. doi: 10.1371/journal.pone.0176466. eCollection 2017.

Barroso, M.T., De Castro, M.P.A., Dadalto, E.C.V., Gomes A.M.M., Do Valle, M.A.S. y Sanglard, L.F. (2009). Aspectos odontológicos de três irmãos com osteogênese imperfeita. Rev Bras Pesq Saude, 11(1):52-60.

Bendixen, K.H., Gjørup, H., Baad-Hansen, L., Dahl Hald, J., Harsløf, T., Schmidt, M.H., Langdahl, B.L. y Haubek, D. (2018).Temporomandibular disorders and psychosocial status in osteogenesis imperfecta - a cross-sectional study. BMC Oral Health, 7;18(1):35. doi: 10.1186/s12903-018-0497-3.

Chang, P-C., Lin, S-Y. y Hsu, K-H. 2007. The craniofacial characteristics of osteogenesis imperfecta patients. Eur J Orthod. 29(3):232-7. doi: 10.1093/ejo/cjl035.

Delany, A.M., Amling, M., Howe, C., Baron, R. y Canalis, E. (2000). Osteopenia and decreased bone formation in osteonectin – deficient mice. J Clin Invest, New Haven, 105(9):1325. doi: 10.1172/jci7039c1.

Engelbert, R. H., Pruijs, H.E., Beemer, F.A. y Helders, P.J. (1998). Osteogenesis imperfecta in childhood: treatment strategies. Arch Phys Med Rehabil, 79(12):1590-4. doi: 10.1016/s0003-9993(98)90426-9.

Glorieux, F.H., Rauch, F., Plotkin, H., Ward, L., Travers, R., Roughley, P., Lalic, L., Glorieux, D.F., Fassier, F., Bishop, N.J. (2000). Type V osteogenesis imperfecta: a new form of brittle bone disease. J Bone Miner Res, 15(9):1650-8. doi: 10.1359/jbmr.2000.15.9.1650.

Gonçalves, G.R., Meyer, L.R. y Sato, M.T. (2017). Osteogênese imperfeita: relato de caso. Rev. Med. UFPR, 4(2):87. Doi: 10.5380/rmu.v4i2.55210.

Harrington, J., Sochett, E. y Howard, A. (2014). Update on the evaluation and treatment of osteogenesis imperfecta. Pediatr Clin North Am., 61(6):1243-57. doi: 10.1016/j.pcl.2014.08.010.

Isshiki, Y. (1966). Morphological studies on osteogenesis imperfecta, especially in teeth, dental arch and facial cranium. Bull Tokyo Dent Coll, 7(1):31-49.

Kanno, C.M., Oliveira, J.A. (2009). Características clínicas e radiográficas da osteogênese imperfeita associada à dentinogênese imperfeita. Revista Odonto, 17(33):96-101.

Karagkevrekis, C.B. y Ainscow, D.A. (1998). Transient osteoporosis of the hip associated with osteogenesis imperfecta. J Bone Joint Surg Br, London, 80(1):54-5. doi: 10.1302/0301-620x.80b1.7739.

Libman, R.H. Anesthetic considerations for the patient with osteogenesis imperfecta. Clin Orthop Relat Res, (159):123-5.

Lima, J. S., Nunes, V. R., Souza, R.F.F., Campos, Â.S., Aguiar, R.A.L.P. y Aguiar, M. J.B. (2010). Osteogênese imperfeita perinatal na Maternidade do Hospital das Clínicas da UFMG. Rev Med Minas Gerais, 20(4):483-489.

Lindau, B., Dietz, W., Lundgren, T., Storhaug, K. y Norén, J.G. (1999). Discrimination of morphological fi ndings in dentine from osteogenesis imperfecta patients using combinations of polarized light

microscopy, microradiography and scanning electron microscopy. Int J Paediatric Dent, Oxford, 9(4):253-61. doi: 10.1111/j.1365-263x.1999.00143.x.

Luder, H.U., van Waes, H., Raghunath, M. y Steinmann, B. (1996). Mild dental fi ndings associated with severe osteogenesis imperfecta due to a point mutation in the alpha 2(1) collagen gene demonstrate different expression of the genetic defect in bone and teeth. J Craniofac Genet Dev Biol, Copenhagen, 16(3):156-63.

Lund, A.M., Jensen, B.L., Nielsen, L.A. y Skovby, F. (1998). Dental manifestations of osteogenesis imperfecta and abnormalities of collagen I metabolism. J Craniofac Genet Dev Biol, Copenhagen, 18(1):30-7.

Lund, A.M., Müller, J., Skovby, F. (1999). Anthropometry of patients with osteogenesis imperfecta. Arch Dis Child, 80(6):524-8. doi: 10.1136/adc.80.6.524.

Machado, C., Pastor, I.M.O., Telles, P.D.S. y Rocha, M.C.B.S. (2012) et al. Osteogênese imperfeita associada à dentinogênese imperfeita: relato de caso. Revista Da Faculdade De Odontologia – UPF, 17(3):336-341.

Majorana A., Bardellini, E., Brunelli, P.C., Lacaita, M., Cazzolla, A.P. y Favia, G. (2010). Dentinogenesis imperfecta in children with os-teogenesis imperfecta: a clinical and ultrastructural study. Int J Paediatr Dent, 20(2):112-8. doi: 10.1111/j.1365-263X.2010.01033.x.

Malmgren, B. y Lindskog, S. Assesment of dysplastic dentin in osteogenesis imperfecta and dentinogenesis imperfecta. Acta Odontol Scand, 61(2):72-80. doi: 10.1080/00016350310001398.

Malmgren, B., Tsilingaridis, G., Monsef-Johansson, N., Al Qahtani, Z.H., Dahllöf, G. y Ãstrom, E. (2020). Bisphosphonate Therapy and Tooth Development in Children and Adolescents with Osteogenesis Imperfecta. Calcifed Tissue International, 107(2):143-150. doi: 10.1007/s00223-020-00707-1.

Marini, J.C. y Blissett, A.R. New genes in bone development: what's new in osteogenesis imperfecta. J Clin Endocrinol Metab. 98(8):3095-103. doi: 10.1210/jc.2013-1505.

MARTINS, A.J. Qualidade de vida de adolescentes com osteogênese imperfeita em tratamento no Instituto Fernandes Figueira/Fiocruz. 2011. Disponible en: ***https://www.arca.fiocruz.br/bitstream/icict/8043/1/Antilia%20Janu%C3%A1rio%20Martins.pdf. Accesado el 19/05/2021.***

Martins, G., Siedlikowski, M., Coelho A.K.S., Rauch, F. y Tsimicalis, A. (2020). Bladder and bowel symptoms experienced by children with osteogenesis imperfecta. J Pediatr, 96(4):472-478. doi: 10.1016/j.jped.2018.12.008.

Najirad, M., Ma, M.S., Rauch, F., Sutton, V.R., Lee, B., Retrouvey, J-M., Members of the BBD y Esfandiari, S. (2018). Oral health-related quality of life in children and adolescents with osteogenesis imperfecta: cross-sectional study. Orphanet Journal of Rare Diseases, 25;13(1):187. doi: 10.1186/s13023-018-0935-y.

NEVILLE, B. W. Patologia Oral e Maxilofacial. 4ª ed. Rio de Janeiro: Elsevier, 2016.

Nguyen, M.S., Binh, H.D., Nguyen, K.M., Maasalu, K., Kõks, S., Märtson, A., Saag, M. y Jagomägi, T. (2017). Occlusal features and need for orthodontic treatment in persons with osteogenesis imperfecta. Clin Exp Dent Res, 9;3(1):19-24. doi: 10.1002/cre2.53.

O'Connell, A.C. y Marini, J.C. (1999). Evaluation of oral problems in an osteogenesis imperfecta population. Oral Surg Oral Med Oral Pathol Oral Radiol Endod, 87(2):189-96. doi: 10.1016/s1079-2104(99)70272-6.

Ortega, A.O.L., Rosa, V.L.M., Zwir, L.M.L.F., Ciamponi, A.L., Guimarães, A.S. y Alonso, L.G. (2007). Anatomic and dynamic aspects of stomatognathic structures in osteogenesis imperfecta: a case report. Cranio, 25(2):144-9. doi: 10.1179/crn.2007.022.

PEREIRA, A.S. et al. Metodologia da pesquisa científica. [e-book]. Ed. UAB/NTE/UFSM, Santa Maria, 2018.

Petersen, K. y Wetzel, W.E. (1998). Recent findings in classifi cation of osteogenesis imperfecta by means of existing dental symptoms. ASDC J Dent Child, Chicago, 65(5):305-9, 354.

Prado, H.V., Carneiro, N.C.R., Perazzo, M.F., Abreu, M.N.G., Martins, C.C. y Borges-Oliveira, A.C. Assessing a possible vulnerability to dental caries in individuals with rare genetic diseases that affect the skeletal development. Orphanet Journal of Rare Diseases, 18;14(1):145. doi: 10.1186/s13023-019-1114-5.

ROTHER, E.T. Revisão sistemática X revisão narrativa. Acta paulista de Enfermagem, v.20, n.2, 2007.

Salvolini, E., Di Giorgio, R. y De Florio, L. (1999). Dentinogenesis imperfecta. Scanning electron microscopic study and microanalysis. Minerva Stomatol, 48(3):87-92.

Santos, M.T.B.R.; Biziak, T.R. y Manzano, F. (2003). Aspectos Clínicos e Tratamento Odontológico em um Paciente Portador de Osteogênese Imperfeita Tipo IV. J Bras Odontopediatr Odontol Bebê, 6(29):32-35, 2003.

Schwartz, S.; Tsipouras, P. (1984). Oral findings in osteogenesis imperfecta. Oral Surg Oral Med Oral Pathol, 57(2):161-7. doi: 10.1016/0030-4220(84)90206-8.

Sillence, D.O., Senn, A. y Danks, D.M. (1979). Genetic heterogeneity in Osteogenesis Imperfecta. J Med Genet, 16(2):101-16. doi: 10.1136/jmg.16.2.101.

Smith, D.W. Síndrome da osteogênese imperfecta, Tipo I. In: SMITH, D.W. Síndrome de malformações congênitas. 3.ed. São Paulo: Manole, 1985, p.372-374.

Teixeira, C.S., Felippe, M.C.S., Felippe, W.T., Silva-Sousa, Y.T.C. y Sousa-Neto, M.D. (2008). The role of dentists in diagnosing osteogenesis imperfecta in patients with dentinogenesis imperfecta. J Am Dent Assoc, 139(7):906-14; quiz 994. doi: 10.14219/jada.archive.2008.0277.

Thuesen, K.J., Gjørup, H., Hald, J.D., MSchmidt, M., Harsløf, T., Langdahl, B. y Haubek, D. (2018). The dental perspective on osteogenesis imperfecta in a Danish adult population. BMC Oral Health, 24;18(1):175. doi: 10.1186/s12903-018-0639-7.

Van Dijk, F.S. y Silence, D.O. (2014). Osteogenesis Imperfecta: Clinical diagnosis, nomenclature and severity assessment. Am J Med Genet A, 164A(6):1470-81. doi: 10.1002/ajmg.a.36545.

Waltimo-Sirén, J., Kolkka, M., Pynnönen, S., Kuurila, K., Kaitila, I. y Kovero, O. (2005). Craniofacial features in osteogenesis imperfecta: a cephalometric study. Am J Med Genet A, 133A(2):142-50. doi: 10.1002/ajmg.a.30523.

EL ODONTÓLOGO

PUBLICACIÓN CIENTÍFICA OFICIAL DE LA ASOCIACIÓN ODONTOLÓGICA PANAMEÑA

Dra. Arlette Miller Linares

Odontóloga egresada de la Universidad Latina de Panamá, especialista en Rehabilitación Oral de la Pontificia Universidad Javeriana en Bogotá, Colombia.

Especialista en Docencia Superior de la Universidad de Panamá. Diplomado en Rehabilitación Oral Adhesiva en CEO, Panamá.

Docente de Oclusión Dental, Materiales Dentales y Clínica Integral de UIP Panamá.

Docente de Prótesis Parcial y Total, Clínica Integral de Universidad Latina de Panamá.

contacto: arlette.miller@gmail.com

Dra. Yohanna Castillo

Odontóloga general egresada de la Facultad de Odontología de la Universidad de Panamá.

Hospital Santo Tomás desde 2011.

contacto: yohannadecarles@hotmail.com

PROTOCOLO DE ATENCIÓN ODONTOLÓGICA

Diabetes Mellitus

noviembre 2021

Dra. Arlette Miller, REHABILITACIÓN ORAL
Dra. Yohanna Castillo, CIRUJANA DENTAL

Contenido

- **1.** Objetivos [4]
- **2.** Definición [4]
- **3.** Método Diagnóstico [5]
  - **3.1** Signos Y Sintomas de la Patología Odontológica [1, 7, 8, 5]
  - **3.2** Pruebas de Laboratorio [3, 4, 5]
  - **3.3** Estudios Complementarios e Imágenes [6]
- **4.** Tratamiento [6]
  - **4.1** Tratamiento Médico [4, 5, 7, 8, 9, 6]
  - **4.2** Tratamiento Quirúrgico [6]
- **5.** Seguimiento [4, 5, 8, 6]
- **6.** Flujograma de Atención [7]
- **7.** Bibliografía [9]

HOSPITAL SANTO TOMAS

1. Objetivos

1.1 Objetivo General

Crear un protocolo de atención de pacientes diabéticos sometidos a procedimientos de cirugía bucal.

1.2 Objetivos Específicos

1. Establecer niveles de glicemia aceptables en pacientes diabéticos antes de iniciar cualquier procedimiento de cirugía oral.
2. Identificar el paciente diabético no controlado con el fin de coordinar y mejorar el control metabólico del mismo previo al procedimiento dental.
3. Implementar el protocolo planteado para mejorar la atención de dichos pacientes.

Nota: *Bioseguridad del personal. Seguir protocolo de bioseguridad del Servicio de Cirugía Maxilofacial.*

2. Definición

La diabetes mellitus (DB) es una enfermedad metabólica caracterizada por niveles elevados de glucosa (azúcar) en sangre. El aumento de glucemia es el resultado de defectos en la secreción de insulina, en su acción o en ambas. La insulina es una hormona que fabrica el páncreas y que permite que las células utilicen la glucosa de la sangre como fuente de energía. [1, 6]

La diabetes de tipo 1 (anteriormente denominada diabetes insulinodependiente o juvenil) se caracteriza por la ausencia de síntesis de insulina. [2]

La diabetes de tipo 2 (llamada anteriormente diabetes no insulinodependiente o del adulto) tiene su origen en la incapacidad del cuerpo para utilizar eficazmente la insulina, lo que a menudo es consecuencia del exceso de peso o la inactividad física. [2]

Diabetes mellitus gestacional, esta se presenta en mujeres embarazadas, usualmente dentro del segundo o tercer trimestre del embarazo. [2]

3. Generalidades

La diabetes mellitus es una de las enfermedades con mayor prevalencia en América.

La misma puede presentar algunas complicaciones dentales como lo son: gingivitis, periodontitis, alveolitis, celulitis, sangrado, complicaciones post operatorias de tratamiento.[3,10]

3. Generalidades

POBLACIÓN DIANA

Los pacientes que son atendidos en la consulta externa de odontología y corresponden a pacientes referidos de los servicios de Medicina Interna, Endocrinología, Ginecología y Obstetricia, participantes del Programa de Diabetes del HST.

Estadística de Pacientes Atendidos con Diabetes Mellitus en el Hospital Santo Tomás

Fechas	Total
Enero a mayo de 2021	1318
2020	2832

Fuente Institucional: Servicio de Registro y Estadísticas de Salud Hospital Santo Tomás. Documental: Programa Informático Egresos. Fecha: 13 de mayo de 2021.

3. MÉTODO DIAGNÓSTICO

3.1 Signos y Sintomas de la Patología Odontológica [1, 7, 8]

1. Dolor agudo de origen odontogénico.
2. Absceso odontogénico: Periodontal o Dental.
3. Periodontitis y/o Gingivitis

3.2-Pruebas de Laboratorio [3,4]

1. Prueba de hemoglobina glucosilada (HbA1C)
2. Examen de glucemia en ayunas.
3. Hemograma completo.
4. TP y TPT (De consideración)

3.3-Estudios Complementarios e Imágenes

Odontólogo: Solicita de acuerdo con la necesidad.

- Radiografía panorámica.
- Radiografia(s) periapical(es).

4. Tratamiento

4.1 Tratamiento Médico [4, 5, 7, 8, 9]

- Antibióticoterapia odontológica específica que amerite el caso.
- Medicamentos analgésicos y antiinflamatorios, según el caso.
- Uso de enjuagues, geles, o spray a base de clorhexidina 0.2 o 0.12% según lo amerite el paciente.

4.2 Tratamiento Quirúrgico

- Eliminación de focos infecciosos. 8, 9

5. Seguimiento [4, 5, 8]

- Profilaxis dental cada 6 meses
- Pulido dental cada 6 meses
- Dar referencia a CS o Policlínica de CSS en caso de ser necesario.

	POBLACIÓN	PROCEDIMIENTO	BIOSEGURIDAD
PACIENTES AMBULATORIOS	PACIENTES DIABÉTICOS NO CONTROLADOS	1. Evaluación Expediente Clínico Exámenes de laboratorios 2. Evaluación de la cavidad oral. 3. Urgencia: Coordinar control metabólico del paciente con Medicina Interna o Endocrinología. Profilaxis antibiótica y analgesia. 4. No Urgencia: Referencia a medicina Interna o Endocrinología. Antibióticoterapia y/o analgesia, si lo amerita. 5. Eliminar foco infeccioso. 6. Referencia a CS, CSS o Policlínica.	CUMPLIR PROTOCOLO DE BIOSEGURIDAD SCMF

6. Flujograma de Atención

FLUJOGRAMA DE ATENCIÓN DE PACIENTES CON DIABETES MELLITUS

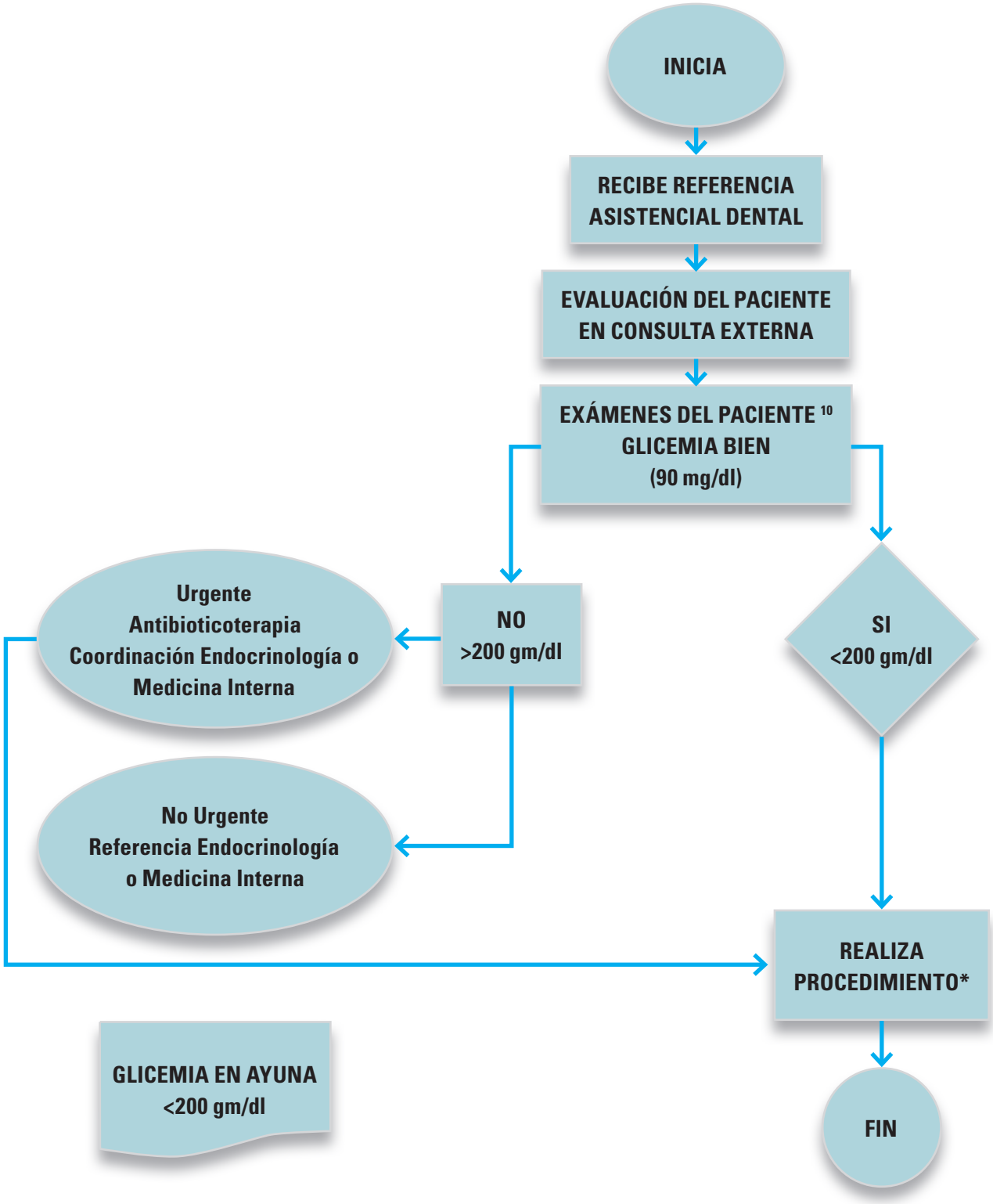

	POBLACIÓN	PROCEDIMIENTO	BIOSEGURIDAD
PACIENTES AMBULATORIOS	PACIENTES DIABÉTICOS CONTROLADOS	1. Evaluación Expediente Clínico 2. Evaluación de la cavidad oral. 3. Antibióticoterapia y analgesia odontológica de urgencia (De ser necesario). 4. Eliminar foco infeccioso. 5. Referencia a CS, CSS o Policlínica.	CUMPLIR PROTOCOLO DE BIOSEGURIDAD SCMF

7. Bibliografía

REFERENCIAS BIBLIOGRÁFICAS

1. *Kerner W, Brückel J. (Jul. 2014). German Diabetes Association. Definition, classification, and diagnosis of diabetes mellitus. Exp Clin Endocrinol Diabetes, 7, 384.*
2. *American Diabetes Association. (Jan 2018). Classification and Diagnosis of Diabetes: Standards of Medical Care in Diabetes. Diabetes Care, 41, S13-S27.*
3. *Sreedharan R, Abdelmalak B. . (Dec. 2018). Diabetes Mellitus: Preoperative Concerns and Evaluation. Anesthesiol Clin. 36(4), 581-597.*
4. *McKenna SJ. (Oct. 2006). Dental management of patients with diabetes. Dent Clin North Am., 4, 591-606.*
5. *Tebar, F.J., Jimenez J.(2005). La Diabetes mellitus en la Práctica Clínica. España: Editorial Panamericana.*
6. *Harreiter J, Roden . (2019). Diabetes Mellitus-Definition, classification, diagnosis, screening and prevention. Update,131 (Suppl 1): 6-15.*
7. *Akash MSH, Rehman K, Fiayyaz F, Sabir S, Khurshid M. (Jul, 2020). Diabetes-associated infections: development of antimicrobial resistance and possible treatment strategies. . Arch Microbiol, 202(5): 953-965.*
8. *Kocher T, König J, Borgnakke WS, Pink C, Meisel P. . (Oct. 2018). Periodontal complications of hyperglycemia/diabetes mellitus: Epidemiologic complexity and clinical challenge. Periodontol 2000, 78(1):59-97.*
9. *Hsu YT, Nair M, Angelov N, Lalla E, Lee CT. (Feb 2019). Impact of diabetes on clinical periodontal outcomes following non-surgical periodontal therapy. J Clin Periodontol. 46(2), 586-e59.*
10. *Mauri-Obradors E, Estrugo-Devesa A, Jané-Salas E, Viñas M, López-López J. (Sep 2017). Oral manifestations of Diabetes Mellitus. A systematic review. Med Oral Patol Oral Cir Bucal., 1, 22.*

8. Anexos

Dra. Arlette Miller atendiendo paciente del programa de Diabetes en ambulatorio de Odontología HST. Asistente Leticia Chávez.

Dra. Arlette Miller atendiendo paciente del programa de Diabetes en ambulatorio de Odontología HST.

EL ODONTÓLOGO
PUBLICACIÓN CIENTÍFICA OFICIAL DE LA ASOCIACIÓN ODONTOLÓGICA PANAMEÑA

Mónica Madrid

Estudiante de X semestre,
Doctor en Cirugía Dental,
Facultad de Odontología,
Universidad de Panamá.

Dr. Wendell González Miranda

Profesor Tiempo Completo,
Departamento de Odontología Restauradora,
Facultad de Odontología,
Universidad de Panamá.

REHABILITACIÓN PROTÉSICA MEDIANTE RESTAURACIONES INDIRECTAS DE ZIRCONIO

reporte de caso clínico.

Prosthetic rehabilitation through zirconia indirect restorations: a clinical case report.

Mónica Madrid
Wendell González

Resumen

La rehabilitación de la oclusión en un paciente parcialmente edéntulo es un verdadero reto debido a una pérdida de la estructura dentaria, pérdida de la dimensión vertical, afecciones temporomandibulares y un deterioro estético muy significativo. Tradicionalmente, se han utilizado estructuras completamente metálicas o metálicas recubiertas de cerámica para restaurar estos espacios edéntulos en cuanto a prótesis fijas se refiere. En la actualidad, se han puesto a disposición distintas opciones restauradoras que no involucran metal. En este caso describimos la realización de una serie de procedimientos clínicos para la atención de un paciente de 62 años con desgaste dental y periodonto reducido, con quejas estéticas y gran compromiso de la función masticatoria. La metodología se basó en la elección de un material adecuado para la rehabilitación de este paciente guiados por las propiedades mecánicas y estéticas de este. El reporte de caso demostró que el uso de restauraciones de óxido de zirconio de alta resistencia nos brinda un tratamiento fiable con mejores propiedades mecánicas y estéticas, con lo cual garantizamos un mejor pronóstico y longevidad del tratamiento.

***Palabras claves**: rehabilitación, oclusión, periodonto reducido, cerámica, zirconio.*

Abstract

The rehabilitation of occlusion in a partially edentulous patient is a real challenge due to a loss of tooth structure, loss of vertical dimension, temporomandibular disorders and significant aesthetic deterioration. Traditionally, all-metal or ceramic-coated metal frameworks have been used to restore these edentulous spaces for fixed prostheses. Nowadays, different restorative options that do not involve metal have become available. In this case, we describe the performance of a series of clinical procedures for the care of a 62-year-old patient with tooth wear and reduced periodontium, with aesthetic complaints and severely compromised masticatory function. The methodology was based on the choice of a suitable material for the rehabilitation of this patient guided by the mechanical and aesthetic properties of the material. The case report demonstrated that the use of high-strength zirconium oxide restorations provides a reliable treatment with improved mechanical and aesthetic properties, thus ensuring a better prognosis and longevity of the treatment.

***Keywords:** rehabilitation, occlusion, reduced periodontium, ceramic, zirconia.*

Resumo

A reabilitação da oclusão num paciente parcialmente desdentado é um verdadeiro desafio devido à perda da estrutura dentária, perda da dimensão vertical, distúrbios temporomandibulares e deterioração estética significativa. Tradicionalmente, estruturas metálicas totalmente metálicas ou revestidas de cerâmica têm sido utilizadas para restaurar estes espaços desdentados para próteses fixas. Hoje em dia, diferentes opções restauradoras que não envolvem metal tornaram-se disponíveis. Neste caso, descrevemos o desempenho de uma série de procedimentos clínicos para o cuidado de um paciente de 62 anos com desgaste dentário e periodonto reduzido, com queixas estéticas e função mastigatória gravemente comprometida. A metodologia foi baseada na escolha de um material adequado para a reabilitação deste paciente, guiado pelas propriedades mecânicas e estéticas do material. O relatório do caso demonstrou que a utilização de restaurações de óxido de zircónio de alta resistência proporciona um tratamento fiável com propriedades mecânicas e estéticas melhoradas, garantindo assim um melhor prognóstico e longevidade do tratamento.

***Palavras-chave:** reabilitação, oclusão, períodoontium reduzido, cerâmica, zircónio.*

Introducción

Idealmente, todos los tratamientos estéticos deben ser indicados para proporcionar restauraciones duraderas no sólo con el objetivo de crear una hermosa sonrisa, también debe recuperar la función masticatoria y permitir al paciente mantener la higiene bucal a través del tiempo.

El auge de materiales y técnicas dentales ha permitido que surja un gran interés entre los clínicos y técnicos por el óxido de zirconio ya que tiene aplicaciones en la prostodoncia y la implantología debido a sus posibilidades estéticas y versatilidad clínica11. El objetivo del presente artículo es describir un caso de rehabilitación oral completa que fue llevado en la Facultad de Odontología, de la Universidad de Panamá en el que se realizaron coronas e incrustaciones dentales, utilizando óxido de zirconio monolítico y estratificado como estructura. Es importante presentar al lector la opción de utilizar restauraciones cerámicas completas como una alternativa a lo convencional, logrando así una excelente biocompatibilidad, mayor resistencia y buen componente estético[2,7].

Fig.1 Fotografía inicial de la sonrisa.

Fig. 2 Fotografía clínica intraoral.

Reporte del Caso

Paciente masculino de 62 años que acude a la Clínica Dr. Domingo Amat, de la Facultad de Odontología, de la Universidad de Panamá, con quejas relacionadas al deterioro de sus dientes anterosuperiores. El examen clínico intraoral reveló la presencia de una dentición con periodonto reducido, lesiones cervicales no cariosas, desgastes incisales, fracturas coronarias, caries dental e higiene deficiente. (Figuras 1-4)

Luego de haber obtenido el consentimiento informado firmado por el paciente, se realizó el análisis facial, análisis de la sonrisa, se obtuvieron fotografías extraorales e intraorales y tomamos impresiones con hidrocoloide irreversible (Hydrogum, Zhermack). La planificación del tratamiento se dio mediante un encerado de diagnóstico que se realizó sobre modelos de estudio, el cual fue cotejado y equilibrado posteriormente por un diseño digital de la sonrisa (Fig.5).

Se realizó la eliminación de factores irritantes comprendida por raspado y profilaxis dental, restauraciones estéticas de resina en dientes con superficies cariosas, restauraciones de lesiones cervicales no cariosas y endodoncias preprotésicas.

Las distintas opciones de tratamiento fueron planteadas al paciente y se tomó la decisión de confeccionar una prótesis fija anteroposterior estética en la arcada superior y en la arcada inferior, una prótesis removible Clase I 1 A según la clasificación de Kennedy.

En base a las características mecánicas del material, la solvencia económica y exigencias estéticas del paciente se escogió el zirconio para la confección de las restauraciones indirectas. El zirconio monolítico fue utilizado en los dientes posteriores y zirconio estratificado en dientes anteriores segmentada por cuadrantes en la arcada superior; en el cuadrante 1 (superior-derecho) los pilares están constituidos por: 11, 12, 14 y los pónticos:13 y 15. En el cuadrante 2 (superior-izquierdo); los pilares:21, 22, 23, 26 y los póntico: 24 y 25.

A continuación, se prepararon los dientes anteriores y luego los posteriores de ambas arcadas para las coronas completas, excepto en la primera molar superior izquierda (26), que se realizó preparación para onlay con la finalidad de preservar la vitalidad y la mayor cantidad de estructura dental. Mediante una fresa de diamante de grano mediano con borde redondeado se garantizó un grosor de pared axial mínimo para el zirconio de aproximadamente 1,0 mm a 1,5 mm. En el margen gingival se realizó un chanfer circunferencial continuo con una reducción de al menos 0,5 mm y una reducción incisal/oclusal de 1,5 a 2 mm aproximadamente.

Fig. 3 Vista oclusal del maxilar superior

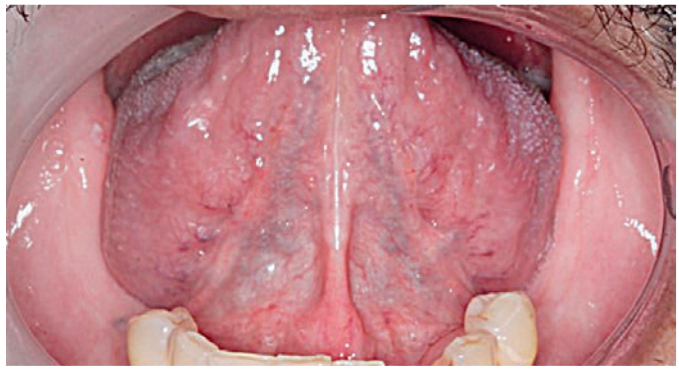

Fig. 4 Vista oclusal del maxilar inferior.

Fig. 5 Encerado diagnóstico.

Fig. 6 Vista oclusal de las preparaciones.

Fig. 7 Vista frontal de las preparaciones.

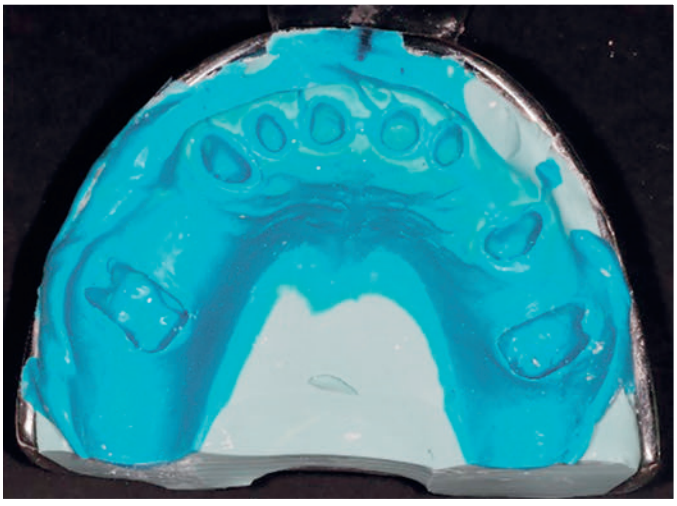

Fig.8 Impresión definitiva del caso.

Las preparaciones se realizaron para obtener un ángulo de aproximadamente 6 a 10 grados entre ellas (Fig. 6 y 7). Todos los bordes y ángulos fueron redondeados.

El hilo de retracción gingival escogido para lograr una buena exposición de la línea de terminación fue #000 (Elite Cord, Zhermack) y a continuación, se obtuvieron impresiones elastoméricas de dos pasos con silicona de adición de viscosidad alta (EXAFLEX PUTTY, GC) y la silicona de adición de viscosidad baja (Elite HD+, Zhermack) para adquirir el modelo definitivo (Fig.8). Se tomó el registro espacial de la arcada superior en relación con el cráneo usando el arco facial, se tomaron registros de mordida bilateralmente y los modelos maestros se montaron en un articulador semiajustable (WhipMix). Tras la preparación de los dientes, se colocaron provisionales que fueron confeccionados mediante una matriz de silicona, los cuales permitieron establecer un perfil de emergencia y previsualizar los resultados finales en cuanto a forma, tamaño y color. El acrílico shade 67 (Alike, GC) fue utilizado para la confección de los provisionales y finalmente cemento dental provisional (TempBond NE, Kerr) para cementarlos.

Las restauraciones cerámicas fueron diseñadas digitalmente y sinterizadas. Luego de una prueba de estructura satisfactoria (Fig.9), se hicieron los ajustes oclusales intraorales necesarios, el pulido fue llevado a cabo con discos de goma diamantada para cerámica y se procedió a realizar la cementación siguiendo las instrucciones del fabricante. Las coronas fueron pretratadas con chorro de arena de óxido de aluminio y secadas con aire comprimido. Tras la aplicación del adhesivo, se eliminaron los excesos con aire comprimido y se dejaron secar las coronas durante 60 segundos. Se aplicó el

cemento resinoso de curado dual (Panavia V5, Kuraray) y finalmente se hizo la cementación de las coronas. Tras una polimerización inicial de 5 segundos de fotopolimerización, se eliminaron todos los excesos y luego se realizó la polimerización final. Se obtuvieron registros clínicos fotográficos inmediatamente después de la cementación (Figuras 10-12), y las instrucciones de higiene oral y de mantenimiento protésico fueron dadas al paciente.

El paciente está completamente satisfecho con el valor estético y funcional de las restauraciones finales (Figuras 13-14).

Discusión

El reporte de caso ha demostrado que la rehabilitación de pacientes con deterioro masticatorio, funcional y estético presenta múltiples enfoques de tratamiento, por ello, fue imprescindible que en cada etapa clínica desde el diagnóstico hasta el plan de tratamiento, se contara con la participación de un equipo multidisciplinario buscando los mejores resultados en cuanto a biología, función y estética. Al momento de presentarle las distintas alternativas al paciente, fue necesario tomar en cuenta distintos factores que influyeron significativamente en la decisión final encontrando así un equilibrio en la relación costo-beneficio para el paciente con la mayor longevidad posible. La mejor manera de cumplir con las expectativas estéticas del paciente y establecerlo en la restauración final fue sosteniendo una buena comunicación con el laboratorio dental.

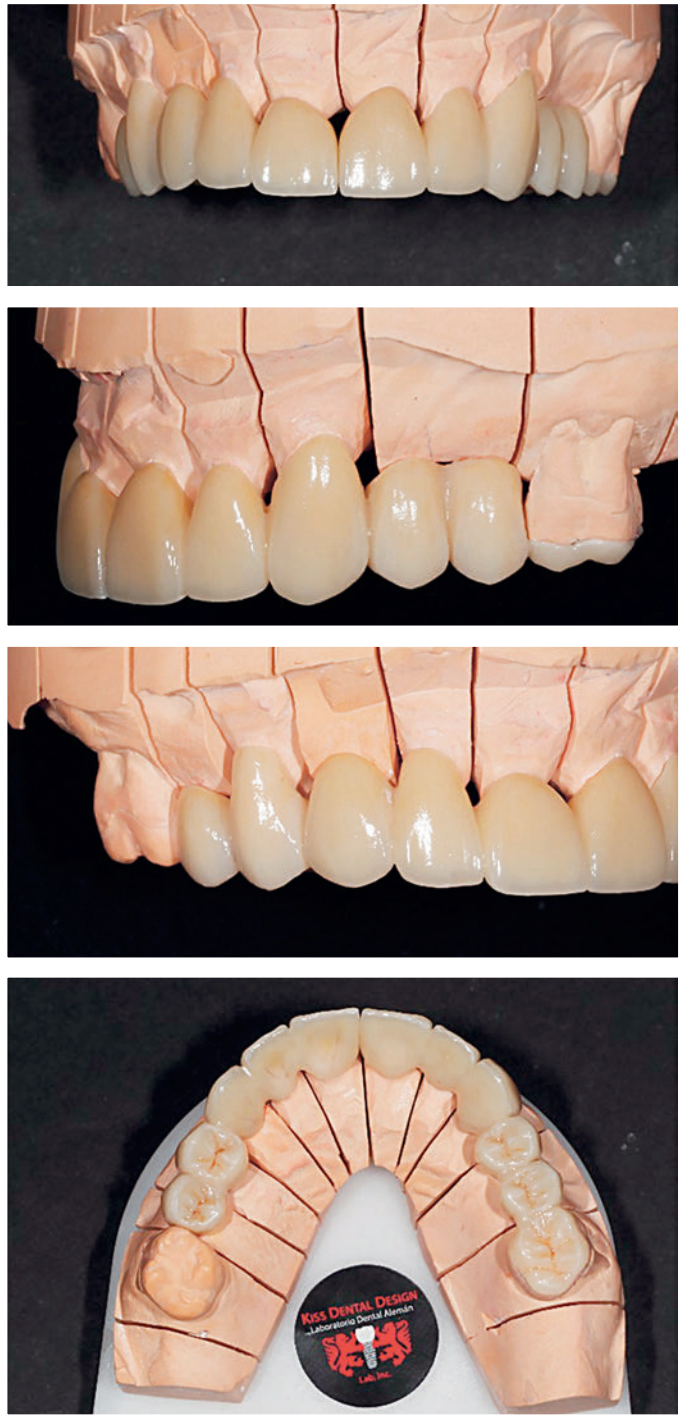

Fig.9 Prueba de estructura en modelo definitivo antes de la cementación.

Fig.10 Vista frontal luego de la cementación.

Fig.11 Vista lateral derecha luego de la cementación.

Fig. 12 Vista lateral izquierda luego de la cementación.

Otro factor del que depende el éxito de las restauraciones cerámicas es el agente de cementación que debe garantizar una adhesión eficaz y duradera con la estructura dental[11]. En este caso, el cemento de resina utilizado proporcionó retención y resistencia entre las interfaces cemento-restauración, cemento-dentina y, además, aportó a una efectiva distribución de las fuerzas oclusales a lo largo de las restauraciones y estructuras dentales[8].

Conclusiones

El zirconio es un material que presenta amplias indicaciones clínicas, excelentes propiedades físicas y provee al paciente la naturalidad en su dentición manteniendo sus propiedades mecánicas[7].

La comunicación entre el paciente, odontólogo y el técnico de laboratorio aunado a la experiencia previa del equipo es fundamental para lograr el éxito clínico.

Las rehabilitaciones complejas deben ser manejadas junto a un equipo de especialistas que cubran todos los posibles ángulos clínicos durante la elaboración del plan de tratamiento.

El cumplimiento meticuloso del protocolo clínico, la selección del material adhesivo adecuado con una técnica apropiada garantiza un resultado clínico satisfactorio a largo plazo[9,11].

Fig. 13 Vista frontal con la incorporación de la prótesis removible.

REHABILITACIÓN PROTÉSICA MEDIANTE RESTAURACIONES INDIRECTAS DE ZIRCONIO

Fig. 14 Fotografías de la sonrisa.

Prosthetic rehabilitation through zirconia indirect restorations

REFERENCIAS BIBLIOGRÁFICAS

1. *Diaconu-Popa, D., Tatarciuc, M., & Viţalariu, A. (2016). Esthetic Rehabilitation Through CAD/CAM Technology - Case Report. Revista medico-chirurgicala a Societatii de Medici si Naturalisti din Iasi, 120(3), 711–714.*
2. *Moreira, A., Freitas, F., Marques, D., & Caramês, J. (2019). Aesthetic Rehabilitation of a Patient with Bruxism Using Ceramic Veneers and Overlays Combined with Four-Point Monolithic Zirconia Crowns for Occlusal Stabilization: A 4-Year Follow-Up. Case reports in dentistry, 2019, 1640563.*
3. *Sailer, I., Makarov, N. A., Thoma, D. S., Zwahlen, M., & Pjetursson, B. E. (2015). All-ceramic or metal-ceramic tooth-supported fixed dental prostheses (FDPs)? A systematic review of the survival and complication rates. Part I: Single crowns (SCs). Dental materials : official publication of the Academy of Dental Materials, 31(6), 603–623.*
4. *Sailer, I., Strasding, M., Valente, N. A., Zwahlen, M., Liu, S., & Pjetursson, B. E. (2018). A systematic review of the survival and complication rates of zirconia-ceramic and metal-ceramic multiple-unit fixed dental prostheses. Clinical oral implants research, 29 Suppl 16, 184–198.*
5. *Larsson, C., & Wennerberg, A. (2014). The clinical success of zirconia-based crowns: a systematic review. The International journal of prosthodontics, 27(1), 33–43.*
6. *Rabel, K., Lamott, U., Polydorou, O., Flügge, T., & Spies, B. C. (2019). Prosthodontic Rehabilitation with Fixed Monolithic Translucent Zirconia Restorations: A Case History Report. The International journal of prosthodontics, 32(6), 544–548.*
7. *Han, A., Tsoi, J., Lung, C., & Matinlinna, J. P. (2020). An introduction of biological performance of zirconia with different surface characteristics: A review. Dental materials journal, 39(4), 523–530.*
8. *Dalenda Hadyaoui, N. D., & Cherif, M. (2015). Bonding of all Ceramic Restorations. Dentistry, 5(10).*
9. *Yamazaki, M. (2008). Clinical guidelines for managing the complex restorative patient. Prosthodontic Research & Practice, 7(2), 126–128.*
10. *Giordano R., 2nd (2012). Zirconia: a proven, durable ceramic for esthetic restorations. Compendium of continuing education in dentistry (Jamesburg, N.J. : 1995), 33(1),46-49.*
11. *Manicone, P. F., Rossi Iommetti, P., & Raffaelli, L. (2007). An overview of zirconia ceramics: basic properties and clinical applications. Journal of dentistry, 35(11), 819–826.*

AOP

ASOCIACIÓN ODONTOLÓGICA PANAMEÑA

Objetivos de la AOP

Luchar por la superación de la odontología en todos sus aspectos.

Promover la salud bucodental de la comunidad.

Fomentar las relaciones profesionales y gremiales entre todos los odontólogos del país.

Dirección: Bella Vista, Campo Alegre,
Calle Beatriz de Cabal y Ave Federico Boyd,
Edificio Torre Advanced 099, Piso 12, Oficina C-D.

Apartado Postal: 6777, Zona 5 Panamá, República de Panamá

Teléfonos: (507) 269-1603 / (507) 263-2060

Celular: 6614-4710 (Whatsapp)

www.aopan.org

La Asociación Odontológica Panameña es una Asociación sin fines de lucro que regula el ejercicio profesional institucional y privado mediante leyes de la República y representa los intereses de la Odontología organizada en el ámbito nacional. Fue fundada el 10 de noviembre de 1936 por ilustres Odontólogos, algunos extranjeros y es a través de su gestión que se logra la creación de la Facultad de Odontología de la Universidad de Panamá.

Actualmente somos 1,300 profesionales de la Odontología permitiendo que el ejercicio profesional idóneo sea solo para los ciudadanos panameños. Estamos repartidos en todo el país.

Objetivos de la AOP

Luchar por la superación de la odontología en todos sus aspectos.
Promover la salud bucodental de la comunidad.
Fomentar las relaciones profesionales y gremiales entre todos los odontólogos del país.

Dirección: Bella Vista, Campo Alegre, Calle Beatriz de Cabal y Ave Federico Boyd, Edificio Torre Advanced 099, Piso 12, Oficina C-D.

Apartado Postal: 6777, Zona 5 Panamá, República de Panamá

Teléfonos: (507) 269-1603 / (507) 263-2060

Celular: 6614-4710 (Whatsapp)

www.aopan.org

aop@aopan.org / aodontologicap@gmail.com

http://facebook.com/asoc.panamena

@aopanama

@aopanama