Publicación Científica Oficial de la Asociación Odontológica Panameña

EL ODONTÓLOGO

ISSN 0472-5158 Edición Impresa *L ISSN 2805-1858 Edición Digital* *Panamá, Año 17 Vol.2, enero - junio de 2022*

CIENCIA, ÉTICA Y ARTE

Nuestra publicación científica

EL ODONTÓLOGO

AOP

ASOCIACIÓN ODONTOLÓGICA PANAMEÑA

La Asociación Odontológica Panameña es una Asociación sin fines de lucro que regula el ejercicio profesional institucional y privado mediante leyes de la República y representa los intereses de la Odontología organizada en el ámbito nacional. Fue fundada el 10 de noviembre de 1936 por ilustres Odontólogos, algunos extranjeros y es a través de su gestión que se logra la creación de la Facultad de Odontología de la Universidad de Panamá.

Editorial

ENTENDIENDO EL ÉXITO Y FRACASO EN ENDODONCIA

El éxito en medicina puede definirse como el logro alcanzado luego de completar la meta u objetivo de un tratamiento inicial. Por otro lado, el fracaso se define como aquel tratamiento que no alcanzó el objetivo/meta inicial o aquel que tiene un pobre nivel de aceptación.

Desde una perspectiva biológica, el fracaso endodóntico se asocia a un proceso inflamatorio en las estructuras perirradiculares de soporte de un diente. Se utiliza comúnmente cuando se desarrolla un proceso infeccioso luego de un tratamiento previo, o cuando se falla en eliminar una infección preexistente de los conductos radiculares.

Un "tratamiento fracasado" es una expresión muchas veces sesgada y desproporcionada. Una definición clara de lo que constituye el éxito o fracaso no existe necesariamente entre todos los clínicos que realizan tratamientos de Endodoncia. Podríamos decir que el éxito o fracaso pueden medirse en términos de completar el tratamiento sin dolor postoperatorio, o de acuerdo a la retención de un diente por un período de tiempo, o al hecho de tratar una infección del sistema de conductos radiculares de forma exitosa. Algunas definiciones son amplias e incluyen la supervivencia del diente en el tiempo, otras incluyen la ausencia de síntomas. A esto se le añaden criterios radiológicos como la ausencia o la disminución de radiolucencias periapicales. Aunque una lesión apical persistente, luego de un tratamiento de conductos, puede representar un fracaso en el sentido biológico o radiológico, ésta puede no requerir mayor atención de acuerdo al contexto clínico (por ejemplo: ausencia de síntomas). Esto nos da a entender que el éxito, en muchos casos, está en el ojo del observador o según el cristal con que se mira.

Desde la perspectiva del paciente, la terminología contiene un componente de valor distinto y no menos importante, el cual, puede relacionarse al hecho de tener un diente tratado asintomático y funcional. Este componente sobrepasa todas las otras consideraciones y es una guía normativa dependiendo de la acción que vayamos a tomar a la hora de evaluar un tratamiento (Reit and Kvist 1998).



ASOCIACIÓN ODONTOLÓGICA PANAMEÑA
REVISTA EL ODONTÓLOGO
CONSEJO EDITORIAL

Dr. Eduardo E. Arosemena Doss
arosemenadoss@yahoo.com

Dr. Wendell González
wendellgonzalezm@gmail.com

Dr. Jonattan Chanis
jachanis@hotmail.com

Dr. Andrés Alvarado
drandresalavaradojulio@gmail.com

Dr. José Blanco
agendadoctorblanco@gmail.com

Dr. Aldo Correa
acorrea@cwpanama.net

Dr. Manuel Gordón
gordonnunez162531@gmail.com

Dra. Luzkarin Molina
luzkarinmolinaucv@gmail.com

Diseño, retoque de color, preprensa y producción gráfica.

Live Graphics STUDIO

www.livegraphicstudio.com

Muchos de los fracasos en Endodoncia no son endodónticos por naturaleza. Los tratamientos de conducto por sí solos no garantizan un éxito a largo plazo. Por ejemplo, dientes tratados que no son restaurados apropiadamente tienen 6 veces mayor probabilidad de ser extraídos que aquellos que tienen una buena restauración coronal. La enfermedad periodontal, caries recurrente, fractura radicular entre otros factores, contribuyen significativamente al fracaso endodóntico, más que el tratamiento en sí. Por otro lado, el estado de salud sistémico de un paciente puede influir en el resultado de un tratamiento de conductos.

Actualmente la Odontología presenta muchos desafíos cuando se comparan las tasas de éxito de diferentes procedimientos entre las especialidades dentales. Establecer una serie de criterios para definir éxito en la práctica es fundamental. Entender los conceptos de éxito y fracaso en Endodoncia, desde diferentes perspectivas, es fundamental. Esto nos llevará a seleccionar mejor nuestros casos y a informar más detalladamente a nuestros pacientes a la hora de proponer nuevos tratamientos, así como también a la hora de evaluar tratamientos preexistentes.

Nuestro legado final será la satisfacción del paciente.

Dr. Roberto J. Vásquez T. ESPECIALISTA EN ENDODONCIA



Dirección: Bella Vista, Campo Alegre, Calle Beatriz de Cabal y Ave Federico Boyd, Edificio Torre Advanced 099, Piso 12, Oficina C-D.
Apartado Postal: 6777, Zona 5 Panamá, República de Panamá
Teléfonos: (507) 269-1603 / (507) 263-2060
Celular: 6614-4710 (Whatsapp)

www.aopan.org
aop@aopan.org / aodontologicap@gmail.com
http://facebook.com/asoc.panamena
@aopanama
@aopanama

CONTENIDO

CORONAS DE METAL CERÁMICA:

UNA ALTERNATIVA RESTAURADORA VIABLE
Metal ceramic crown: A viable restorative alternative

06

EQUIPOS DE ALTO DESEMPEÑO

Y SU IMPORTANCIA EN LA GESTIÓN ORGANIZACIONAL EN TIEMPOS DE CRISIS
High-Performance Teams And Their Importance In Organizational Management In Times Of Crisis — Equipes De Alta Performance E Sua Importância Na Gestão Organizacional Em Tempos De Crise —

16

FIBROLIPOMA ORAL

REPORTE DE CASO
Fibrolym in oral cavity. Case report — Fibrolipoma oral. Relato de caso —

29

Se prohíbe la reproducción total o parcial de esta publicación bajo cualquier forma o sistema, sin previa autorización de la Asociación Odontológica Panameña. El contenido de esta revista cumple un objetivo de información, ilustración y conocimiento, que no pretende reemplazar el asesoramiento médico, odontológico o las indicaciones del profesional en salud. Los temas tratados sólo comprometen a sus autores y eximen de responsabilidad a Asociación Odontológica Panameña.

LESIONES EN LA MUCOSA ORAL POR COVID-19:

REVISIÓN SISTEMÁTICA
Oral mucosal lesions by COVID-19: systematic review
38

REHABILITACIÓN CON PRÓTESIS FIJA

MEDIANTE EL USO DE ODONTOLOGÍA DIGITAL
Rehabilitation with Fixed Prosthesis through the use of Digital Dentistry
— Reabilitação com Prótese Fixa através da Odontologia Digital —
52

SÍNDROME DE COMBINACIÓN:

REVISIÓN BIBLIOGRÁFICA Y REPORTE DE CASO CLÍNICO
Combination Syndrome Bibliographic Review And Clinical Case Report
— Síndrome De Combinação: Revisión Bibliográfica Y Reporte De Caso Clínico —
62

EL ODONTÓLOGO

PUBLICACIÓN CIENTÍFICA OFICIAL DE LA ASOCIACIÓN ODONTOLÓGICA PANAMEÑA

Gabriela Martínez

Estudiante de X semestre,
Lic. Doctor en Cirugía Dental

Facultad de Odontología,
Universidad de Panamá

Dr. Wendell González M.

Profesor Tiempo Completo

Departamento de Odontología
Restauradora

Facultad de Odontología,
Universidad de Panamá

Contacto:
wendellgonzalezm@gmail.com

CORONAS DE METAL CERÁMICA:

UNA ALTERNATIVA RESTAURADORA VIABLE

Metal ceramic crown:
A viable restorative alternative

Martínez, Gabriela; González, Wendell

Resumen

La pérdida prematura de dientes por caries dental no restaurable, traumatismos y enfermedad periodontal ha aumentado en los últimos años, lo que ha traído consigo mayor demanda del uso de prótesis parcial fija para mejorar la estética, fonética y funcionalidad en los pacientes. La prótesis dental fija de metal cerámica sigue siendo una opción viable para la restauración de múltiples dientes en el sector posterior en comparación con otros materiales más estéticos como el zirconio y la cerámica de disilicato de litio debido a su alta tasa de longevidad y resistencia a la fractura. Éste estudio tiene como objetivo destacar la viabilidad de la rehabilitación oral con prótesis de metal cerámica en la actualidad. Para el mismo se realizó una búsqueda electrónica en la base de EBSCO y de forma manual (2007-2018) para estudios y ensayos clínicos de prótesis dental fija de metal cerámica utilizando artículos de estudio de cohorte prospectivo y retrospectivo con un de seguimiento de por lo menos 3 años. Dando como resultado una tasa de supervivencia de un 94.7% para las coronas de metal cerámica después de 5 años.

Palabras clave: *prótesis dental fija (PDF), coronas unitarias (CU), metal cerámicas, cerámicas, zirconio*

Abstract

The premature loss of teeth due to non-restorable dental caries, trauma and periodontal disease has increased in the last years, which has brought with it a greater demand for the use of fixed dental protheses to improve esthetics, phonetics and functionality in those patients. The metal ceramic fixed dental prostheses

remains a viable option for the restoration of multiple teeth in the posterior sector compared to other more esthetic materials such as zirconia and lithium disilicate ceramics due to its high longevity rate and resistance to fracture. The objective of this study is to stand out the viability of the oral rehabilitatation with metal ceramics protheses in the present. For the same an electronic search was made using the EBSCO database and manual type (2007-2018) of studies and trials of fixed metal ceramic dental prostheses using prospective and retrospective cohort study articles with a 3-year follow-up showing a survival rate of 94.7% for metal-ceramic crowns after 5 years.

Keywords: *fixed dental protheses (FDP), single crowns (SC), metal ceramics, all ceramics, zirconia*

Resumo

A perda prematura de dentes devido a cáries dentárias não restauráveis, traumas e doenças periodontais tem aumentado nos últimos anos, o que trouxe consigo uma maior demanda pelo uso de próteses parciais fixas para melhorar a estética, fonética e funcionalidade dos pacientes. A prótese dentária fixa metalocerâmica continua sendo uma opção viável para a restauração de múltiplos dentes no setor posterior em comparação com outros materiais mais estéticos como as cerâmicas de zircônio e dissilicato de lítio devido ao seu alto índice de longevidade e resistência à erosão. Este estudo tem como objetivo destacar a viabilidade da reabilitação oral com próteses metalocerâmicas na atualidade. Para o mesmo, foi realizada uma busca eletrônica na base de dados da EBSCO e manualmente (2007-2018) por estudos e ensaios clínicos de próteses dentárias metalocerâmicas fixas utilizando artigos de estudo de coorte prospectivo e retrospectivo com seguimento de pelo menos 3 anos. Resultando em uma taxa de sobrevivência de 94,7% para coroas metalocerâmicas após 5 anos.

Palavras-chave: *prótese dentária fixa (PDF), coroas unitárias (UC), metalocerâmica, cerâmica, zircônio*

Introducción

Las restauraciones de metal cerámica han sido la opción más confiable en coronas estéticas durante las últimas décadas. Cuando se empezaron a utilizar por primera vez este tipo de restauraciones fijas, había poco entusiasmo sobre su funcionalidad y longevidad en boca. Sin embargo, estudios clínicos observacionales han demostrado que funcionan muy bien. Los odontólogos a menudo saben que muchas generaciones anteriores de restauraciones de cerámica sin metal llevaron a fracasos después de algunos años, especialmente para los dientes posteriores.

La longevidad de las coronas de cerámica sobre metal y las restauraciones fijas muestran resultados variables pero relativamente interesantes, dependiendo del número de unidades a reemplazar. Desde un punto de vista puramente funcional, las restauraciones de cerámica sobre metal continúan funcionando mucho después de que pasan los años y tienen un aspecto antiestético. Éstas cuentan con la ventaja de que si se daña una parte de la restauración, la estructura subyacente y el metal debajo protegerán el diente hasta que el mismo se pueda cambiar. Los dentistas confían en las restauraciones de cerámica sobre metal debido a su longevidad clínicamente observable en comparación con algunas generaciones anteriores de coronas no metálicas. A pesar de las mejoras significativas en el desempeño de las cerámicas dentales, la estabilidad estructural de los sistemas de cerámica sin metal sigue siendo menos confiable que la de los sistemas metal cerámica, en los que solo se consideran las complicaciones no biológicas. Los estudios clínicos han revelado que la principal causa de fracaso de las restauraciones de disilicato de litio y alúmina son las fracturas tanto en la carilla como en la estructura, mientras que para las restauraciones a base de zirconio es la fractura cohesiva de la porcelana de recubrimiento.

Longevidad

En un estudio de Pjetursson et al (2015) para las prótesis de metal cerámica, 15 estudios proporcionaron datos sobre 1796 prótesis fijas después de un tiempo de seguimiento medio de 7,0 años.

De estos, se informó que se perdieron 145 prótesis. La tasa de falla anual se estimó en 1,15% (IC del 95%: 0,72-1,84%), lo que se traduce en una tasa de supervivencia a 5 años para PDF de cerámica sobre metal del 94,4% (IC del 95%: 91,2-96,5%). Los resultados de los PDF de cerámica sin metal se dividieron en reconstrucciones basadas en vitrocerámica reforzada, alúmina infiltrada con vidrio (InCeram Alumina e InCeram Zirconia) y zirconia densamente sinterizada. Para los períodos de actividad de la vitrocerámica reforzada, siete estudios proporcionaron datos sobre 208 períodos de actividad. Después de un tiempo de seguimiento medio de 6,0 años, se informó que se perdieron 29 PDF. La tasa de fracaso anual se estimó en 2,31% (IC del 95%: 1,23–4,35%) que se traduce en una tasa de supervivencia a 5 años para PDF de vitrocerámica reforzada del 89,1% (IC del 95%: 80,4-94,0%).

En 17 estudios que informaron sobre coronas de cerámica sobre metal con un seguimiento medio de 7,3 años, se informó una tasa de fracaso anual estimada de 0,88, que se tradujo en una supervivencia estimada a 5 años de las coronas de cerámica sobre metal del 95,7% (Sailer 2015). En comparación, las coronas de cerámica sin metal tuvieron una tasa de fracaso anual que varió entre 0,69 y 1,96, lo que se traduce en tasas de supervivencia general estimadas a 5 años que oscilan entre el 90,7% y el 96,6%. Esto se basó en 55 estudios sobre coronas de cerámica sin metales incluidos en el análisis. Las tasas de supervivencia de las coronas de cerámica sin metal difirieron para los distintos tipos de cerámica. Diez estudios informaron sobre los primeros tipos de cerámicas a base de feldespato / sílice y arrojaron una tasa de supervivencia estimada a 5 años del 90,7%. Esta tasa de supervivencia fue significativamente menor que la reportada para las coronas de metal-cerámica con patrón de oro.

Muchos de los profesionales de estos cursos que utilizan éstas restauraciones han informado de algunos fracasos clínicos. Las fallas no solo se han observado en la práctica clínica, sino que también están documentadas en la investigación clínica. Las fallas parecen ser principalmente astillas y fracturas en la cerámica superficial y no fracturas de las estructuras subyacentes. Además, aparecen con más frecuencia en las restauraciones a base de zirconio que en las restauraciones de metal cerámicas utilizadas como controles en la investigación. En este momento, el potencial de servicio de las restauraciones metal cerámicas es más predecible que el de las restauraciones de cerámica sin metal a base de zirconio, pero es probable que esta diferencia se supere pronto.

En un estudio de Sailer et al (2018) el éxito o longevidad se definió como una PDF soportada por implantes sin complicaciones durante todo el período de observación. Tres estudios que incluyeron

371 PDF soportadas por implantes de cerámica sobre metal informaron sobre el número total de PDF con complicaciones biológicas o técnicas. La tasa estimada de Las complicaciones a 5 años para los PDF de cerámica sobre metal fue del 15,1% (IC del 95%: 11,2% -20,4%). Por tanto, el 84,9% de los PDF soportados por implantes de cerámica sobre metal no presentaron complicaciones durante todo el período de observación. Ninguno de los estudios incluidos sobre PDF soportados por implantes de zirconio informó sobre el número total de complicaciones o el número de PDF sin todas las complicaciones.

Región anterior vs región posterior

En un estudio de Sailer et al. (2015) se compararon los resultados de las coronas unitarias anterior y posterior y no se encontraron diferencias estadísticamente significativas de las tasas de supervivencia para las coronas de cerámica sobre metal y para las coronas de cerámica de vidrio reforzado con leucita o disilicato de litio, coronas a base de alúmina y zirconia. Sin embargo, las coronas hechas de cerámica feldespática o de sílice exhibieron tasas de supervivencia significativamente más bajas en la región posterior que en la anterior (87,8% frente a 94,6%)

En el estudio de Sailer et al. (2015) ,la fractura de la estructura, la fractura de la cerámica, el desconchado de la cerámica, la decoloración marginal, la pérdida de retención y la mala estética fueron problemas técnicos reportados para coronas unitarias. El desconchado de la cerámica era un problema común y, en general, ocurrió de manera similar en las coronas de metal-cerámica y en las coronas de cerámica sin metal. Además, en el caso de las coronas de cerámica sobre metal, el desconchado de la cerámica fue la complicación técnica más frecuente con una tasa acumulada de eventos a los 5 años del 2,6% (IC del 95%: 1,3–5,2%). Para las coronas de cerámica sin metal, se observó una tendencia a más desconchados de la cerámica de recubrimiento para las coronas unitarias a base de alúmina y zirconio que para todas las demás coronas de cerámica.

La fractura de la estructura rara vez ocurrió para las coronas de cerámica sobre metal (tasa acumulada de complicaciones a los 5 años del 0,03%; IC del 95% este problema se presentó con mucha más frecuencia en las coronas de cerámica, independientemente del tipo de cerámica utilizada. La inci-

A. Prótesis dental fija superior con múltiple soporte dentario en región anterior y posterior.

B. Prótesis metal cerámica de #13 a #25 sin glasear

C. Prótesis metal cerámica de #13 a #25 y prótesis parcial removible para reemplazar dientes posteriores superiores e inferiores. Corona completa de metal en piezas #47 y #48

dencia de fractura de la estructura se asoció con la estabilidad mecánica del material cerámico. Las cerámicas más débiles como las primeras cerámicas feldespáticas / basadas en sílice exhibieron una alta tasa de fractura de estructura a 5 años del 6.7% o reforzado con disilicato de litio.

Según el estudio de Álvaro et al. (2020) el análisis de las complicaciones técnicas mostró diferencias significativas entre las PDF de ZC y MC con respecto al astillado global de las carillas (PAGS ¼.023) con un riesgo 22,3% mayor (IC del 95%, 3% a 41,6%). Los subanálisis mostraron astillas o astillas menores que se resolvieron con el pulido (PAGS ¼. 044) con un riesgo 19,5% más alto (IC del 95%, 0,5% a 38,4%) y un gran desconchado en la estructura (PAGS ¼.023) con un riesgo 6% mayor (IC del 95%, 0,8% a 11,3%) cuando se eligió ZC como material de restauración. No encontramos diferencias estadísticamente significativas en el desgaste oclusal, adaptación marginal, y forma anatómica.

Complicaciones biológicas

En una revisión de Sailer et al (2015) la pérdida de vitalidad del diente pilar, la fractura del diente pilar y la caries secundaria fueron las complicaciones biológicas notificadas predominantemente para las coronas unitarias. Para las coronas de metal-cerámica, la pérdida de vitalidad del diente pilar fue la complicación biológica más frecuente (tasa de complicaciones a 5 años 1.8%; IC 95%. Además, la fractura del diente pilar también se encontró predominantemente en coronas de cerámica sobre metal (tasa de complicaciones a 5 años del 1,2%; IC del 95%: 0,7–2,0%). Esta complicación ocurrió significativamente con menos frecuencia para cerámicas sin metal como leucita o litio.

Dieciocho estudios informaron sobre la incidencia de caries secundaria en el nivel del pilar. De los 3351 pilares metal cerámica incluidos en esos estudios, 52 pilares desarrollaron caries secundaria. La tasa anual general de complicaciones fue del 0,29%, lo que se traduce en una tasa de complicaciones a los 5 años del 1,4%. Para los diferentes tipos de prótesis fijas, la tasa anual de caries secundaria osciló entre el 0,11% y el 0,65%. Al investigar las tasas relativas de complicaciones de los diferentes tipos de PDF, utilizando PDF de cerámica sobre metal como referencia, los PDF de zirconios densamente sinterizados experimentaron una tasa significativamente más alta de caries secundaria. La información sobre la pérdida de toda la reconstrucción debido a caries secundaria se proporcionó en 38 estudios. De 2145 PDF incluidos en estos estudios, 55 se perdieron debido a caries secundaria. La tasa de falla anual general fue de 0.43%, lo que se traduce en una tasa de falla de 5 años de 2.1%. Para los diferentes tipos de PDF, la tasa anual de fallas debidas a caries osciló entre el 0,09% y el 0,54%.

Las pérdidas de prótesis dentales fijas debido a la fractura de los dientes pilares se informaron en dos de los nueve estudios sobre PDF de cerámica sin metal. La tasa de fallos osciló entre 0 y 1,89.

La pérdida de vitalidad del pilar se informó en dos estudios de PDF de cerámica sin metal. Cuatro de 158 dientes pilares reportados como vitales en el momento de la cementación presentaron pérdida de vitalidad pulpar durante el período de observación. La tasa anual de complicaciones osciló entre 0,74 y 1,37. En el análisis del modelo de Poisson estándar, la tasa estimada de pilares vitales que habían perdido vitalidad pulpar durante un período de observación de 5 años fue del 4,1% (IC del 95%: 2,8–5,9%).La tasa estimada de pérdida de vitalidad de los

pilares que soportan PDF convencionales fue del 6,1% (IC del 95%: 4,9–7,6%) (Pjetursson et al. 2007). No se encontraron diferencias significativas cuando se comparó la tasa de pérdida de vitalidad del pilar para los PDF cerámicas con la de los PDF convencionales.

En el estudio de Álvaro et al. (2020) de las complicaciones biológicas no mostró diferencias significativas entre las restauraciones de zirconio y metal cerámica para los parámetros de profundidad de la bolsa al sondaje, nivel de inserción al sondaje y pérdida de vitalidad del diente.

En una revisión sistemática de Sailer et al. (2007) mostró que las lesiones de la mucosa periimplantaria se informaron de diversas formas en diferentes publicaciones. Se calculó que la tasa a 5 años de periimplantitis o complicaciones de tejidos blandos fue del 3,1% para los PDF soportados por implantes de cerámica y metal y, según un estudio (Kolgeci et al., 2014) que informó sobre 73 PDF, se estimó que esta complicación era significativa más alto para los PDF soportados por implantes de zirconio que es 10.1%. Además, el 1,0% de los implantes que soportan los PDF de metal-cerámica experimentaron una pérdida ósea sustancial, definida como niveles de hueso marginal más de 2 mm por debajo de lo que se puede esperar como remodelado óseo normal. Ninguno de los estudios incluidos sobre PDF con implantes de circonio informó sobre la pérdida de hueso marginal.

Discusión

Las PDF de cerámica sobre metal tuvieron tasas de falla más bajas que los PDF de cerámica sin metal después de un período medio de observación de al menos 3 años.

Las fracturas de la estructura se observaron con frecuencia para las PDF de vitrocerámica reforzada y alúmina infiltrada con vidrio. El zirconio densamente sinterizado fue significativamente más estable como material de estructura, pero un desajuste condujo a complicaciones como decoloraciones, caries secundarias y pérdida de retención. Además, eran frecuentes las fracturas de la cerámica y el desprendimiento de la cerámica. La complicación técnica más habitual en ambos tipos de PDF fue el desprendimiento o la fractura de la cerámica de recubrimiento. Esta complicación se observó a menudo en las PDF de zirconio cerámica y, además, condujo significativamente más a la pérdida del PDF en el grupo de zirconio cerámica que en el grupo de metal-cerámica.

Las PDF soportados por implantes exhibían tasas de supervivencia a 5 años muy altas. Sin embargo, se observó que las tasas de supervivencia a 5 años de las PDF de los implantes de zirconio cerámica eran significativamente más bajas que las de las PDF de los implantes de cerámica sobre metal. La fractura se produjo significativamente más a menudo en los de zirconio cerámica que en los de metal-cerámica. Por lo tanto, hasta el día de hoy, las cerámicas metálicas parecen seguir siendo el estándar de oro para los FDP sobre implantes.

D. Vista oclusal de corona unitaria metal cerámica

E. Vista interna de metal

F. Vista oclusal y vestibular de corona metal cerámica

G. Corona de metal cerámica probada en modelo de yeso con su antagonista

H. Vista vestibular de corona en modelo de yeso

I. Vista oclusal de corona metal ceramica cementada en boca

J. Vista vestibular y en oclusión de corona en boca

Conclusión

Las restauraciones de cerámica se han desarrollando en los últimos años para mejorar la estética, la biocompatibilidad y la durabilidad de las prótesis fijas. Sin embargo, a pesar que materiales nuevos como el zirconio muestra tasas de supervivencia clínica y complicaciones biológicas similares a las de metal cerámica, las PDF de metal cerámica siguen siendo el estándar de oro para la rehabilitación en el sector posterior con soporte dentario múltiple. Siempre que se tomen cuenta los factores que influyen en la rehabilitación como el diseño de la restauración (monolítica o estratificada), el grosor de la restauración, las tensiones residuales, la oclusión, el tamaño y forma de los dientes y el estado de la superficie o muñón.

REFERENCIAS

1. *Christensen, G. J. (2009). Porcelain-Fused-to-Metal Versus Zirconia-Based Ceramic Restorations, 2009. The Journal of the American Dental Association, 140(8), 1036–1039.* ***https://doi.org/10.14219/jada.archive.2009.0316***
2. *Zhang, Y., & Kelly, J. R. (2017). Dental Ceramics for Restoration and Metal Veneering. Dental Clinics of North America, 61(4), 797–819.* ***https://doi.org/10.1016/j.cden.2017.06.005***
3. *Pjetursson, B. E., Sailer, I., Makarov, N. A., Zwahlen, M., & Thoma, D. S. (2015). All-ceramic or metal-ceramic tooth-supported fixed dental prostheses (FDPs)? A systematic review of the survival and complication rates. Part II: Multiple-unit FDPs. Dental Materials, 31(6), 624–639.* ***https://doi.org/10.1016/j.dental.2015.02.013***
4. *Sailer, I., Makarov, N. A., Thoma, D. S., Zwahlen, M., & Pjetursson, B. E. (2015). All-ceramic or metal-ceramic tooth-supported fixed dental prostheses (FDPs)? A systematic review of the survival and complication rates. Part I: Single crowns (SCs). Dental Materials, 31(6), 603–623.* ***https://doi.org/10.1016/j.dental.2015.02.011***
5. *Sailer, I., Strasding, M., Valente, N. A., Zwahlen, M., Liu, S., & Pjetursson, B. E. (2018). A systematic review of the survival and complication rates of zirconia-ceramic and metal-ceramic multiple-unit fixed dental prostheses. Clinical Oral Implants Research, 29(S16), 184–198.* ***https://doi.org/10.1111/clr.13277***
6. *Limones, A., Molinero-Mourelle, P., Azevedo, L., Romeo-Rubio, M., Correia, A., & Gómez-Polo, M. (2020). Zirconia-ceramic versus metal-ceramic posterior multiunit tooth-supported fixed dental prostheses. The Journal of the American Dental Association, 151(4), 230–238.e7.* ***https://doi.org/10.1016/j.adaj.2019.12.013***
7. *Sailer, I., Pjetursson, B. E., Zwahlen, M., & Hämmerle, C. H. F. (2007). A systematic review of the survival and complication rates of all-ceramic and metal-ceramic reconstructions after an observation period of at least 3 years. Part II: fixed dental prostheses. Clinical Oral Implants Research, 18, 86–96.* ***https://doi.org/10.1111/j.1600-0501.2007.01468.x***

EL ODONTÓLOGO
PUBLICACIÓN CIENTÍFICA OFICIAL DE LA ASOCIACIÓN ODONTOLÓGICA PANAMEÑA

Dra. Yelkys Maria Gill Mojica

Doctora en Gerencia
Universidad del Caribe

Maestría en Salud Pública
Universidad de Panamá

Maestría en Gerencia de Servicios de Salud
Universidad Latina de Panamá

Maestría en Administración de los Servicios de Salud
Universidad de Santander

Maestría en Administración de Negocios
Universidad Latina de Panamá

Maestría en Docencia Superior
Universidad Hispanoamericana de Panamá

Especialización en Auditoria de los Servicios de Salud
Universidad Santander

Doctora en Cirugía y Medicina
Universidad Salvadoreña Alberto Masferrer

Funcionaria del Ministerio de Salud y Caja de Seguro Social

Profesora de licenciatura y pregrado de la Facultad de Ciencias de la Salud
Universidad Latina de Panamá

Contacto:
yelkis0229@gmail.com

EL ODONTÓLOGO

PUBLICACIÓN CIENTÍFICA OFICIAL DE LA ASOCIACIÓN ODONTOLÓGICA PANAMEÑA

Dr. Eduardo E. Arosemena Doss

Doctor en Gerencia,
Universidad del Caribe.

Maestría en Administración de Negocios, University of Louisville.

Certificado por el Board Nacional de la Asociación Dental Americana.

Especialista en Docencia Superior, Universidad de Panamá.

Doctor en Cirugía Dental, Facultad de Odontología, Universidad de Panamá.

Funcionario de la Caja de Seguro Social

Profesor de licenciatura y Maestría de la Facultad de Ciencias de la Salud, Universidad Interamericana de Panamá

Dra. Ingrid L. González L.

Doctoranda en Gerencia
Universidad del Caribe

Maestría en Gerencia de Servicios de Salud
Universidad de Santander

Maestria en Gerencia de Proyectos con certificación IPMA -D
Universidad Interamericana de Panamá

Médico Especialista en Medicina Física y Rehabilitación
Universidad de Panamá

Jefa de Planificación de la Región de Salud de San Miguelito
Ministerio de Salud

EQUIPOS DE ALTO DESEMPEÑO

Y SU IMPORTANCIA EN LA GESTIÓN ORGANIZACIONAL EN TIEMPOS DE CRISIS

High-Performance Teams
And Their Importance In Organizational Management
In Times Of Crisis
— Equipes De Alta Performance
E Sua Importância Na Gestão Organizacional
Em Tempos De Crise —

Yelkis M. Gill Mojica
Eduardo E. Arosemena Doss
Ingrid González López

Resumen

La gerencia organizacional moderna se apoya en un talento humano actualizado y comprometido para el logro de los objetivos y metas de la empresa. Este talento humano, cuando trabaja aislado, es capaz de completar las tareas que su cargo requiere. Dentro de las herramientas que todo gerente del siglo XXI tiene en su disposición, está la capacidad de formar equipos de alto desempeño. Es en tiempos de crisis y de cambios súbitos en el ambiente, cuando el equipo gerencia debe ser capaz de encontrar soluciones efectivas y eficientes que permitan impactar los resultados que se deseen lograr, para garantizar la subsistencia de la empresa.

El objetivo del presente estudio es el demostrar la importancia que pueden generar los equipos de alto desempeño en la gerencia organizacional en tiempos de crisis. Para el mismo se empleó una metodología con un enfoque cualitativo-descriptivo de investigación acción, apoyados en el paradigma hermenéutico, sustentados en artículos científicos publicados entre los años 2018 y 2022 que mencionaran: Equipos de alto desempeño, Gerencia organizacional, Liderazgo, Empoderamiento, Impacto.

Para la búsqueda se utilizó la ayuda de las plataformas Google Scholar y SciELo.

El beneficio que representa un liderazgo responsable es favorable no solo para la organización sino para el recurso humano y una gerencia de cambio, pues se genera un ambiente de confianza, respeto y colaboración apropiado a cada ámbito bien sea laboral o personal.

Se debe tomar en cuenta entonces que la gerencia de la organización debe realizar labores de seguimiento, supervisión y motivación constante de los equipos de alto desempeño. Los mismos deben ser gerenciados y capacitados constantemente para que logren impactar los resultados al encontrar soluciones eficientes y eficaces en momentos de crisis. Su renovación y replicación, basados en una cultura de empoderamiento, es algo que debe ser contemplado por la gerencia.

Palabras Clave: *Equipos de alto desempeño, Gerencia organizacional, Liderazgo, Empoderamiento, Impacto.*

Abstract

Modern organizational management is supported by up-to-date and committed human talent to achieve the company's objectives and goals. This human talent, when working in isolation, is capable of completing the tasks that their position requires. Among the tools that every 21st century manager has at their disposal is the ability to form high-performance teams. It is in times of crisis and sudden changes in the environment, when the management team must be able to find effective and efficient solutions that allow impacting the desired results, to guarantee the survival of the company.

The objective of this study is to demonstrate the importance that high performance teams can generate in organizational management in times of crisis. For this, a methodology with a qualitative-descriptive action research approach was used, supported by the hermeneutical paradigm, supported by scientific articles published between 2018 and 2022 that mentioned: High-performance teams, Organizational management, Leadership, Empowerment, Impact. For the search, the help of the Google Scholar and SciELo platforms was used.

The benefit represented by responsible leadership is favorable not only for the organization but also for human resources and change management, since an environment of trust, respect and collaboration appropriate to each area, whether work or personal, is generated.

It should be taken into account then that the organization's management must carry out monitoring, supervision and constant motivation of high-performance teams. They must be constantly managed and trained so that they can impact results by finding efficient and effective solutions in times of crisis. Its renewal and replication, based on a culture of empowerment, is something that must be considered by management.

Key Words: *High performance teams, Organizational Management, Leadership, Empowerment, Impact.*

Resumo

A gestão organizacional moderna conta com talentos humanos atualizados e comprometidos para atingir os objetivos e metas da empresa. Esse talento humano, ao trabalhar de forma isolada, é capaz de cumprir as tarefas que seu cargo exige. Entre as ferramentas que todo gestor do século XXI tem à disposição está a capacidade de formar equipes de alta performance. É em tempos de crise e mudanças bruscas no ambiente, que a equipe de gestão deve ser capaz de encontrar soluções eficazes e eficientes que permitam impactar os resultados desejados, para garantir a sobrevivência da empresa.

O objetivo deste estudo é demonstrar a importância que equipes de alta performance podem gerar na gestão organizacional em tempos de crise. Para isso, foi utilizada uma metodologia com abordagem de pesquisa-ação qualitativa-descritiva, apoiada no paradigma hermenêutico, apoiada em artigos científicos publicados entre 2018 e 2022 que mencionavam: Equipes de alto desempenho, Gestão organizacional, Liderança, Empoderamento, Impacto. Para a busca utilizou-se o auxílio das plataformas Google Scholar e SciELo.

O benefício representado pela liderança responsável é favorável não só para a organização, mas também para os recursos humanos e a gestão da mudança, pois gera-se um ambiente de confiança, respeito e colaboração adequado a cada área, seja de trabalho ou pessoal.

Deve-se levar em conta, então, que a gestão da organização deve realizar o monitoramento, a supervisão e a motivação constante das equipes de alto desempenho. Eles devem ser constantemente gerenciados e treinados para que possam impactar os resultados, encontrando soluções eficientes e eficazes em tempos de crise. Sua renovação e replicação, com base em uma cultura de empoderamento, é algo que deve ser considerado pela gestão.

Palavras-chave: *Equipes de alta performance, Gestão organizacional, Liderança, Empoderamento, Impacto.*

Introducción

La gerencia organizacional moderna tiene el compromiso de garantizar la existencia de la empresa ahora y en el futuro. Es en los momentos de crisis que una administración centrada en sus principios tiene que saber utilizar todas las herramientas y competencias disponibles para garantizar la subsistencia de la empresa, la de sus colaboradores y de todos los que dependen de ella. Contar con colaboradores altamente capacitados, empoderados, y que además trabajen en equipo, es fundamental para que las organizaciones mejoren su productividad y consigan resultados óptimos.

La conformación de equipos de alto desempeño, EAD, por sus siglas, es una de las herramientas con las que un gerente de avanzada cuenta para ayudarlo a afrontar los cambios que se suscitan de manera vertiginosa. La administración moderna tiene que caracterizarse por su liquidez, es decir su capacidad de adaptarse a los cambios que se produzcan en ambientes volátiles. Un liderazgo asertivo, ejercido por una gerencia centrada en valores y principios éticos, puede ser la diferencia entre la supervivencia o la extinción de una empresa del siglo XXI.

En los momentos de crisis o de cambios intempestivos del entorno empresarial, es cuando se necesita de toda la ayuda posible. La empresa debe aplomarse y unir sus fuerzas, recursos y talentos, para hacerle frente a los cambios que se puedan producir. El contar con equipos de alto desempeño dentro de sus filas puede ser útil para resolver situaciones que de otra forma pudiese salirse de control.

En la presente investigación hace una revisión de la literatura ligada a los equipos de alto desempeño y de la importancia del liderazgo asertivo en la gerencia organizacional en momentos de crisis.

Metodología

Para el estudio se empleó una metodología con un enfoque cualitativo-descriptivo de investigación acción, apoyados en el paradigma hermenéutico y sustentados en artículos científicos publicados entre los años 2018 y 2022 que mencionaran: Equipos de alto desempeño, Gerencia organizacional, Liderazgo, Empoderamiento, Impacto. Para la búsqueda se utilizó la ayuda de las plataformas Google Scholar y SciELo, con la finalidad de tratar de demostrar el impacto de los equipos de alto desempeño en la gerencia de las organizaciones para la búsqueda de soluciones eficientes y efectivas a situaciones que se presenten en momentos de crisis.

LOS EQUIPOS DE ALTO DESEMPEÑO Y SU IMPACTO EN EL LOGRO DE RESULTADOS EN MOMENTOS DE CRISIS.

La gerencia organizacional moderna se apoya en un talento humano actualizado y comprometido para el logro de los objetivos y metas de la empresa

En este haber, los equipos de alto rendimiento suelen tener mejores resultados porque logran unificar y potenciar conocimientos, habilidades y experiencias de un grupo de personas que se definen a una misma dirección. Al compartir un propósito en común, se crean más alternativas en conjunto. Cabe destacar que esta es una tendencia que va en aumento, pues las organizaciones que cuentan con un equipo de alto rendimiento promueven muchas buenas prácticas dentro de la compañía, como el respeto mutuo, la

buena gestión comercial y el liderazgo para enfrentar prácticamente cualquier desafío.

En el presente momento histórico, en el que el mundo empresarial se ha visto afectado por una pandemia global, es un asunto crítico y muy relevante, sobre todo para las pequeñas y medianas compañías, unir esfuerzos para generar réditos y crear posibles ventajas competitivas; trabajar en equipo puede elevar exponencialmente los límites de productividad y eficiencia empresarial.

Las crisis, como la de la actual pandemia por Covid 19, requiere ajustes internos de la empresa, como nos dice Hernández, G. C. (2020):

> Implica esto que, gestión humana tiene que reinventarse para servir de soporte en la construcción de un nuevo liderazgo, la formación de una cultura fundada en el autocuidado y la confianza, hilar un tejido social soportado en el capital social y relacional y una comunicación como base de la interacción humana.

Es en momentos apremiantes donde se debe cohesionar a fibra laboral en la empresa como lo expresa en su investigación Barcenas, I. (2020):

> "En estos momentos, mantener un clima organizacional estable requiere la participación de todos los niveles de la organización, donde la comunicación de los líderes con sus equipos es clave para alinear los esfuerzos y encontrar alternativas que permitan dar continuidad a las actividades".

Se requiere entonces ayuda proveniente del mismo núcleo empresarial, la cual puede venir en forma de un grupo especial de personas con talentos y habilidades que los hacen especiales y que aportan ese valor agregado necesario para poder salir adelante en los momentos de incertidumbre: los equipos de alto desempeño.

Según Katzenbach & Smith (1993), citado por Dueñas Pinzón, E. (2018), los Equipos de Alto Desempeño, por sus siglas EAD, son:

> un conjunto de personas que logran adquirir las habilidades necesarias para realizar sus tareas, superando las ventajas y características del equipo tradicional. Sus miembros se preocupan mutuamente por el crecimiento personal y profesional con la finalidad de generar buen clima organizacional que contribuya al alcance de los objetivos.

Otra definición importante de equipo de alto desempeño la brinda de Bogotá, C. D. C. (2021):

> Es un grupo de individuos dentro de una organización que tienen objetivos claros, conocen los pasos para lograrlos y obtienen resultados positivos, que pueden ser sostenidos en el tiempo. Pueden estar especializados en un área específica de trabajo o asumir retos nuevos para descifrar conflictos con los que antes las organizaciones no se habían enfrentado.

Chiavaneto, I. (2009) considera que el "Desarrollo Organizacional es la base para que se pueda potenciar el desarrollar la organización, a través del trabajo realizado con grupos de personas pertenecientes a la misma empresa". Crespo, S. F. G, et., al., (2021)

Si bien es cierto que es necesario contar con un líder empoderado, un equipo de trabajo motivado y competente es imprescindible para ayudar a la organización a transformarse en un ente líquido y flexible capaz de afrontar los cambios que se produzcan en el

ámbito empresarial y económico. Un equipo de alto desempeño ayuda a la empresa navegar a través de las etapas de desarrollo que le llevaran afrontar el temporal provocado por los momentos de crisis.

Barba, N. G. S., & Salguero, C. P. G. (2019), en su artículo citan a Fernel, O. (2013):

> ... un equipo como cualquier otro grupo, se desarrolla en sus propias etapas: la etapa inicial es la de formación y los miembros exploran cuidadosamente sus roles, status y relación con el dirigente. Es posible que los miembros estén entusiasmados por su cuenta y tengan optimismo o tengan sospechas y temor. En esta etapa el grupo trata con temas generales y a veces abstractos. Sus esfuerzos inciertos de exploración tal vez puedan lograr poco que los acerque al objetivo del proyecto. La segunda etapa podría ser difícil para un equipo, porque sus miembros pueden comenzar a darse cuenta de que su tarea será más complicada de lo que esperaban, que no manejan muy bien el enfoque científico para la calidad y que no es fácil trabajar en equipo, esto puede llevar al desaliento y actitudes defensivas. La tercera etapa trae cierta estabilidad, donde los miembros superan las diferencias con respecto a sus intereses y responsabilidades, aceptan las reglas del juego para el equipo y las idiosincrasias individuales, donde se logra la cooperación al darse cuenta de que los objetivos del proyecto son posibles de alcanzar y a medida que se desarrolla una actitud amistosa, invierten más tiempo y energía en el proyecto y comienzan a progresar significativamente. En la cuarta etapa, el equipo ha establecido sus relaciones y expectativas comenzando a cooperar y concentrarse en sus tareas de diagnosticar y resolver problemas, puesto que es un sólido que disfruta del trabajo en equipo que realizan de manera constructiva.

Es de suma importancia que la gerencia esté al tanto de las etapas antes mencionadas para que se le permita al equipo de alto desempeño madurar y así poder aprovechar su máximo potencial. Según Fernández-del-Pomar, M. A. (2019):

> Para que un equipo de alto desempeño pueda contribuir exitosamente a los logros empresariales, es necesario un liderazgo motivador que le facilite a estos equipos ciertas condiciones. Específicamente en los siguientes puntos:
>
> - El empoderamiento de los equipos.
> - La ejecución de las tareas y actividades propias del proyecto de una forma sostenible en el tiempo y sin desgastar al equipo.
> - Mantener y promover un liderazgo adecuado para el equipo.

El trabajo de un equipo de alto desempeño se convierte en un modelo de gestión que permite evidenciar resultados de una manera eficaz y eficiente, si es un equipo funcional se convierte en un patrón de imitar y estará finamente ligado a un positivo liderazgo, de lo contrario nos encontramos ante un grupo de trabajo en el que se cumplan resultados, pero a largo plazo.

En cuanto a la estructura y formación de un EAD, es importante asegurarse que todos los integrantes estén debidamente cualificados para realizar las tareas que van a emprender y estén claros en los objetivos que se desean alcanzar. Cabe destacar que

si un equipo va a desarrollar todo su potencial se requiere que cada miembro esté dispuesto a subordinar sus intereses personales y anteponer los intereses del equipo y de la empresa.

En cuanto a la creación de equipos de alto desempeño García, J. M., Jiménez, G. A., & Ramírez, J. A. M (2017) citan:

> Para Howkings (2012), la creación de un equipo efectivo de alto desempeño tiene diez características: un reducido número de personas, que se tengan destrezas complementarias entre los individuos, que estén comprometidos, que exista un objetivo en común, que exista un conjunto de metas de rendimiento (medibles, específicos y viables), con un enfoque compartido (es decir, acordar la forma de trabajar), asegurarse que la responsabilidad del equipo no recaiga exclusivamente en el líder sino que sea recíproco. La existencia de reuniones periódicas sirve para propiciar una comunicación clara, interconexión y aprendizaje y desarrollo

No basta que se creen equipos de alto desempeño. En situaciones de crisis es necesario que los mismos se desempeñen con precisión para que tengan la posibilidad de encontrar las soluciones a lo que aqueja a la compañía en ese preciso momento.

Montenegro González, R. A. (2021) nos dice en su escrito que los equipos de alto desempeño que han demostrado ser eficientes en momentos de presión han demostrado, de acuerdo a lo estudiado por Google que:

> ...hay cinco características claves que diferencian a los equipos exitosos de otros.

- Seguridad psicológica: ¿podemos correr riesgos en este equipo sin sentirnos inseguros o avergonzados?
- Confiabilidad: ¿Podemos contar el uno con el otro para hacer un trabajo de alta calidad a tiempo?
- Estructura y claridad: ¿Están claros los objetivos, roles y planes de ejecución en nuestro equipo?
- Significado del trabajo: ¿Estamos trabajando en algo que es personalmente importante para cada uno de nosotros?
- Impacto del trabajo: ¿creemos fundamentalmente que el trabajo que estamos haciendo importa

Con relación al impacto de los EAD en las empresas un estudio concluyó que:

Crear equipos de alto desempeño, pero hacerlo no es sencillo. Se debe aprender a administrar factores humanos y estratégicos que permitan crear un ambiente de colaboración y encajar correctamente en las estructuras de una empresa; además se necesita implementar estrategias modernas que permitan la solución de problemas de manera efectiva y también el cumplimiento de metas y objetivos de manera constante y permanente. Herrera Huiracocha, C. M., & Salinas, E. (2018).

> En la actualidad las organizaciones deben evolucionar y fortalecer a sus líderes y equipos motivándose mutuamente en una búsqueda constante de creación, innovación y desarrollo de procesos productivos a menores costos y tiempos.
>
> "El liderazgo es una parte primordial en el desarrollo de equipos de alto rendimiento, así mismo lo tenemos definido

> como el proceso de influir, guiar y dirigir a los miembros de un grupo u organización (Codina, 2017); los cuales siguen al líder de forma voluntaria en la búsqueda del éxito y en la consecución de unos objetivos". Pico, L., & Yagual, R. R. C. (2018).

Un liderazgo asertivo es necesario para permitir la instauración de equipos de alto desempeño en las organizaciones ya que la alta gerencia debe tener en cuenta que estos equipos, una vez creados, empoderados y madurados van a ser de vital importancia para la solución de situaciones críticas que pudiesen presentarse en un mundo altamente cambiante y volátil. Oblitas, G. I. A. (2020) deja claro en su artículo que:

> El trabajo en equipo se puede traducir como tomar un rumbo por donde andar y trabajar unidos para lograr un fin común; para ello es importante que el líder cimiente el concepto de sinergias donde se puede fusionar el conocimiento de cada miembro del equipo, bajo el paraguas de la colaboración recíproca y camaradería, reforzando siempre el sentido de responsabilidad en el papel que tiene asignado cada uno y del cual es responsable.

El beneficio que representa un liderazgo responsable es favorable no solo para la organización sino para el EAD, pues se genera un ambiente de confianza, respeto y colaboración apropiado a cada ámbito bien sea laboral o personal. El equipo funciona sobre la base objetiva de unas demandas que recibe y unos servicios que ofrece y sobre una base subjetiva: la interdependencia y confianza entre sus miembros. Un EAD funciona mal si cualquier de esos dos pilares falla. Se debe tener en cuenta que un equipo de alto desempeño no se mide exclusivamente por el producto final "económico" de su actividad, aunque desde luego pidiese ser considerado el más importante.

No sólo la creación de EAD es necesario para una mejora en el desempeño dentro de la empresa. Existen otras dimensiones que deben acompañar a la implementación de equipos de alto desempeño y de un liderazgo asertivo:

> Una constatación significativa es que la mejora en los Resultados Esenciales aparece asociada únicamente al avance en la implementación de la práctica Mejora Continua y Renovación, indicando que no todas las prácticas lograr el mismo impacto. Los aspectos claves contenidos en esta práctica: planificación estratégica, mejora continua de procesos, innovación, medición y seguimiento, y la comunicación de resultados claves constituyen una clara orientación de requisitos mínimos para el crecimiento de una empresa. Miles, J., González, A., & Mandirola, N. (2018).
>
> La gerencia organizacional juega un papel vital en la eficiencia de un EAD, Morales Villagrán, E. S. (2018) concluyó que:
>
> > Un Equipo de Alto Rendimiento no quedará consolidado una vez concluido el producto final del proyecto de titulación, será necesario que la empresa por intermedio de sus mandos medios y gerenciales efectúen un constante seguimiento y evaluación de los resultados en pro de madurar las ideas iniciales, fomentar la mejora del equipo y siempre agregar valor a la gestión diaria de la empresa, buscando siempre cumplir los objetivos de esta para ganar y hacer ganar al colaborador.

Se debe tomar en cuenta entonces que la gerencia de la organización debe realizar labores de seguimiento, supervisión y motivación constante de los EAD. Los mismos deben ser gerenciados y capacitados constantemente. Su renovación y replicación basados en una cultura de empoderamiento es algo que debe ser contemplado por la gerencia.

Para que las compañías pueden fomentar una cultura de creación de equipos de alto rendimiento, es indispensable que fomenten las actividades grupales en sesiones plenarias donde la participación de todos favorezca, en un ambiente favorable para la exteligencia, las lluvias de ideas y el "brainstorming"; este tipo de acciones también despiertan el sentido de pertenencia entre los colaboradores.

Es innegable la importancia de los equipos de alto desempeño en el diario accionar de toda empresa, independiente de su tamaño y de las contribuciones favorables para la gerencia organizacional la implementación de los mismos en toda empresa que aspire a obtener resultados positivos en su desempeño y alcanzar los objetivos y metas planificados.

Discusión

Los equipos de alto desempeño han sido un apoyo para la gestión organizacional a lo largo de los años. Las empresas modernas cuentan con este tipo de equipos debido a su eficiencia comprobada y su capacidad de generar soluciones bajo presión.

La literatura que sirve de apoyo a este estudio apoya la premisa principal del mismo, los equipos de alto desempeño son esenciales en la gestión organizacional y pueden llegar a ser de gran ayuda en tiempos de crisis y puede ser la diferencia entre el fracaso y la supervivencia de las organizaciones tanto en tiempos de crisis como en tiempos de turbulencia como la presentada por la pandemia de la Covid-19.

Conclusiones y Recomendaciones

La gerencia organizacional moderna se apoya en un talento humano actualizado y comprometido para el logro de los objetivos y metas de la empresa.

En momentos de necesidades extraordinarias, es pertinente que los gerentes potencien las capacidades del talento humano a su disposición, mediante el aprovechamiento sinérgico de las habilidades y competencias que éstos puedan aportar.

Es necesario contar con un líder empoderado; un equipo de trabajo motivado y competente es imprescindible para ayudar a la organización a transformarse en un ente líquido y flexible capaz de afrontar los cambios que se produzcan en el ámbito empresarial y económico.

Los equipos de alto desempeño ayudan a la empresa navegar a través de las etapas de desarrollo que le llevaran afrontar el temporal provocado por los momentos de crisis

Para que las compañías pueden fomentar una cultura de creación de equipos de alto rendimiento, es indispensable que promuevan las actividades grupales en sesiones plenarias donde la participación de todos favorezca, en un ambiente favorable para la exteligencia, las lluvias de ideas y el "brainstorming"; este tipo de acciones tam-

bién despiertan el sentido de pertenencia entre los colaboradores.

Se debe tomar en cuenta entonces que la gerencia de la organización debe realizar labores de seguimiento, supervisión y motivación constante de los equipos de alto desempeño. Los mismos deben ser gerenciados y capacitados constantemente para que logren impactar los resultados al encontrar soluciones eficientes y eficaces en momentos de crisis. Su renovación y replicación, basados en una cultura de empoderamiento, es algo que debe ser contemplado por la gerencia

Para los autores de este estudio es importante que las empresas se preparen para situaciones que involucren cambios súbitos en el ambiente competitivo. Para esto proponen una serie de pasos a seguir a fin de favorecer la adaptabilidad empresarial:

1. Establecer políticas de reclutamiento y selección donde se tome en consideración la medición de la capacidad de adaptación al cambio de los potenciales colaboradores previos a su contratación.

2. Promover una cultura de proactividad y adaptabilidad al cambio dentro de los colaboradores mediante la capacitación continua de los mismos, con miras a crear una empresa "líquida", capaz de moldearse a las exigencias de los cambios del medio ambiente competitivo.

3. Sensibilizar a la fuerza laboral con relación a la importancia de aceptar los retos que conlleven el formar parte de un equipo, mediante la creación de un ambiente favorable que propicie el crecimiento y evolución de los mismos hacia equipos de alto desempeño.

4. Fomentar el espíritu de cooperación mediante la creación células de monitoreo del ambiente empresarial, integradas por voluntarios, que brinden informes periódicos acerca de las tendencias que se estén dando a nivel global.

5. Premiar la participación de equipos de colaboradores que brinden soluciones a casos hipotéticos de cambios en el ambiente competitivo, incorporando aspectos lúdicos, con el propósito de desarrollar la capacidad resolutiva de potenciales problemas, en donde los escenarios permitan fortalecer las habilidades de liderazgo y la transición de seguidor a líder, mediante el empoderamiento.

REFERENCIAS BIBLIOGRÁFICAS

Barba, N. G. S., & Salguero, C. P. G. (2019). Trabajo en equipo, atención al cliente, habilidades ejecutivas, administración verdadera. Polo del Conocimiento: Revista científico-profesional, 4(11), 21-40.

Barcenas, I. (2020). Influencia de la pandemia por covid-19 en el clima organizacional de un laboratorio clínico del municipio de Chinú Córdoba.

Crespo, S. F. G., Ubillús, A. M. T., & Farías, F. J. Z. (2021). El desarrollo organizacional como herramienta para el cambio y la mejora de las empresas comerciales de Guayaquil. Opuntia Brava, 13(2), 63-74.

de Bogotá, C. D. C. (2021). Equipos de alto desempeño apoyados en tecnología.

Dueñas Pinzón, E. (2018). Los equipos de alto desempeño y su incidencia en la productividad empresarial.

Fernández-del-Pomar, M. A. (2019). Gestión de proyectos de sistemas de información.

Conectando el agile mindset, la motivación y el liderazgo para la generación de equipos de alto desempeño.

García, J. M., Jiménez, G. A., & Ramírez, J. A. M. Implementación de un equipo de alto desempeño en una línea de producción para Mars México en el estado de Querétaro y su impacto en los indicadores de eficiencia y 5 S. Competitividad y gestión del conocimiento en organizaciones con proyección internacional, 237.

Oblitas, G. I. A. (2020). Importancia del liderazgo en los equipos de trabajo. Gestión en el Tercer Milenio, 23(46), 89-98.

Hernández, G. C. (2020). Impactos de la pandemia sobre las organizaciones: una reflexión desde la perspectiva de la gestión del talento humano. Lúmina, 21, 10-17.

Herrera Huiracocha, C. M., & Salinas, E. (2018). Equipos de alto desempeño para pequeñas y medianas empresas. Revista Universidad y Sociedad, 10(1), 300-304.

Miles, J., González, A., & Mandirola, N. (2018). Gestión de alto desempeño y su impacto en los resultados de la empresa: El caso de Uruguay y Argentina. Journal of technology management & innovation, 13(2), 57-68.

Montenegro González, R. A. (2021). Modelo multivariable para el desarrollo de equipos de alto desempeño (EaD).

Morales Villagrán, E. S. (2018). Modelo de Gestión para la formación de Equipos de alto rendimiento. Caso: Bioalimentar Cía. Ltda (Master's thesis, Pontificia Universidad Católica del Ecuador).

Pico, L., & Yagual, R. R. C. (2018). Relación entre el liderazgo transformacional y el desarrollo de equipos de alto rendimiento. INNOVA Research Journal, 3(12), 28-37.

EL ODONTÓLOGO
PUBLICACIÓN CIENTÍFICA OFICIAL DE LA ASOCIACIÓN ODONTOLÓGICA PANAMEÑA

Dr. Félix O. Núñez O.

Odontólogo
egresado de la Universidad de Panamá

Especialista en Docencia Superior
egresado de la Universidad de Panamá

Maestría en Gerencia de Servicios de Salud
de la Universidad Metropolitana de
Educación Ciencia y Tecnología.

Ejerce práctica privada.

Contacto: +507 6243-5474 / e-mail: drfelixnunez27@gmail.com

FIBROLIPOMA ORAL

REPORTE DE CASO

Fibrolym in oral cavity. Case report
— Fibrolipoma oral. Relato de caso —

Dr. Félix O. Núñez O.

Resumen

Un fibrolipoma es una neoplasia de origen mesenquimal, rara en la cavidad oral, suele ser asintomática, representando el 1% de todos los tumores benignos orales. Es una variante histológica del lipoma simple, que normalmente se manifiesta a nivel de la mucosa oral, suelo de la boca, lengua y labios. Los factores relacionados hacen que la mayoría de los pacientes busquen tratamiento solo cuando la enfermedad es grande, tiene úlceras y / o causa dificultad para masticar y tragar. Sus características clínicas son similares a diversas lesiones, por lo que suele diagnosticarse como otra patología; de esta forma, se enfatiza la importancia de la realización de investigaciones histopatológicas para que se pueda realizar el correcto diagnóstico de esta patología. Objetivo: Aportar evidencias clínicas sobre la epidemiología y diagnóstico de esta patología. Metodología: Se reporta el caso de un paciente femenino de 65 años, procedente de Arraiján distrito la Provincia de Panamá Oeste. Al examen clínico presentó una lesión en mucosa yugal izquierda de forma redondeada y aplanada de 16mm x 11mm x 9mm, consistencia blanda, textura lisa, base pediculada, color rosa similar a la mucosa, crecimiento rápido e indoloro, y de 8 meses de evolución. Se realizó extirpación quirúrgica de la lesión y posterior análisis histopatológico de la muestra. Resultados: Las características histopatológicas de la muestra dictaminan la presencia de un Fibrolipoma Oral; se reporta un postoperatorio satisfactorio sin recidiva después del primer control. Conclusiones: La literatura señala que esta lesión es común a cualquier edad sin distinción de sexo, y poco común en la cavidad oral, razón

por la cual se deben conocer las características clínicas de esta lesión y los diagnósticos diferenciales de la misma y sobre todo no debe faltar el estudio histopatológico del caso, añadiendo los exámenes complementarios como las radiografías e historia clínica del paciente.

Palabras claves: *Fibrolipoma, tumor benigno.*

Summary

A fibrolipoma is a neoplasm of mesenchymal origin, rare in the oral cavity, it is usually asymptomatic, representing 1% of all benign oral tumors. It is a histological variant of the simple lipoma, which normally appears at the level of the oral mucosa, floor of the mouth, tongue, and lips. Related factors lead most patients to seek treatment only when the disease is large, has ulcers, and / or causes difficulty in chewing and swallowing. Its clinical characteristics are like various lesions, which is why it is usually diagnosed as another pathology; In this way, the importance of conducting histopathological investigations is emphasized so that the correct diagnosis of this pathology can be made. Objective: To provide clinical evidence on the epidemiology and diagnosis of this pathology. Methodology: The case of a 65-year-old female patient from Arraiján district of the Province of Panamá Oeste is reported. On clinical examination, he presented a lesion in the jugal mucosa with a rounded and flattened shape measuring 16 mm x 11 mm x 9 mm, soft consistency, smooth texture, pedunculated base, pink color like the mucosa, rapid and painless growth, and 9 months old. evolution. Surgical excision of the lesion and subsequent histopathological analysis of the sample were performed. Results: The histopathological characteristics of the sample dictate the presence of an oral fibrolipoma; a satisfactory postoperative period without recurrence is reported after the first control. Conclusions: The literature indicates that this lesion is common at any age without distinction of sex, and uncommon in the oral cavity, which is why the clinical characteristics of this lesion, and its differential diagnoses must be known and above all not the histopathological study of the case should be missing, adding complementary tests such as radiographs and the patient's medical history.

Key words: *Fibrolipoma, benign tumor.*

Abstrato

O fibrolipoma é uma neoplasia de origem mesenquimal, rara na cavidade oral, geralmente é assintomática, representando 1% de todos os tumores orais benignos. É uma variante histológica do lipoma simples, que normalmente se manifesta ao nível da mucosa oral, assoalho da boca, língua e lábios. Fatores relacionados

fazem com que a maioria dos pacientes procure tratamento apenas quando a doença é grande, apresenta úlceras e/ou causa dificuldade de mastigação e deglutição. Suas características clínicas são semelhantes a diversas lesões, por isso costuma ser diagnosticada como outra patologia; Desta forma, ressalta-se a importância da realização de investigações histopatológicas para que o diagnóstico correto desta patologia possa ser feito. Objetivo: Fornecer evidências clínicas sobre a epidemiologia e diagnóstico desta patologia. Metodologia: Relatamos o caso de uma paciente do sexo feminino, 65 anos, procedente do distrito de Arraiján, Província do Panamá Oeste. Ao exame clínico apresentava lesão arredondada e achatada na mucosa bucal esquerda de 16mm x 11mm x 9mm, consistência mole, textura lisa, base pedunculada, coloração rósea semelhante à mucosa, crescimento rápido e indolor, e 8 meses de evolução. Foi realizada a remoção cirúrgica da lesão e posterior análise histopatológica da amostra. Resultados: As características histopatológicas da amostra ditam a presença de um Fibrolipoma Oral; Um pós-operatório satisfatório sem recorrência é relatado após o primeiro controle. Conclusões: A literatura indica que esta lesão é comum em qualquer idade sem distinção de sexo, e incomum na cavidade oral, razão pela qual devem ser conhecidas as características clínicas desta lesão e seus diagnósticos diferenciais e, sobretudo, o estudo histopatológico de deve faltar o caso, acrescentando exames complementares como radiografias e história clínica do paciente.

Palavras-chave: *Fibrolipoma, tumor benigno.*

Introducción

Los lipomas son neoplasias benignas que corresponden a un 50% de los tumores en tejidos blandos. Ocurren frecuentemente en la nuca, espalda, abdomen, nalgas y extremidades (brazos y piernas). En cabeza y cuello tienen un 20% de frecuencia, en tanto que en cavidad oral se presentan en un 1-4% según la OMS, el fibrolipoma es la más prevalente de las 13 variaciones histológicas de un lipoma.[4]. Es caracterizado por la presencia de un componente fibroso significativo, asociado con los lóbulos de células adiposas.[5]

Frecuencia de edad, sexo y localización:

El Fibrolipoma es un tumor que se presenta a cualquier edad con una mayor tasa de incidencia entre la cuarta y quinta década

de vida y, no tiene predilección por sexo. Existe un mayor índice de aparición en sujetos con obesidad o dislipidemia; sin embargo, el metabolismo del lipoma es completamente independiente de la grasa regular del cuerpo, si el consumo calórico es reducido, los lipomas no disminuyen de tamaño, aunque la grasa en general del cuerpo se pierda.

Pueden tener cualquier localización, encontrándose el 50% en partes blandas, ocurre con mayor frecuencia en la nuca, espalda, abdomen, nalgas y extremidades, como brazos y piernas. Su aparición en región de cabeza y cuello es de un 20%, mientras que en cavidad oral presenta valores todavía menores, variando de 1-5% de los casos.[6]

Manifestaciones clínicas:

Los fibrolipomas intraorales aparecen como nódulos submucosos de forma circular u ovoide, que provocan una tumoración localizada de crecimiento lento; otras posibles manifestaciones clínicas son en forma de masas libres blandas, sésiles o a veces pediculadas. Una fina mucosa normotrófica cubre la neoplasia con un patrón vascular superficial que, debido al alto contenido en tejido adiposo, a veces aparece de un color verde-amarillo. Por la ausencia de síntomas clínicos como dolor o sangrado y debido a su comportamiento benigno, los pacientes no acuden al clínico hasta que la neoplasia alcance ciertas dimensiones y pueda provocar dolor durante la masticación. Se pueden presumir diagnósticos diferenciales, ya que su patrón clínico aparece con frecuencia en lesiones como el lipoma, el neurofibroma, la hiperplasia fibrosa y el adenoma pleomorfo. [7,9]

Fig.1 Fibrolipoma

Estudios de imagen:

Histopatológicamente se encuentra formado por lóbulos de tejido adiposo maduro con estroma de tejido conectivo fibroso denso bien vascularizado con infiltrado inflamatorio crónico difuso, áreas mixoides.

Causas:

Existe la "teoría de la hipertrofia" que determina que la obesidad y el crecimiento inadvertente de tejido adiposo puede contribuir a la formación de este tipo de lesiones orales; aunque no es tan convincente debido a que este tipo de tejido adiposo no tiene capacidad de metabolizarse. También se encuentra "Teoría metaplásica" en la que sugiere que el desarrollo lipomatoso ocurre secundario a una aberrante diferenciación in situ de células mesenquimales a lipoblas- tos. Lin y F. Lin sugirieron que esas entidades benignas son lesiones congénitas provenientes de células embriogénicas pluripotenciales que permanecen en periodo latente hasta que son diferenciadas en la adolescencia a adipocitos.

Sin embargo, el trauma y la irritación crónica también podrían desencadenar la proliferación de tejido adiposo en un tumor benigno.[1]

Tratamiento:

Su tratamiento es únicamente quirúrgico, el cual se extirpa generalmente durante la biopsia; también existe la posibilidad de utilizar láser de diodo para la realización de esta escisión.[5]

Esta lesión presenta un pronóstico favorable y un porcentaje de recidiva mínimo. Siendo el motivo de recurrencia la presencia de células tumorales en los márgenes de seguridad realizados en su remoción quirúrgica. [10]

Caso Clínico

Fibrolipoma Oral (Mucosa Yugal)

Paciente femenino de 65 años de edad sin compromiso sistémico (ASA 1), presenta una lesión tumoral en área de mucosa yugal izquierda de forma redondeada y aplanada de 16mm x 14mm x 10mm, de consistencia blanda, textura lisa, con base pediculada, color rosa similar a la mucosa, de crecimiento rápido e indoloro, y de 9 meses de evolución.

Se procede a realizar la biopsia de tipo escisional (flujo sanguíneo dentro de lo esperado), se coloca en Formol al 40% y se procede a enviar para análisis histopatológico.

Diagnóstico diferencial:
Fibroma traumático bucal, Fibrolipoma bucal.

Descripción microscópica (Histopatología):

Se prepara una lámina con tinción hematoxilina – eosina y se observa.

- Fragmento de tejido compuesto de epitelio, tejido conjuntivo y adiposo.
- Epitelio normal (plano escamoso estratificado no queratinizado) con áreas de hiperqueratinización que recubren el tejido adiposo maduro intercalado por bandas y fascículos de tejido conectivo denso. Los límites externos delimitados por la presencia de una capsula fibrosa.

Diagnóstico Histopatológico: FIBROLIPOMA.

Observaciones y recomendaciones: resección de mucosa del área afectada y estudio histopatológico para verificar área libre de patología.

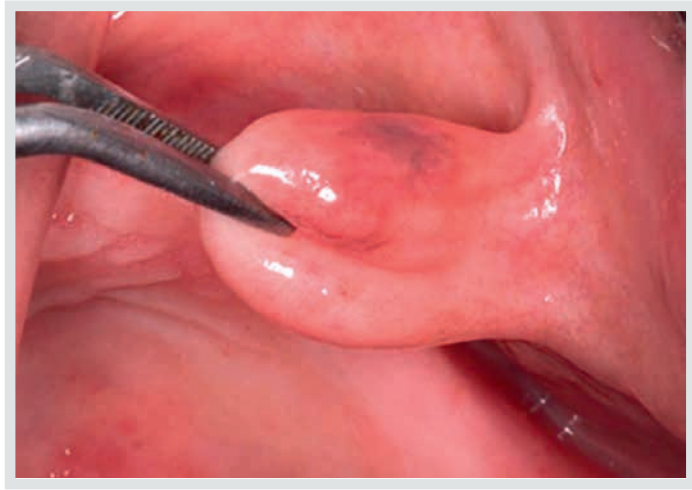

Fig.2 Fibrolipoma en mucosa Yugal

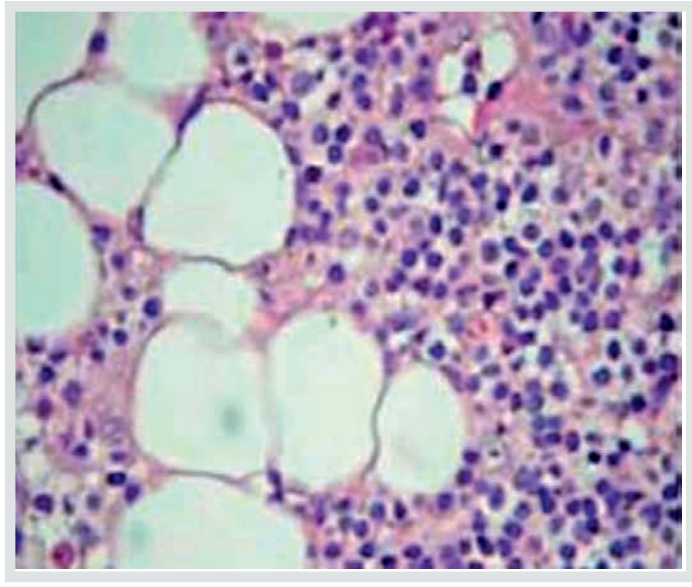

Fig. 3 Corte Histopatológico

Discusión

El Fibrolipoma es una rara neoplasia de la cavidad bucal de origen mesenquimal, con un 1 – 5 % de incidencia de tumores benignos. Las localizaciones predominantes son mucosa bucal, fondo de piso de boca, lengua y labios. La localización en mucosa yugal es considerada muy rara, en particular el área próxima a la bola grasa de Bichat.[3]

Esta lesión suele ser de crecimiento lento, asintomática y benigna; con una taza de recurrencia muy baja. El diagnóstico diferencial entre el Fibrolipoma y otros tipos de tumor con características clínicas similares sólo puede ser corroborado por histopatología.

La resección quirúrgica de la lesión del Fibrolipoma representa el tratamiento de opción, alcanzando la reducción del tamaño, así como su retiro. El uso de la técnica del láser de diodo puede alcanzar la supresión y la cauterización pueden de tal modo disminuir la probabilidad de la recaída y de la metástasis local.

En el paciente que estamos reportando, la ausencia de recaída después del retiro quirúrgico a un mes es confirmado clínicamente por lo rápido de la aparición de la lesión y por la ausencia de células malignas en el estudio histopatológico realizado, además la ausencia de afección a otros tejidos. Esto indica el comportamiento no-agresivo de este tumor en la paciente. Según la literatura, no todos los fibrolipomas son de origen o causados por traumas. Los casos sintomáticos son aquellos que alcanzan un gran tamaño, de tal manera que modifiquen la deglución, fonación, la relación maxilo-mandibular o desplacen tejidos subyacentes, causando asimetrías de cara o cavidad oral. [2].

La paciente en la actualidad se mantiene en controles clínicos y sin residiva.

Conclusión:

La literatura señala que esta lesión es común a cualquier edad sin distinción de sexo, y poco común en la cavidad oral, razón por la cual se deben conocer las características clínicas de esta lesión y los diagnósticos diferenciales de la misma y sobre todo no debe faltar el estudio histopatológico del caso, añadiendo los exámenes complementarios como las radiografías e historia clínica del paciente para su buen tratamiento y pronóstico.

REFERENCIAS BIBLIOGRÁFICAS

Capdevila, T. H., Brener, I. V., Escalera, C. J. L., & Barrios, B. C. A. (2020). Lipoma oral: Revisión de literatura y reporte de caso. Odontología Vital, 1(32). ***https://www.scielo.sa.cr/scielo.php?pid=S1659-07752020000100079&script=sci_arttext***

Dattilo, D. J.; Igre, J. T & Nwana, E. J. (1996). Intraoral lipoma of the tongue and submandibular space: Report of a case. J. Oral maxilofacial Surgery. ***https://pubmed.ncbi.nlm.nih.gov/8676242/***

De Carvalho, T.; Ramos, F.; Borges, L.; Rios, J.; Souza, V. (2018). Fibrolipoma en cavidad oral. Revista Odontológica Mexicana. ***http://www.scielo.org.mx/scielo.php?script=sci_arttext&pid=S1870-199X2018000200095***

Fletcher, C.; Mertens, F.; Unni, KK. (2002). Adipocytic tumors. In: Pathology and genetics: tumors of soft tissue and bone. World Health Organization Classification of Tumors, IARC Press; páginas 9-46. France. ***https://publications.iarc.fr/Book-And-Report-Series/Who-Classification-Of-Tumours/Pathology-And-Genetics-Of-Tumours-Of-Soft-Tissue-And-Bone-2002***

Fregnani, E.; Pires, F.; Falzoni, R.; Lopes, M.; Vargas P. (2003). Lipomas of the oral cavity: clinical findings, histological classification, and proliferative activity of 46 cases. International Journal Oral Maxillofacial Surgery. Volumen 32 (1), páginas 49-53. ***https://pubmed.ncbi.nlm.nih.gov/12653233/***

Iaconetta, G.; Friscia, M.; Cecere, A.; Romano, A.; Orabona, GD.; Califano, L. (2015). Rare fibrolipoma of the tongue: a case report. Journal Medical Case Report. Volumen 9, página 177. ***https://www.ncbi.nlm.nih.gov/pmc/articles/PMC8637185/***

Manjunatha, BS.; Pateel, GS.; Shah, V. 2010. Oral fibrolipoma a rare histological entity: report of 3 cases and review of literature. Journal Dent. Volumen 7 (4), páginas 226-231. ***https://pubmed.ncbi.nlm.nih.gov/21998799/***

Rodríguez C.; Álvarez, L.; Cuevas, J. C.; Reyes, R.; Rodríguez, E.; Mosqueda, A. & Vega, E. (2013). Fibrolipoma de Cavidad oral: Tumores comunes en sitios poco frecuentes. Reporte de dos casos y revisión de literatura. International Journal of Morphology. Volumen 31, número 1, páginas 356-360. ***https://www.scielo.cl/scielo.php?script=sci_arttext&pid=S0717-95022013000100055***

Venkateswarlu, M.; Geetha, P.; Srikanth, M. (2011). A rare case of intraoral lipoma in a six year-old child: a case report. International Journal Oral Sct. Volumen 3 (1), páginas 43-46. ***https://www.ncbi.nlm.nih.gov/pmc/articles/PMC3469874/***

Vera, JL., Cebrián Carretero, JL., Gómez García, E. (2004). Úlcera crónica lingual inducida por lipoma de la cavidad oral. Caso clínico. Medicina Oral. Volumen 9 (1), páginas 163-167. ***https://scielo.isciii.es/scielo.php?script=sci_arttext&pid=S1698-44472004000200010***

EL ODONTÓLOGO

PUBLICACIÓN CIENTÍFICA OFICIAL DE LA ASOCIACIÓN ODONTOLÓGICA PANAMEÑA

Edwin Young

Estudiante de décimo cuatrimestre en la Facultad de Odontología en la Universidad Interamericana de Panamá

Abigail Sánchez

Estudiante de décimo cuatrimestre en la Facultad de Odontología en la Universidad Interamericana de Panamá

Dra. Luzkarin Molina

Odontóloga de la Universidad Central de Venezuela

Maestría en Docencia Superior de la Universidad Tecnológica de Panamá

Doctorado en Gerencia de la Universidad del Caribe

Docente investigador de la Universidad Interamericana de Panamá

Contacto:
luzcarin_molina@uip.edu.pa

LESIONES EN LA MUCOSA ORAL POR COVID-19:

REVISIÓN SISTEMÁTICA

Oral mucosal lesions by COVID-19: systematic review

Abigail Sánchez
Edwin Young
Luzkarin Molina

Resumen

El SARS- CoV-2 es un nuevo coronavirus causante de la enfermedad COVID-19, el mismo fue identificado a finales de diciembre de 2019 en Wuhan, China. Hasta el momento, no se tiene certeza de todas las lesiones que puede ser capaz de causar este virus con respecto a la cavidad oral. Se ha discutido si las lesiones pueden ser típicas de COVID-19 o que la COVID-19 es el promotor del desarrollo de estas manifestaciones orales. El objetivo del estudio fue describir las lesiones que se presentan con mayor frecuencia en la mucosa oral de pacientes que padecen la enfermedad COVID-19 por medio de un estudio de enfoque cuantitativo de tipo no experimental, donde se revisó sistemáticamente 24 artículos científicos de los años 2020 a 2021 con ayuda de las plataformas Google Scholar, ProQuest y PubMed. Los criterios de inclusión utilizados fueron: artículos, casos clínicos, letras al editor, series de casos del año 2020 al 2021 que trataran sobre lesiones en la mucosa oral, en pacientes confirmados con COVID-19. Los criterios de exclusión incluyeron: artículos y casos de lesiones por VHS, infección por candidiasis, infecciones bacterianas, afecciones en el sentido del olfato y del gusto, lesiones relacionadas al tratamiento y lesiones relacionados por mala higiene del paciente. Las úlceras aftosas fueron las lesiones con mayor frecuencia en la mucosa oral en pacientes confirmados con la COVID-19. La localización más común

fue la lengua. La enfermedad COVID-19 puede causar lesiones en la mucosa oral como manifestaciones secundarias.

Palabras clave *COVID-19, lesiones, mucosa oral, manifestaciones orales, SARS- CoV-2.*

Abstract

SARS- CoV-2 is a new coronavirus disease that causes COVID-19, it was identified in December 2019 in Wuhan, China. So far, it is uncertain about all the lesions this virus may be capable of causing with respect to the oral cavity. It has been discussed whether the lesions may be typical of COVID-19 or that COVID-19 is the promoter of the development of these oral manifestations. The objective of the study is to describe the lesions that occur most frequently in the oral mucosal of patients with COVID-19 through a non-experimental quantitative approach study, where 24 scientific articles from 2020 to 2021 were systematically reviewed with the help of the Google Scholar, ProQuest, and PubMed platforms. The inclusion criteria used were articles, clinical cases, letters to the editor, case series from 2020 to 2021 dealing with oral mucosal lesions in patients confirmed with COVID-19. Exclusion criteria included: articles and cases of HSV lesions, candidiasis infection, bacterial infections, olfactory and taste disorders, treatment-related lesions, and lesions related to poor patient hygiene. Aphthous ulcers were the most prevalent lesions in people who tested positive for the virus. The most common location was on the tongue. COVID-19 can cause lesions in the oral mucosa as secondary manifestations.

Keywords *COVID-19, lesions, oral mucosal, oral manifestations, SARS- CoV-2.*

Resumo

O SARS-CoV-2 é um novo coronavírus causador da doença COVID-19, foi identificado no final de dezembro de 2019 em Wuhan, China. Até o momento, não há certeza de todas as lesões que esse vírus pode causar em relação à cavidade oral. Discutiu-se se as lesões podem ser típicas do COVID-19 ou se o COVID-19 é o promotor do desenvolvimento dessas manifestações bucais. O objetivo do estudo foi descrever as lesões que ocorrem com mais frequência na mucosa oral dos pacientes que sofrem da doença COVID-19 por meio de um estudo de abordagem quantitativa não experimental, onde 24 artigos científicos dos anos de 2020 a 2021 foram revisados sistematicamente com o auxílio das plataformas Google Scholar, ProQuest e PubMed. Os critérios de inclusão utilizados foram: artigos, casos clínicos, cartas ao editor, séries de casos de 2020 a 2021 que tratavam de

lesões na mucosa oral, em pacientes confirmados com COVID-19. Os critérios de exclusão incluíram: artigos e casos de lesões por HSV, infecção por candidíase, infecções bacterianas, distúrbios do paladar e olfato, lesões relacionadas ao tratamento e lesões relacionadas à má higiene do paciente. As úlceras aftosas foram as lesões mais frequentes na mucosa oral em pacientes confirmados com COVID-19. A localização mais comum foi a língua. A doença COVID-19 pode causar lesões na mucosa oral como manifestações secundárias.

Palavras-chave *COVID-19, lesões, mucosa oral, manifestações bucais, SARS-CoV-2.*

**Corresponding author: luzkarinmolinaucv@hotmail.com*

Introducción

El SARS- CoV-2 es un nuevo coronavirus causante de la enfermedad COVID-19, el mismo fue identificado a finales de diciembre de 2019 en Wuhan, China. Lleva por nombre "coronavirus de tipo 2 causante del síndrome respiratorio agudo severo (SARS-CoV-2)" el cual fue denominado por la OMS.

El 23 de enero de 2020 la ciudad de Wuhan fue puesta en cuarentena. El 24 de enero de 2020, sucedió en Francia, el primer caso de COVID-19 registrado fuera de China. El 30 de enero de 2020 la OMS declaro el brote de coronavirus como "emergencia de salud pública de importancia internacional" y el 11 de marzo de 2020 fue declarado pandemia(WHO,2020).

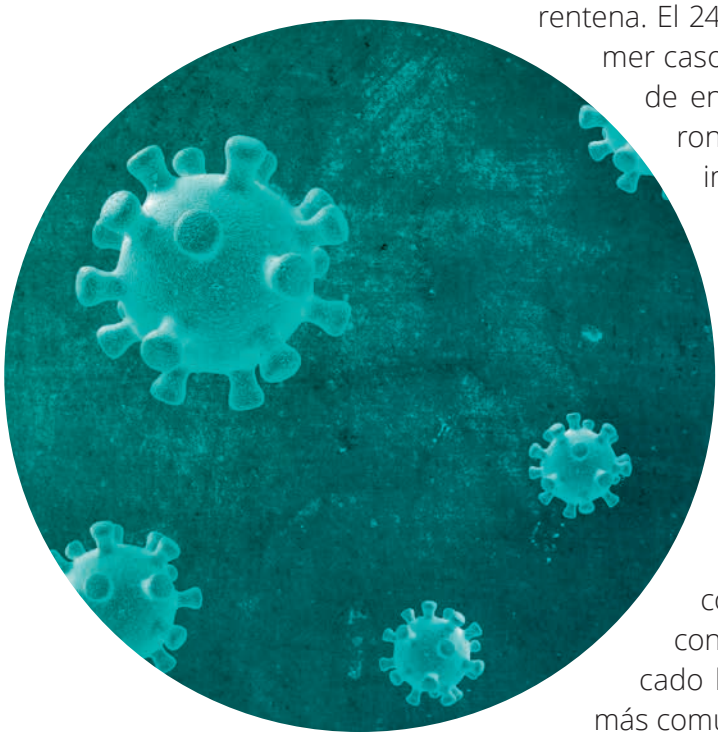

Gracias a los datos ya establecidos, se puede reconocer que este virus tiene una tasa de contagio bastante alta, que se da mayormente por el contacto entre personas y por las pequeñas gotas producidas al respirar. Por lo que el mismo es transmitido cuando existe relación directa con una persona infectada, pero también es posible por contacto indirecto ya sea con pertenencias o contacto con superficies que haya utilizado o tocado la persona infectada. Dentro de los síntomas más comunes de la COVID-19, están: fiebre, tos seca, dificultad respiratoria y cansancio.

Con el paso del tiempo se ha reportado otros síntomas como manifestaciones dermatológicas, dolor de garganta, congestión nasal, diarrea, y disfunciones quimio sensoriales del gusto y el olfato(Hatmi Z. N, 2021) (Fu,2020).

Curiosamente, disfunciones quimio sensoriales del gusto y el olfato fueron los primeros y únicos signos de la enfermedad en una cantidad considerable de pacientes. Además, estudios más recientes han reportado lesiones clínicas orales en pacientes COVID-19 positivos, incluyendo ulceras aftosas, erosiones, ampollas, lengua geográfica, eritema, petequias y maculas. (Amorim Dos Santos,2020).

El estudio de esta problemática se realizó por el interés de conocer cada una de las lesiones que se pueden presentar en la mucosa oral de pacientes que padezcan la enfermedad COVID-19, debido a que este virus es nuevo y no se conocen cuáles son sus manifestaciones en la mucosa oral.

Un elemento fundamental para tener en cuenta para lograr manejar esta enfermedad de forma temprana es que los cirujanos dentales tengan los conocimientos necesarios sobre las repercusiones que se presentan en la mucosa oral a consecuencia del virus SARS-CoV-2.

El objetivo del estudio es describir las lesiones que se presentan en mayoría, en la mucosa oral de pacientes que padezcan la enfermedad COVID-19 por medio de un estudio de enfoque cuantitativo de tipo no experimental, donde fueron revisados sistemáticamente 24 artículos de los años 2020 a 2021. Por lo anterior descrito surge la siguiente interrogante: ¿Cuáles son las lesiones que se presentan con mayor frecuencia en la mucosa oral de pacientes que padecen COVID-19?

1.1 SARS-CoV-2

Los ***coronavirus*** (CoV) o también llamados ***Orthocoronavirinae***, pertenecen a una subfamilia de virus que cuentan con un ARN formado por una sola cadena positivos, y que están dentro de la familia Coronaviridae, Entre los virus de ARN este es el que tiene su material genético de mayor tamaño, sus genomas van desde los 26 a 32 kilonucleótidos. Esta subfamilia se compone de cuatro géneros, el SARS-CoV-2 se clasifica dentro del género ***Betacoronavirus*** (Zheng J, 2020).

Los CoVs han sido identificados tanto en huéspedes aviares como en varios mamíferos, incluidos murciélagos, camellos, perros y civetas de palma enmascarada, y anteriormente se consideraban como patógenos que solo causan enfermedades leves en las personas inmunosuprimidas hasta la aparición del coronavirus SARS-CoV-1 que causo el síndrome respiratorio agudo grave a finales de 2002 (Zheng J,2020).

Actualmente, se sabe que al menos siete especies de coronavirus causan enfermedades en humanos. Los virus de 229E, OC43, NL63 y HKU1 solo causan síntomas de resfriado común, que son leves. Una enfermedad severa puede ser causada por los tres virus restantes, a saber, SARS-CoV, que resultó en el brote de SARS en 2002 y 2003; MERS- CoV o coronavirus del síndrome respiratorio de Oriente Medio, causante del síndrome respiratorio de Oriente Medio (MERS); y SARS-CoV-2, causante de la enfermedad COVID-19, el cual se descubrió y se aisló por primera vez en Wuhan, China. Actualmente se está haciendo un gran esfuerzo para contener su propagación. (Zheng J, 2020)(Lvov,2020).

1.1.1 Estructura viral

Consiste en virus envueltos, que se presentan en diversas formas, y están formados por ARN como genoma y cuenta con un tamaño que puede variar entre los 80 y 120 nm de diámetro. Superficialmente pueden observarse proyecciones de la glicoproteína spike (S), y al igual que la mayoría de los betacoronavirus posee dímeros de proteínas hemaglutinina-esterasa (HE). La envoltura de este virus se compone de dos proteínas, las cuales podemos destacar la proteína M y la proteína E, de las cuales mencionadas encontramos mayor abundancia en la primera (Maguiña Vargas, 2020).

1.1.2 Variantes

Cada vez que existe un virus, debemos tener en consideración que el mismo tendrá nuevas variantes a medida que pase el tiempo, además cambian a través de la mutación. Hasta la fecha, ya han sido registrados distintas variantes del virus responsable de causar la COVID-19. Estas variantes parecen propagarse con mayor facilidad y rapidez que las otras variantes, lo que podría generar más casos de COVID-19. Algunas de las variantes de la COVID-19 que han estado emergiendo y circulando alrededor del mundo son del Reino Unido, Sudáfrica, Estados Unidos y Brasil. (CDC,2020)

1.2 COVID-19

La COVID-19, la podemos definir como aquella enfermedad causada por el nuevo coronavirus conocido como SARS-CoV-2. El 31 de diciembre de 2019, la OMS obtuvo los primeros reportes sobre la existencia de este nuevo virus, al ser notificado de un grupo de casos de "neumonía vírica" que se habían manifestado en Wuhan, China. La COVID -19 ha generado alrededor del mundo, una severa crisis socioeconómica y de salud, nunca vista (WHO,2020).

1.2.1 Transmisión

La COVID-19, es causada por un virus que es capaz de reproducirse ya sea por contacto entre personas, o si están muy cerca entre sí, más o menos a una distancia de menos de 2 metros. Existe la posibilidad de que haya personas infectadas, pero no presenten ningún síntoma, aun así es importante saber que son capaces de seguir propagando el virus a las demás personas. Acciones tales como estornudad, respirar, hablar o toser producen pequeñas gotas respiratorias, las cuales producen diversas infecciones al ser inhaladas, pero también se pueden depositar en las membranas mucosas, como en la nariz y en la boca. (CDC,2020)

Algunas infecciones pueden propagarse a través de la exposición al virus presente en las pequeñas partículas y gotículas respiratorias que quedan en el aire durante minutos u horas. A este tipo de propagación se lo denomina transmisión por aire. (CDC,2020)

Las gotículas respiratorias también pueden depositarse sobre superficies y objetos. Es posible que una persona contraiga el COVID-19 al tocar una superficie u objeto que tenga el virus y luego tocarse la boca, la nariz o los ojos. (CDC,2020)

1.2.2 Síntomas

Dentro de los síntomas más frecuentes provocados por la COVID-19 tenemos tos, fiebre y cansancio. También se pueden dar síntomas como la pérdida del gusto u olfato, congestión, conjuntivitis, dolor de garganta, dolor de cabeza, dolores musculares o articulares, erupciones cutáneas ,náuseas, vómitos, diarrea, escalofríos o vértigo, difi-

cultad respiratoria ,pérdida de apetito, confusión ,dolor persistente en el pecho, pero se dan en minoría. (WHO,2020)(Hatmi Z. N, 2021)(Fu,2020).

1.2.3 Pruebas de detección del COVID-19

Hay pruebas de detección del COVID-19 disponibles que permiten detectar una infección en curso o si tuvo la infección. (Vandenberg,2021)

Una prueba viral donde se analiza muestras de su nariz o su boca para detectar una infección actual por el SARS-CoV-2. (Vandenberg,2021)

Una prueba de anticuerpos (serología) puede indicar si tuvo la infección en el pasado. Las pruebas de anticuerpos buscan anticuerpos en la sangre para determinar si tuvo una infección por el SARS-CoV-2. (CDC,2020)

1.2.4 Periodo de incubación

Entre 1 y 14 días es el aproximado del período en que se incuba la COVID-19, según la OMS. A diferencia, el ECDC (Centro Europeo para la Prevención y el Control de las Enfermedades) opina que el período medio de incubación es de 5,1 días. (Quesada,2021)

1.3 Mucosa oral

Es la capa o la membrana húmeda que recubre el interior de la cavidad oral. La mucosa oral tiene varias funciones. Su propósito principal es actuar como una barrera ya que protege a los tejidos más profundos como la grasa, el músculo, los nervios y los suministros sanguíneos, también evita la entrada de bacterias y algunas sustancias tóxicas en el cuerpo. La clasificación de la mucosa oral se divide en mucosa de revestimiento, mucosa masticatoria y mucosa especializada (Bemquerer,2021).

1.3.1 Mucosa de revestimiento

No participa en la masticación, su función es de protección. Se encuentra en mucosas labiales fondo de vestíbulo, paladar blando, cara ventral de la lengua, mucosas yugales y piso de boca (Groeger,2019).

1.3.2 Mucosa masticatoria

Sometida a la masticación. Se encuentra en las encías y el paladar duro(Groeger,2019).

1.3.3 Mucosa especializada

Esta se encuentra en el dorso de la lengua. Se compone de las papilas linguales, las cuales se dividen en cuatro tipos: filiformes, fungiformes, foliadas y caliciformes(-Groeger, 2019).

1.4 Lesiones en la mucosa oral

Se dice que estas lesiones, son aquel cambio anormal existente en la superficie de la mucosa oral. El conocimiento de características clínicas de estas lesiones como el tamaño, la ubicación, el color, el dolor y la duración es útil para establecer un diagnóstico correcto, para esto se requiere tomar una historia clínica exhaustiva y realizar un examen oral completo(Mortazavi,2019).

Materiales y Métodos

Se realizó un estudio con alcance descriptivo y correlacional, aplicando una metodología de enfoque cuantitativo de tipo no experimental, mediante la revisión sistemática de 24 artículos científicos obtenidos de las plataformas de datos Google Scholar, ProQuest y PubMed. Se utilizó la siguiente combinación de palabras clave: “COVID-19 Y lesiones orales”; “COVID-19 y lesiones en la

mucosa oral"; "COVID-19 y manifestaciones orales"; "SARS-COV-2 y lesiones de la mucosa oral". Además, la lista de referencia de los artículos encontrados fue revisada para incluir manualmente artículos adicionales. Los criterios de inclusión utilizados fueron: artículos, casos clínicos, letras al editor, series de casos del año 2020 al 2021 que trataran sobre lesiones en la mucosa oral, en pacientes confirmados con la enfermedad COVID-19. Los criterios de exclusión incluyeron: artículos y casos lesiones por VHS, infección por candidiasis, infecciones bacterianas, afecciones en el sentido del olfato y del gusto, lesiones relacionadas al tratamiento y lesiones relacionados por mala higiene del paciente. Para el análisis de los resultados se utilizó el programa informático Microsoft Excel, según las lesiones mencionadas por los autores, se realizaron graficas de las lesiones encontradas con mayor frecuencia en la mucosa oral y la localización más común de estas.

Resultados y Discusión

La muestra total de la investigación corresponde a la revisión de literatura de 24 artículos científicos. La ulceras aftosas(189-51%) fueron las lesiones detectadas con mayor frecuencia en la mucosa oral de pacientes confirmados con la COVID-19. Respectivamente, los otros hallazgos fueron papilitis lingual transitoria con forma de U(35-9%),eritemas(22-6%), ampollas(20-5%), edema lingual(20-5%), petequias(17%-5%), glositis con depapilación en parches(13-3%), mucositis(13-3%), liquen plano(12-3%), enantema(9-2%), lenguas geográficas(8-2%), lenguas fisuradas(5-1%), lengua sabural(5-1%), maculas(4-1%) y erosiones(2-.1%). (Figura 1) (Figura 2)

La localización más común de las lesiones en la mucosa oral fue la lengua(112-57%) Respectivamente, otras localizaciones de las lesiones fueron mucosa yugal(28-14%), paladar(20-10%), gingiva(17-9%), mucosa labial (13-7%), pilares amigdalinos(4-2%), región orofaríngea(2-1%).(Figura 3)

La COVID-19 es una infección viral con manifestaciones multiorgánicas y gravedad variable de complicaciones. Aunque la prevalencia de la manifestación dermatológica ya se ha notificado, la prevalencia exacta de las lesiones orales todavía se desconoce. Según A. Nuño González et al. Estas manifestaciones orales relacionadas con la COVID-19 aún no han sido tan investigadas, ni descritas, o por lo menos muy poco. Esto se debe al temor de contagio durante la exploración y a la escasez de equipos de protección(González,2021).

Desde que Chaux-Bodard et al. describieron las primeras lesiones orales asociada con Covid-19, diversos informes y casos fueron publicados con una cantidad considerable de lesiones orales descritas. En la presente revisión de literatura la ulcera aftosa fue la lesión más prevalente en la mucosa oral. (Chaux-Bodard,2020)

En el estudio de Gianfranco Favia et al. Las lesiones ulcerosas(65)fueron las lesiones detectadas con mayor frecuencia. A menudo eran dolorosas y se presentaban como únicas o múltiples. Estas lesiones ulcerosas se localizaron principalmente en la lengua, paladar, labio y mucosa yugal. En el 92% de los casos las lesiones ulcerosas aparecieron junto con síntomas generales o dentro de una semana después de la aparición de síntomas generales (Favia,2021)

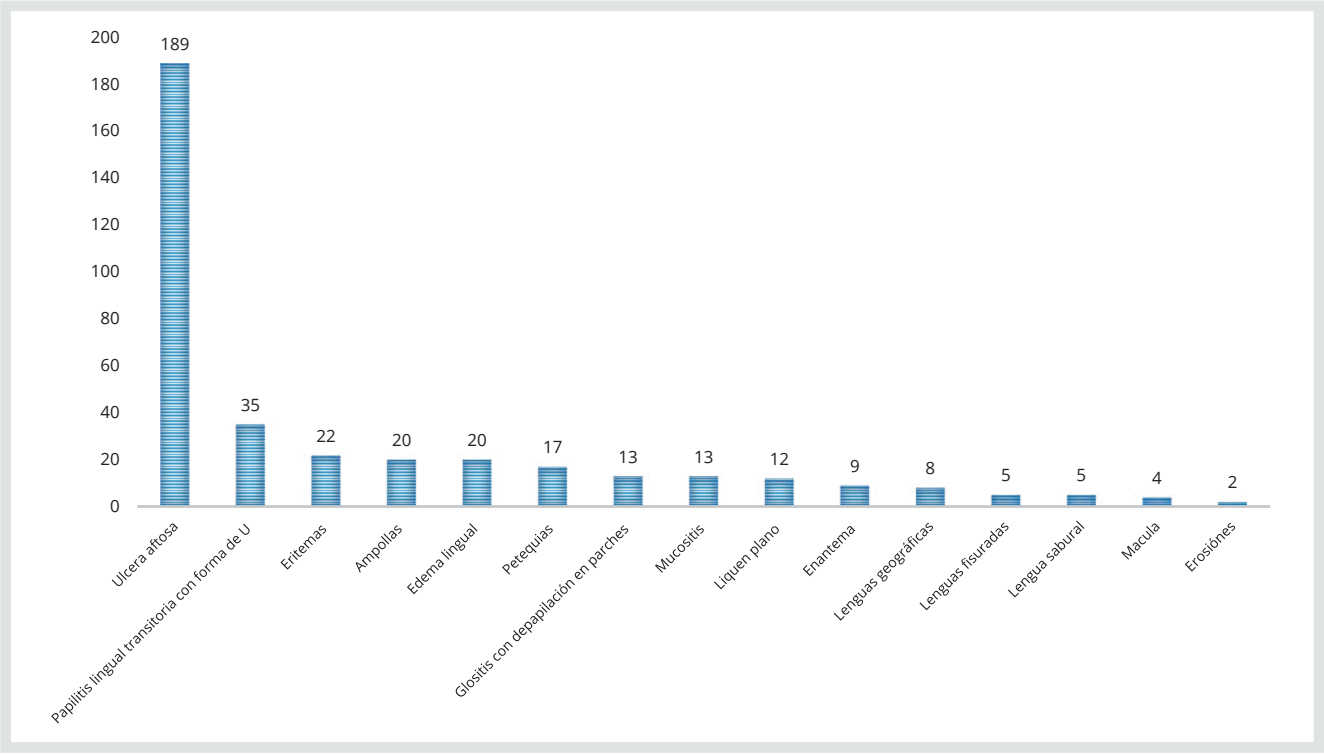

Figura 1. Lesiones encontradas con mayor frecuencia en la mucosa oral en pacientes confirmados con la COVID-19.

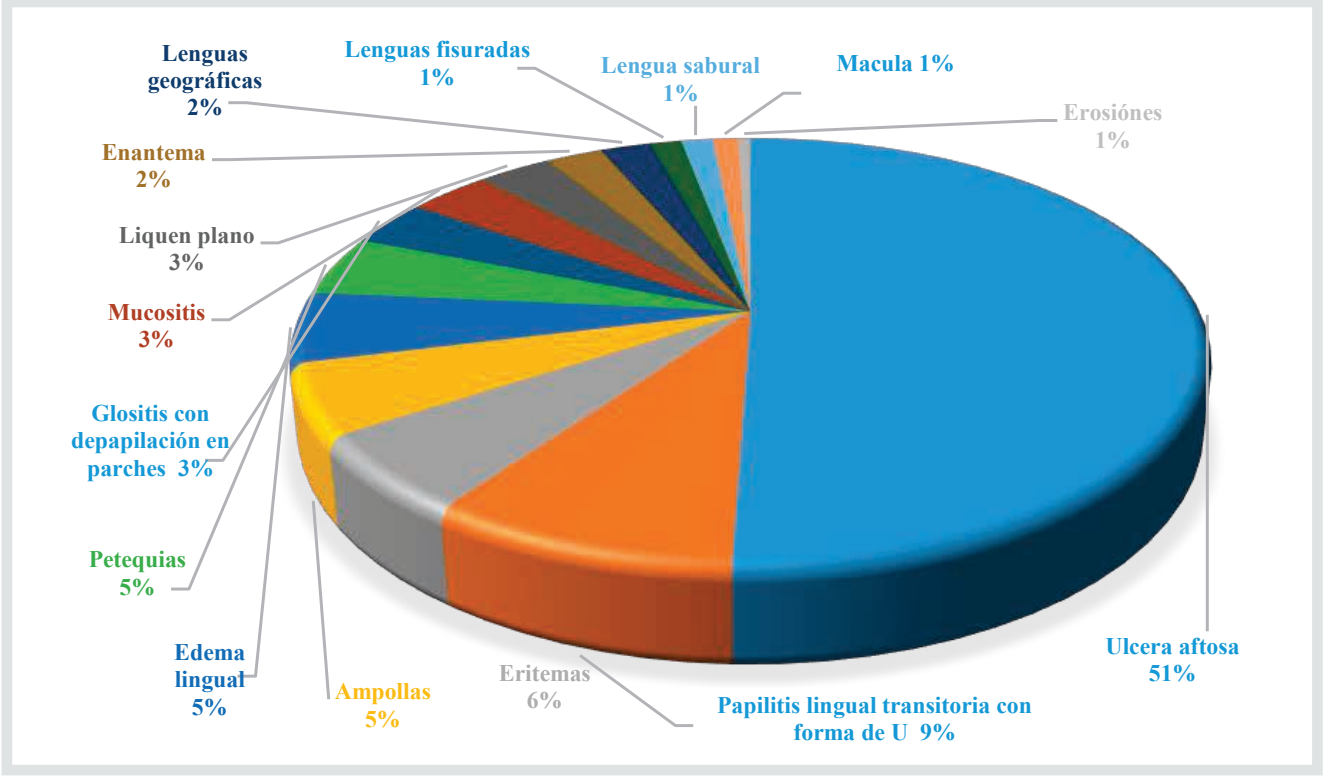

Figura 2. Porcentaje de las lesiones encontradas en la mucosa oral en pacientes confirmados con la COVID-19.

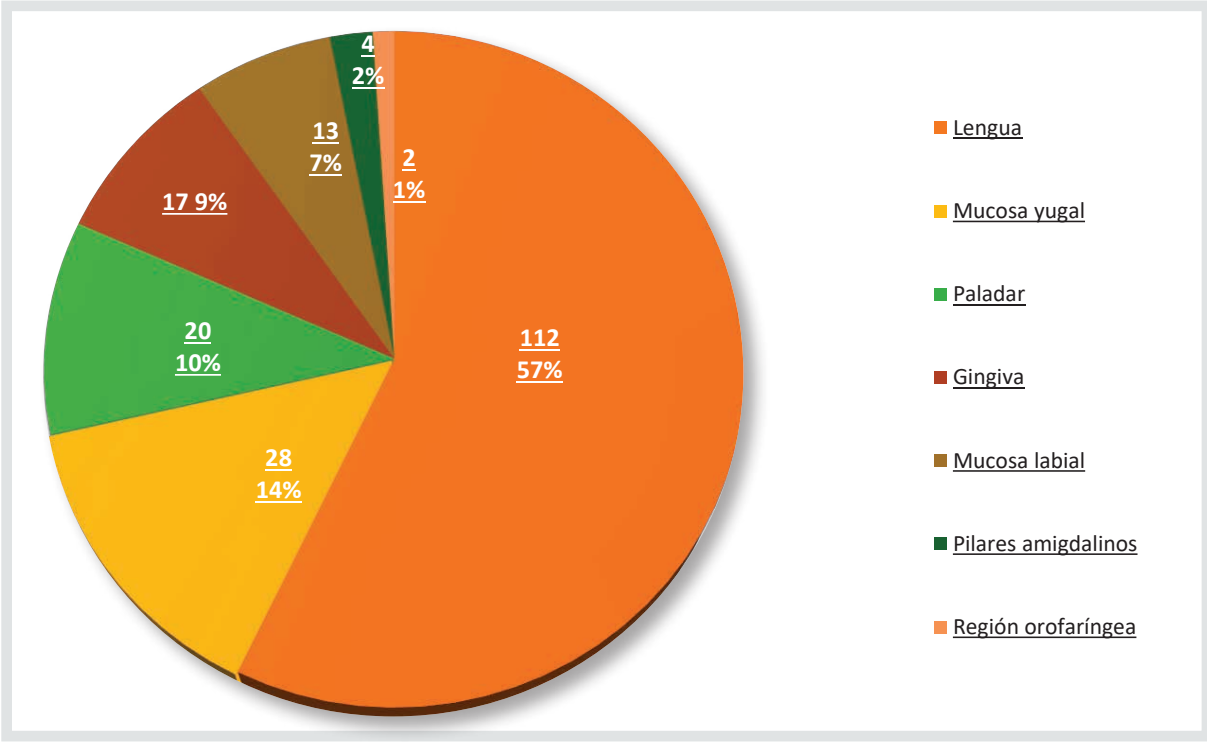

Figura 3. Localización más común de las lesiones en la mucosa oral en pacientes confirmados con la COVID-19.

Abanoub Riad et al. En el examen intraoral de 21 pacientes, observaron halos blancos ulcerosos solitarios con márgenes eritematosos bien definidos en la mucosa yugal, labio superior, labio inferior, lengua, paladar y gingiva (Riad,2021)

Vural Fidan et al. Encontraron lesiones orales en 58 de 74 pacientes COVID- 19, la ulcera aftosa fue la lesión oral más común seguido de eritema y liquen plano.(Fidan,2021)

Ñuño Gonzales et al. Encontraron hallazgos que característicos en la lengua, como es el edema lingual, con una característica que es la indentación en los laterales de la lengua, por el aumento del tamaño de esta y el roce con los dientes. Y por la misma razón se produce una inflamación de las papilas anteriores que denominaron papilitis lingual transitoria en forma de U. Otro hallazgo muy característico es la glositis con depapilación en parches. Recientemente, se ha denominado a este tipo de lengua "lengua COVID" se parece a la lengua geográfica pero su incidencia está aumentada en pacientes con COVID-19. Es importante destacar que los cultivos para hongos y las serologías fueron negativos en estos pacientes(González,2021)

La primera clasificación de las lesiones orales en pacientes COVID-19 fue descrita por Gianfranco Favia et al. Las lesiones orales por COVID-19 se clasificaron en cuatro grupos: 1-Condiciones probablemente preexistentes: todas las lesiones parafisiológicas endémicas en la población general. 2-Lesiones relacionadas con el SARS-Cov-2: Los autores consideraron las lesiones como relacionadas con el virus cuando aparecieron junto con síntomas generales o dentro de una semana después de la aparición

de síntomas generales y siempre antes del comienzo de las terapias.3- Lesiones relacionadas con el tratamiento: lesiones que aparecieron después del inicio de la terapia específica de la Covid-19. 4- Lesiones relacionadas principalmente con una mala higiene bucal. (Favia,2021)

En cuanto a la etiología de las lesiones orales por COVID-19, se han propuesto varias hipótesis. Se ha discutido si las lesiones pueden ser típicas de COVID-19 o que COVID-19 es el promotor del desarrollo de estas manifestaciones orales. Se presume que el daño del coronavirus a los órganos respiratorios y otros órganos podría estar relacionado con la distribución de receptores de la enzima convertidora de angiotensina 2 (ACE2).Este ACE2 está presente en el mucosa oral y gingival, convirtiendo unas células en más susceptibles a la infección, lo que explica el mecanismo básico de que la cavidad oral tiene un riesgo potencialmente alto para la infección con SARS-CoV-2. En este sentido, las células epiteliales de la lengua actúan como anfitriones de SARS-CoV-2 gracias a que poseen una alta expresión de ACE2. (González,2021) (Falcón-Guerrero,2021).

Conclusiones

La enfermedad COVID-19 puede causar lesiones en la mucosa oral como manifestaciones secundarias.

Las lesiones que se presentan en la mucosa oral, al ser determinadas únicamente en pacientes que padecen de la enfermedad conocida como “COVID-19”, esta investigación está contribuyendo con la comunidad científica y odontológica brindando información actualizada y enfocada en este tema en específico.

La cavidad oral es la principal vía de ingreso para la infección COVID-19. Al entrar este virus, se queda alojado en la mucosa oral desequilibrando el microbiota, causando así que se generen infecciones.

La lesión más común encontrada en pacientes con la enfermedad COVID-19 fue la ulcera aftosa.

Se logró totalizar quince lesiones como las frecuentes en casos de COVID-19, localizándose en áreas de la mucosa oral como la lengua, mucosa yugal, paladar, gingiva, mucosa labial, pilares amigdalinos y región orofaríngea.

Un examen oral debe realizarse rutinariamente para todos los casos sospechosos de COVID-19. De hecho, los odontólogos pueden desempeñar un papel fundamental en la batalla contra la COVID-19 a través del reconocimiento de estas lesiones en la mucosa oral.

REFERENCIAS BIBLIOGRÁFICAS

Al-Khanati, N. M., Riad, A., Sahloul, M. E., & Klugar, M. (2020). Aphthous-like stomatitis of COVID-19 patients: case report and review of evidence. Brazilian Journal of Oral Sciences, 19, e201354-e201354.

Amorim Dos Santos, J., Normando, A., Carvalho da Silva, R. L., Acevedo, A. C., De Luca Canto, G., Sugaya, N., Santos-Silva, A. R., & Guerra, E. (2021). Oral Manifestations in Patients with COVID-19: A Living Systematic Review. Journal of dental research, 100(2), 141–154.

Amorim Dos Santos, J., Normando, A., Carvalho da Silva, R. L., De Paula, R. M., Cembranel, A. C., Santos-Silva, A. R., & Guerra, E. (2020). Oral mucosal lesions in a COVID-19 patient: New signs or secondary manifestations?. International journal of infectious diseases: IJID: official publication of the International Society for Infectious Diseases, 97, 326–328.

Ansari, R., Gheitani, M., Heidari, F., & Heidari, F. (2021). Oral cavity lesions as a manifestation of the novel virus (COVID-19). Oral Diseases, 27, 771-772.

Bemquerer, L. M., de Arruda, J. A. A., Soares, M. P. D., Mesquita, R. A., & Silva, T. A. (2021). The oral cavity cannot be forgotten in the COVID-19 era: Is there a connection between dermatologic and oral manifestations?. Journal of the American Academy of Dermatology, 84(3), e143-e145.

Brandão, T. B., Gueiros, L. A., Melo, T. S., Prado-Ribeiro, A. C., Nesrallah, A. C. F. A., Prado, G. V. B., ... & Migliorati, C. A. (2021). Oral lesions in patients with SARS-CoV-2 infection: could the oral cavity be a target organ?. Oral surgery, oral medicine, oral pathology, and oral radiology, 131(2), e45-e51.

Carreras-Presas, C. M., Sánchez, J. A., López-Sánchez, A. F., Jané-Salas, E., & Pérez, M. L. S. (2020). Oral vesiculobullous lesions associated with SARS-CoV-2 infection. Oral diseases.

Cebeci Kahraman, F., & Çaşkurlu, H. (2020). Mucosal involvement in a COVID-19-positive patient: A case report. Dermatologic therapy, 33(4), e13797

Centers for Disease Control and Prevention (2020) Coronavirus Disease 2019 (COVID-19).

Chaux-Bodard, A. G., Deneuve, S., & Desoutter, A. (2020). Oral manifestation of Covid-19 as an inaugural symptom?. Journal of Oral Medicine and Oral Surgery, 26(2), 18.

Ciccarese, G., Drago, F., Boatti, M., Porro, A., Muzic, S. I., & Parodi, A. (2021). Oral erosions and petechiae during SARS-CoV-2 infection. Journal of medical virology, 93(1), 129–132

Corchuelo, J., & Ulloa, F. C. (2020). Oral manifestations in a patient with a history of asymptomatic COVID-19: Case report. International journal of infectious diseases: IJID: official publication of the International Society for Infectious Diseases, 100, 154–157.

Cruz Tapia, R. O., Peraza Labrador, A. J., Guimaraes, D. M., & Matos Valdez, L. H. (2020). Oral mucosal lesions in patients with SARS-CoV-2 infection. Report of four cases. Are they a true sign of COVID-19 disease?. Special care in dentistry: official publication of the American Association of Hospital Dentists, the Academy of Dentistry for the Handicapped, and the American Society for Geriatric Dentistry, 40(6), 555–560.

Falcón-Guerrero, B. E., & Falcón-Pasapera, G. S. (2021). Repercusiones en la Cavidad Oral Causadas por la Infección con COVID-19. International journal of odontostomatology, 15(1), 23-26.

Favia, G., Tempesta, A., Barile, G., Brienza, N., Capodiferro, S., Vestito, M. C., ... & Limongelli, L. (2021). Covid-19 symptomatic patients with oral lesions: clinical and histopathological study on 123 cases of the university hospital policlinic of bari with a purpose of a new classification. Journal of Clinical Medicine, 10(4), 757.

Fidan, V., Koyuncu, H., & Akin, O. (2021). Oral lesions in Covid 19 positive patients. American Journal of Otolaryngology, 42(3), 102905.

Fu, L., Wang, B., Yuan, T., Chen, X., Ao, Y., Fitzpatrick, T., Li, P., Zhou, Y., Lin, Y. F., Duan, Q., Luo, G., Fan, S., Lu, Y., Feng, A., Zhan, Y., Liang, B., Cai, W., Zhang, L., Du, X., Li, L., Zou, H. (2020). Clinical characteristics of coronavirus disease 2019 (COVID-19) in China: A systematic review and meta-analysis. The Journal of infection, 80(6), 656–665.

González, A. N., Magaletskyy, K., Carrillo, P. M., Masdemont, B. L., Ibarguren, A. M., Rodríguez, M. F., & Pinto, P. H. (2021). ¿ Son las alteraciones en la mucosa oral un signo de COVID-19? Estudio transversal en un Hospital de Campaña. Actas Dermo-Sifiliográficas, 112(7), 640-644.

Groeger, S., & Meyle, J. (2019). Oral mucosal epithelial cells. Frontiers in immunology, 10, 208.

Hatmi Z. N. (2021). A Systematic Review of Systematic Reviews on the COVID-19 Pandemic. SN comprehensive clinical medicine, 3(2), 419–436.

Jimenez-Cauhe, J., Ortega-Quijano, D., Carretero-Barrio, I., Suarez-Valle, A., Saceda-Corralo, D., Moreno-Garcia Del Real, C., & Fernandez-Nieto, D. (2020). Erythema multiforme-like eruption in patients with COVID-19 infection: clinical and histological findings. Clinical and experimental dermatology, 45(7), 892–895.

Jimenez-Cauhe, J., Ortega-Quijano, D., de Perosanz-Lobo, D., Burgos-Blasco, P., Vañó-Galván, S., Fernandez-Guarino, M., & Fernandez-Nieto, D. (2020). Enanthem in Patients With COVID-19 and Skin Rash. JAMA dermatology, 156(10), 1134–1136.

Jimenez-Cauhe, J., Ortega-Quijano, D., de Perosanz-Lobo, D., Burgos-Blasco, P., Vañó-Galván, S., Fernandez-Guarino, M., & Fernandez-Nieto, D. (2020). Enanthem in Patients With COVID-19 and Skin Rash. JAMA dermatology, 156(10), 1134–1136.

Lvov, D. K., & Alkhovsky, S. V. (2020). Source of the covid-19 pandemic: Ecology and genetics of coronaviruses (Betacoronavirus: coronaviridae) sars-cov, sars-cov-2 (Subgenus sarbecovirus), and mers-cov(Subgenus merbecovirus). Problems of Virology, 65(2), 62-70.

Maguiña Vargas, C., Gastelo Acosta, R., & Tequen Bernilla, A. (2020). El nuevo Coronavirus y la pandemia del Covid-19. Revista Medica Herediana, 31(2), 125-131.

Malih, N., Hajinasrollah, G., Zare, M., & Taheri, M. (2020). Unexpected Presentation of COVID-19 in a 38-Year-Old Male Patient: A Case Report. Case reports in dermatology, 12(2), 124–131.

Mortazavi, H., Baharvand, M., Dalaie, K., Faraji, M., Khalighi, H., & Behnaz, M. (2019). Oral lesion description: a mini review. International Journal of Medical Reviews, 6(3), 81-87.

Quesada, J. A., López-Pineda, A., Gil-Guillén, V. F., Arriero-Marín, J. M., Gutiérrez, F., & Carratala-Munuera, C. (2021). Incubation period of COVID-19: A systematic review and meta-analysis. Revista Clínica Española (English Edition), 221(2), 109-117.

Riad, A., Kassem, I., Hockova, B., Badrah, M., & Klugar, M. (2022). Tongue ulcers associated with SARS-CoV-2 infection: A case series. Oral diseases, 28 Suppl 1, 988–990

Riad, A., Kassem, I., Stanek, J., Badrah, M., Klugarova, J., & Klugar, M. (2021). Aphthous stomatitis in COVID-19 patients: Case-series and literature review. Dermatologic Therapy, 34(1).

Sakaida, T., Tanimoto, I., Matsubara, A., Nakamura, M., & Morita, A. (2020). Unique skin manifestations of COVID-19: Is drug eruption specific to COVID-19?. Journal of dermatological science, 99(1), 62–64.

Sinadinos, A., & Shelswell, J. (2020). Oral ulceration and blistering in patients with COVID-19. Evidence-based dentistry, 21(2), 49.

Soares, C. D., Carvalho, R. A., Carvalho, K. A., Carvalho, M. G., & Almeida, O. P. (2020). Letter to Editor: Oral lesions in a patient with Covid-19. Medicina oral, patologia oral y cirugia bucal, 25(4), e563–e564.

Tomo, S., Miyahara, G. I., & Simonato, L. E. (2022). Oral mucositis in a SARS-CoV-2-infected patient: Secondary or truly associated condition? Oral diseases, 28 Suppl 1, 963–967.

Vandenberg, O., Martiny, D., Rochas, O., van Belkum, A., & Kozlakidis, Z. (2021). Considerations for diagnostic COVID-19 tests. Nature Reviews Microbiology, 19(3), 171-183

World Health Organization. (-2020)-. Clinical management of COVID-19: interim guidance.

Zheng J. (2020). SARS-CoV-2: an Emerging Coronavirus that Causes a Global Threat. International journal of biological sciences, 16(10), 1678–1685.

EL ODONTÓLOGO

PUBLICACIÓN CIENTÍFICA OFICIAL DE LA ASOCIACIÓN ODONTOLÓGICA PANAMEÑA

César Guevara

Estudiante de X semestre,
Doctor en Cirugía Dental
Facultad de Odontología,
Universidad de Panamá

Dr. Wendell González M.

Profesor Tiempo Completo

Departamento de
Odontología Restauradora

Facultad de Odontología,
Universidad de Panamá

Contacto:
wendellgonzalezm@gmail.com

REHABILITACIÓN CON PRÓTESIS FIJA

MEDIANTE EL USO DE ODONTOLOGÍA DIGITAL

Rehabilitation with Fixed Prosthesis through the use of Digital Dentistry — Reabilitação com Prótese Fixa através da Odontologia Digital —

Est. Cesar Guevara
Dr. Wendell González

Resumen

La odontología ha cambiado con el paso del tiempo por las exigencias estéticas de los pacientes que llegan a consulta odontológica. Es importante mencionar que las cerámicas de uso odontológico nos han ayudado a suplir esta necesidad, tal es el caso de la zirconia. Pero con esto, también se debe seguir un protocolo de trabajo para alcanzar el éxito clínico y, con anterioridad, realizar un diagnóstico de manera correcta. El objetivo de este reporte de caso es demostrar las ventajas clínicas del uso del escáner y de la odontología digital, para satisfacer las necesidades de los pacientes que reciben atención en la Facultad de Odontología de la Universidad de Panamá. La metodología utilizada para el mismo se realizó una búsqueda electrónica de información en la base de EBSCO, reporte de casos y revisión de los Journals of Prosthetic Dentistry (2010 – 2021). El manejo de la odontología digital ayudó a acotar tiempos, desde el momento de las preparaciones de los dientes pilares hasta la cementación de las prótesis.

Palabras claves: Prótesis fija, odontología digital, escáner intraoral, zirconia, cerámicas, cementación.

Summary

Dentistry has changed over time due to the aesthetic demands of patients who come to a dental office. It is important to mention that ceramics for dental use have helped us meet this need, such

is the case of zirconia. But with this, a work protocol must also be followed to achieve clinical success and, beforehand, make a correct diagnosis. The objective of this case report is to demonstrate the clinical advantages of using scanners and digital dentistry to meet the needs of patients receiving care at the Faculty of Dentistry of the University of Panama. The methodology used for it was an electronic search for information in the EBSCO database, case reports and review of the Journals of Prosthetic Dentistry (2010 - 2021). The management of digital dentistry helped to reduce time, from the moment of preparing the abutment teeth to the cementation of the prostheses.

Keywords: Fixed prosthetics, digital dentistry, intraoral scanner, zirconia, ceramics, cementation.

Resumo

A odontologia mudou ao longo do tempo devido às demandas estéticas dos pacientes que chegam a um consultório odontológico. É importante mencionar que as cerâmicas para uso odontológico nos ajudaram a suprir essa necessidade, como é o caso da zircônia. Mas com isso, um protocolo de trabalho também deve ser seguido para alcançar o sucesso clínico e, antes, fazer um diagnóstico correto. O objetivo deste relato de caso é demonstrar as vantagens clínicas do uso de scanners e odontologia digital para atender às necessidades dos pacientes atendidos na Faculdade de Odontologia da Universidade do Panamá. A metodologia utilizada foi a busca eletrônica de informações na base de dados da EBSCO, relatos de casos e revisão dos Journals of Prosthetic Dentistry (2010 - 2021). A gestão da odontologia digital ajudou a reduzir o tempo, desde o momento da preparação dos dentes pilares até a cimentação das próteses.

Palavras chave: Próteses fixas, odontologia digital, scanner intraoral, zircônia, cerâmica, cimentação.

Introducción

La odontología, con el pasar de los tiempos, se ha convertido en una profesión que debe cumplir con las expectativas científicas y estéticas de los pacientes que llegan a nuestra consulta. Las cifras epidemiológicas arrojan que la expectativa de vida en nuestro país y la tasa de natalidad han cambiado significativamente, redirigiendo nuestra atención a adultos mayores que buscan ayuda odontológica para mejorar la parte funcional de su cavidad bucal.

La prótesis parcial fija es una herramienta indispensable, la cual consiste en desgaste selectivo de piezas adyacentes a áreas edéntulas, con la finalidad de devolver a los pacientes función y estética; respetando los principios básicos de la mecánica oclusal y la biología del componente masticatorio.

La demanda estética de los pacientes cada vez es más alta, por ende, nuestra práctica debe estar direccionada hacia ese camino, sin olvidar los principios biomecánicos de los prótesis fija.

Oxido de Zirconio: el hoy de la odontología

Hace algunos años se analizaron los propiedades físicas del zirconio y su capacidad de brindar estética en las rehabilitaciones orales. El circonio o zirconio es el elemento químico número 40 de la tabla periódica de los elementos. Cuando en Odontología hablamos de zirconio, en la mayoría de las ocasiones nos referimos a la zirconia (óxido de zirconio) que es el compuesto verdaderamente interesante desde el punto de vista odontológico. Se han desarrollado 3 tipos diferentes de materiales:

- Las cerámicas endurecidas con óxido de zirconio en fase tetragonal (p.e., In-Ceram Zirconia de VITA, que se trata de alúmina endurecida con óxido de zirconio).
- La zirconia parcialmente estabilizada con óxido de magnesio, que consiste en precipitados de fase tetragonal en el seno de una matriz cúbica (p.e., Denzir-M de Dentronic). Es menos estable, con lo que se ha dejado de usar en el campo odontológico.
- Policristales de zirconia tetragonal (TZP), con un porcentaje en torno a un 98% de zirconia tetragonal, normalmente estabilizada con Ytrio (Y-TZP): p.e., Lava de 3M ESPE, Cercon de Degudent,... (Ernest Mallat, 2010, p. 70)

Cuando las prótesis parciales fijas son extensas, la literatura sugiere utilizar cerámicas con un alto valor de resistencia, para conseguir estabilidad y durabilidad en nuestras rehabilitaciones.

CAD-CAM y escáner intraoral

Los avances tecnológicos, dentro de la Odontología, brindan al operador la facilidad de acortar tiempos en los tratamientos que se escogen, a través del conocimiento previo y la correcta ejecución del diagnóstico, y ofrece al paciente mayor comodidad para la obtención de registros iniciales y al momento de ejecutar los procedimientos rehabilitadores.

Uno de los cambios más significativos en el campo de la odontología ha sido el ***CAD-CAM* (software de diseño asistido por computadora y fabricación asistida por computadora)**, que permitió que materiales no moldeables (zirconio o alúmina) fueran fresados a partir de un diseño previo, al igual que impresiones de modelos 3D empleando un escáner intraoral. Las ventajes que brinda este sistema son: disminución de reflejo de vómito por el uso del polivinilsiloxano, posibilidad de modificar áreas no tan definidas de la impresión, menor tiempo de procedimiento clínico, menor margen de error (expansión del yeso), el envío de las impresiones se ve facilitada por el internet y no por impresiones de yeso, menor costo clínico a largo plazo, etc. (Kiara H et cols, 2020).

El trabajo digital ofrece ventajas tanto en al dentista, como al laboratorio, y comodidad del paciente. El escaneo tridimensional de la boca es utilizado en un gran número

Ilustración 1: Medit i700

de procedimientos en odontología, como son la restauradora, planificación quirúrgica y ortodoncia. El primer paso de todo el trabajo digital es la impresión intraoral óptica. Nos permite comprobar inmediatamente la calidad de la impresión, incluida la geometría del pilar y la línea de terminación del diente preparado. (Medina-Sotomayor et cols, 2021)

El escáner intraoral (EI) es un dispositivo médico compuesto por una cámara de mano (hardware), una computadora y un software. El objetivo de EI es registrar con precisión la geometría tridimensional de un objeto. El formato digital más utilizado es el abierto STL (Lenguaje de teselación estándar). Este formato ya se utiliza en muchas industrias campos y describe una sucesión de superficies trianguladas donde cada triángulo está definido por tres puntos y una normal superficie. Sin embargo, otros formatos de archivo han sido desarrollado para registrar el color, la transparencia o la textura de los dientes tejidos (como formato de archivo de polígono, archivos PLY). (Richert R. et cols, 2017)

Ilustración 2: Componentes del El MeditI700

En este reporte de caso se utilizó el escáner intraoral **MEDIT i700**, el mismo cuenta con un sin número de ventajas, entre ellas resaltan: punta reversible 180 grados, un peso de 245 gramos, modo control remoto para evitar la contaminación cruzada, a diferencia de otros escáneres intraorales puede conectarse directamente a una PC sin necesidad de power hub, se maneja con un sotware (MeditLink) que es compatible con varios sistemas de diseño de prótesis, entre otras. (Medit Company, 2021 – Momentum Wellness Academy).

Reporte del Caso

Paciente masculino de 51 años, proveniente de Venezuela, acude a la Facultad de Odontología de la Universidad de Panamá con motivo principal de la visita: "Quiero una prótesis fija".

No presenta ninguna condición sistémica que comprometa el tratamiento odontológico. Refiere haber perdido la pieza #22 por un accidente en su área de trabajo. En su momento se le realizó una prótesis asistencial para cumplir con la función estética. Durante la consulta, comenta haberse realizado extracciones y algunas restauraciones, sangran sus encías cuando se cepilla y presentaban dolor en algunas piezas al morder.

Ilustración 3:
Foto inicial del paciente

Examen clínico Extrabucal e Intrabucal

Se encontró nevus melanocítico en la región malar derecha, cicatriz próxima al ala externa derecha de la nariz, hipercromía idiopática del anillo orbitario bilateral y lipodistrofia submandibular. Ganglios linfáticos, glándulas salivales y músculos de la masticación se encontraron dentro de los límites fisiológicos. Asimetría vertical derecha, depresión de labio. El tercio inferior de la cara ligeramente aumentado con respecto al tercio medio y tercio superior. Quintos simétricos.

Ilustración 4:
Fotos intraorales

Ilustración 5:
Foto para análisis de sonrisa



Ilustración 6:
Kit Total Crown Jota

Paciente presenta 24 piezas dentales en boca, gingivitis generalizada, cálculo supragingival, mucosa yugal húmeda y lubricada, y salida de glándulas salivales permeables y múltiples caries interproximales.

Diagnóstico y plan de tratamiento

Se diagnosticó:

- Edentulismo parcial
- Gingivitis generalizada
- Periodontitis apical crónica
- Caries dental

Se adecua plan de tratamiento para el paciente, eliminando irritantes locales y enseñando técnica de cepillado. Se programa realizar:

I. Exodoncia de pieza dental #16 y #25 por fracturas dental ocluso palatina
II. Restauraciones de resina clase III y clase II
III. Endodoncia en pieza dental #34 y 24
IV. Perno prefabricado intrarradicular en piezas #34 y #24
V. Prótesis parcial fija anteroposterior (pilares #21, #23, #24 y pónticos #22 y #25) y corona individual en pieza dental #34 (Zirconio estratificado)
VI. Prótesis parcial removible superior Clase II de Kennedy

Se realizó toda la FASE I del tratamiento, según lo aprobado en la Junta de Diagnóstico de la Universidad de Panamá. Se tomó impresión de arcada superior e inferior con alginato (Zhermack, Hydrogum 5) y se corrió en yeso tipo III Zhermack (Elite Model), se realizó encerado diagnóstico para reemplazar piezas ausentas y se tomó impresión con silicona de condesación (Zetalabor, Zhermack). Se citó al paciente y se realizaron las preparaciones en dientes pilares (piezas dentales #22, 23, 24 y 34), siguiendo los prin-

cipios biomecánicos establecidos, utilizando las fresas del kit "Total Crown, Jota"; iniciando con las fresas de anillo azul y culminamos definiendo márgenes y detalles con anillo rojo. Se realizaron previamente los temporales con acrílico #65 (Alike); en la cita se realizó ajuste oclusal con cinta articular (Whipmix), se pulieron con discos SofLex (3M) y blanco España. Se cementaron temporalmente con policarboxilato de zinc (I-POL).

En la siguiente cita, se retiraron los temporales y se limpiaron los muñones con piedra pómez y clorhexidina. Se colocó hilo retractor 000 (Zhermack, Elite Cord) embebidos en gel de cloruro de aluminio (ViscoStat Clear – Ultradent). Se volvió a limpiar con clorhexidina y se procedió a escanear las preparaciones con el escáner MEDIT I700 (Momentum Wellness Academy)

Se escogió color, en este caso A3 (guía de color VITA CLASSIC), se tomaron fotos intraorales para informar al laboratorio (Kiss Dental Lab, Tec. Sandra Landino, Panamá) de manera detallada del caso. Se procesó la impresión digital con el sistema EXOCAD y se trabajó la zirconia. Se utilizó Zirconio Zolid HT (Amann Girrbach – 1000 MP) y se estratificó con Emax Ceram (IVOCLAR).

Se citó el paciente 7 días después de la impresión digital para la cementación definitiva de su prótesis parcial anteroposterior superior y corona individual. Realizamos prueba húmedas de las prótesis, verificando adaptación a márgenes, color y oclusión. No fue necesario realizar ningún tipo de desgaste en las coronas, puesto que el paciente se sentía cómodo al ocluir y se corroboró con cinta articular. Preparamos los muñones con piedra pómez y luego clorhexidina, colocamos aislamiento relativo y procedimos a preparar las prótesis. Utiliza-

Ilustración 7: Impresión con el escáner Mediti700 (Momentum)

Ilustración 8: Impresiones 3D (Kiss Dental Lab)

Ilustración 9: Preparaciones en modelo en 3D

Ilustración 10: Protesis superior e inferior cementadas

Ilustración 11: Prótesis en oclusión

Ilustración 12: Resultado final

mos aire abrasivo para limpiar la estructura interna de las coronas (Micro Arenador Gold Essence Dental), para luego colocar con un microaplicador silano (Silano Mais, Dentsply Sirona), grabamos con ácido ortofosfórico y procedimos a colocar Tooth Primer (Panavia V5 – Clear, Kuraray) con un microaplicador sobre los muñones y secamos durante 30 segundos (cada muñón); al interno de las prótesis procedimos a colocar el cemento (Panavia V5 – Clear, Kuraray), llevamos a boca, removimos los excesos con microaplicadores y en interproximal con hilo dental; procedimos a fotopolimerizar sobre cada muñón 30 segundos en caras libres y cara oclusal, usando la lámpara DeepCure-L 3M ESPE (Almargo, 2020). El control post cementación se realizó una semana después. El paciente se sentía satisfecho con los resultados estéticos de su prótesis.

Conclusión

El manejo de la odontología digital ayudó a acotar tiempos, desde el momento de las preparaciones de los dientes pilares hasta la cementación de las prótesis. Cabe resaltar que con el uso del escáner intraoral (Medit i700), el paciente se sintió cómodo y se tuvo la oportunidad de analizar puntos retentivos, corregir y nuevamente escanear, optimizando el tiempo del operador y del laboratorio. El uso de la tecnología mejora la atención y el desempeño clínico en nuestra facultad.

Los materiales rehabilitadores de última generación permiten tener predictibilidad en los resultados estéticos esperados por los pacientes, teniendo en cuenta sus bondades dependiendo el caso que se presente, dando la facilidad de culminar el tratamiento en menor tiempo, a diferencia de las prótesis fija metal-cerámicas.

REFERENCIAS BIBLIOGRÁFICAS

Kihara H, Hatakeyama W, Komine F, et cols. Accuracy and practicality of intraoral scanner in dentistry: A literature review. J Prosthodont Res. 2020 Apr;64(2):109-113

Alfaro, G. E., Pazos, F. E., Lazo, S. D. et cols (2014). Característica superficial del zirconio y su relación con la biocompatibilidad. Red-Dental. com.

Almagro Cruz, H. J. (2020). Revisión sistemática de protocolos de cementación en zirconio.

Villamar, J. G., Llaguno, M. R., Seixas, E. R. M., & Tamay, K. L. (2017). Importancia del Zirconio para prótesis parcial fija libre de metal. Dominio de las Ciencias, 3(3), 613-627.

Blatz MB, Alvarez M, Sawyer K, Brindis M. How to Bond Zirconia: The APC Concept. Compend Contin Educ Dent. 2016 Oct;37(9):611-617; quiz 618. PMID: 27700128.

Blatz MB, Sadan A, Kern M. Ceramic restorations. Compend Contin Educ Dent. 2004 Jun;25(6):412, 414, 416 passim. PMID: 15651232.

García-Gil I, Perez de la Calle C, Lopez-Suarez C, Pontevedra P, Suarez MJ. Comparative analysis of trueness between conventional and digital impression in dental-supported fixed dental prosthesis with vertical preparation. J Clin Exp Dent. 2020 Sep 1;12(9):e896-e901.

Lee YS, Kim SY, Oh KC, Moon HS. A Comparative Study of the Accuracy of Dental CAD Programs in Designing a Fixed Partial Denture. J Prosthodont. 2021 Jul 26. doi: 10.1111/jopr.13406. Epub ahead of print. PMID: 34310790.

Tordiglione L, De Franco M, Bosetti G. The Prosthetic Workflow in the Digital Era. Int J Dent. 2016;2016:9823025. doi: 10.1155/2016/9823025. Epub 2016 Oct 18. PMID: 27829834; PMCID: PMC5088314.

Ting-Shu S, Jian S. Intraoral Digital Impression Technique: A Review. J Prosthodont. 2015 Jun;24(4):313-21. doi: 10.1111/jopr.12218. Epub 2014 Sep 14. PMID: 25220390.

Punj A, Bompolaki D, Garaicoa J. Dental Impression Materials and Techniques. Dent Clin North Am. 2017 Oct;61(4):779-796. doi: 10.1016/j.cden.2017.06.004. PMID: 28886768.

Blatz MB, Conejo J. The Current State of Chairside Digital Dentistry and Materials. Dent Clin North Am. 2019 Apr;63(2):175-197. doi: 10.1016/j.cden.2018.11.002. PMID: 30825985.

Komine F, Blatz MB, Matsumura H. Current status of zirconia-based fixed restorations. J Oral Sci. 2010 Dec;52(4):531-9. doi: 10.2334/josnusd.52.531. PMID: 21206154.

Borda Peralta, A. M., & Mesen Peraza, M. A. Efecto de diferentes estrategias de escaneo en la precisión de escáneres intraorales en arcos completos. Universidad Javeriana.

Adam, D. A., Rotar, R. N., & Jivanescu, A. (2021). INTRAORAL SCANNING IN CR DETERMINATION. A DENTAL TECHNIQUE. Romanian Journal of Oral Rehabilitation, 13(4).

Jivănescu, A., Bara, A., Faur, A. B., & Rotar, R. N. (2021). Is There a Significant Difference in Accuracy of Four Intraoral Scanners for Short-Span Fixed Dental Prosthesis? A Comparative In Vitro Study. Applied Sciences, 11(18), 8280.

Medina-Sotomayor, P., Ordóñez, P., & Ortega, G. (2021). Accuracy of Intraoral Digital Impression Systems in Restorative Dentistry: A Review of the Literature. Odovtos-International Journal of Dental Sciences, 23(1), 64-75.

Richert, R., et cols (2017). Intraoral Scanner Technologies: A Review to Make a Successful Impression. Journal of healthcare engineering, 2017, 8427595.

EL ODONTÓLOGO

PUBLICACIÓN CIENTÍFICA OFICIAL DE LA ASOCIACIÓN ODONTOLÓGICA PANAMEÑA

Dr. Wendell González M.

Profesor Tiempo Completo

Departamento de
Odontología Restauradora

Facultad de Odontología,
Universidad de Panamá

Contacto:
wendellgonzalezm@gmail.com

Ismael A. Pitti

Estudiante de X semestre,
Doctor en Cirugía Dental
Facultad de Odontología,
Universidad de Panamá

SÍNDROME DE COMBINACIÓN:

REVISIÓN BIBLIOGRÁFICA Y REPORTE DE CASO CLÍNICO

Combination Syndrome
Bibliographic Review And Clinical Case Report
— Síndrome De Combinação:
Revisión Bibliográfica Y Reporte De Caso Clínico —

Dr. Wendell González
Est. Ismael A. Pitti

Resumen

En 1972, Ellsworth Kelly propone el nombre del "síndrome de combinación" a pacientes que padecen condiciones recurrentes de una arcada edéntula superior conjunto con una dentadura inferior desdentada en el área posterior. En este artículo de revisión bibliográfica, enumeraremos pues las manifestaciones que caracterizan a este síndrome y un reporte de caso de un paciente con las características mencionadas, incluyendo todo el procesado de la prótesis en el consultorio. Lastimosamente, esta condición es muy poco entendida y pasada por alto tanto en la literatura, como en la práctica clínica debido a su complejidad a la hora de reestablecer la funcionalidad y estética del sistema estomatognático. En un ámbito donde la tecnología avanza a pasos agigantados, olvidamos lo básico y elemental. La Odontología digital es seguramente una gran ventaja para los profesionales, sin embargo, es de suma importancia manejar los conceptos y técnicas clínicas de los pasos protésicos.

Objetivo

Reconocer los padecimientos que afectan al síndrome de combinación y a la vez, presentar el reporte del tratamiento de un caso clínico realizado completamente en el consultorio.

Metodología de Investigación
Cualitativa, exclusivamente con casos de síndrome de combinación.

Palabras clave: *síndrome de combinación, Prótesis total removible, Prótesis parcial removible, épulis fisurado, reborde flácido.*

Abstract

Ellsworth Kelly in 1972 proposed the name "combination syndrome" to patients who suffers from recurrent conditions of an edentulous upper arch with an edentulous lower dentition in the posterior area. In this review article we will list the manifestations that characterize the syndrome and a case report of a patient with the aforementioned characteristics, including all the process of the prosthesis in the office. Unfortunately, this condition is poorly understood and overlooked both in the literature and in the clinical practice due to its complexity particularly when it comes to reestablishing the functionality and aesthetics of the stomatognathic system. In an area, where technology advances by leaps and bounds, we forget the basic and elemental. Digital dentistry is surely a great advance for professionals, however, it is relevant to manage well the concepts and technics of the prosthetic steps.

Objetive:
Recognize the conditions that affect the combination syndrome and at the same time, present a clinical case report treatment carried out completely in the office.

Research methodology:
Qualitative, exclusively with cases of combination syndrome.

Key words: *combination syndrome, removable total denture, removable partial denture, épulis fissuratum, flabby ridge.*

Resumo

Em 1972, Ellsworth Kelly propôs o nome "síndrome da combinação" para pacientes que sofrem de condições recorrentes de um arco superior edêntulo junto com uma prótese inferior edêntula na área posterior. Neste artigo de revisão bibliográfica, listaremos as manifestações que caracterizam essa síndrome e um relato de caso de um paciente com as características citadas, incluindo todo o processamento da prótese no consultório. Infelizmente, essa condição é pouco compreendida e negligenciada tanto na literatura quanto na prática clínica devido à sua complexidade quando se trata de restabelecer a funcionalidade e a estética do sistema estomatognático. Em uma área onde a tecnologia avança aos trancos e barrancos, esquecemos o básico e elementar. A

Odontologia digital é seguramente uma grande vantagem para os profissionais, porém, é de extrema importância o manejo dos conceitos e técnicas clínicas das etapas protéticas.

Objetivo:
Reconhecer as condições que acometem o síndrome de combinação e, ao mesmo tempo, apresentar um caso clínico com tratamento realizado inteiramente no consultório.

Metodologia de pesquisa:
Qualitativa, exclusivamente com casos de síndrome de combinação.

Palavras-chave: *Síndrome da combinação, prótese total removível, prótese parcial removível, épulis fissuratum, crista flácida.*

Introducción

En la medida de que un paciente edéntulo no sea tratado protésicamente a tiempo, acarreará consigo una mayor cantidad de condiciones patológicas. Kelly (1972) fue el primero en designar el nombre de "síndrome de combinación"; describe ciertas manifestaciones que se repetían en un grupo de pacientes que les daba seguimiento y culpaba de éstas, a las fuerzas ejercidas por la prótesis parcial removible inferior y a la falta del sellado posterior de la prótesis superior. **1,2**

En el glosario de términos prostodónticos se define el síndrome de combinación como los rasgos característicos que ocurren cuando un maxilar superior edéntulo se opone a dientes naturales mandibulares anteriores, incluyendo la pérdida de hueso de la porción anterior del reborde alveolar, crecimiento excesivo de las tuberosidades maxilares, hiperplasia papilar de la mucosa del paladar duro, extrusión de dientes anteriores mandibulares y pérdida de hueso alveolar y altura de la cresta por debajo de las bases de la prótesis parcial removible. **5**

Antecedentes

Las manifestaciones que describe Kelly originalmente son las siguientes:

1. Pérdida de hueso de la parte anterior del reborde alveolar superior
2. Crecimiento excesivo de las tuberosidades
3. Hiperplasia papilar en el paladar duro
4. Extrusión de dientes anteroinferiores
5. Pérdida de hueso por debajo de las bases de la prótesis parcial removible. **6**

Saunders et al (1979) describen posteriormente en su publicación otras manifestaciones que incluyen:

1. Pérdida de la dimensión vertical en oclusión
2. Discrepancias en el plano oclusal
3. Reposicionamiento espacial anterior de la mandíbula
4. Pobre adaptación de la prótesis
5. Epulis fissuratum
6. Cambios periodontales. **2,7**

De acuerdo a un estudio sobre la prevalencia del síndrome publicado por Shen y Gongloff (1989) destacan que los pacientes que por lo menos mantenían en boca alguna molar mandibular, no manifestaban las características del síndrome. Esto implica, que el padecimiento clave en estos casos es la falta de soporte oclusal posterior. **1**

Una pérdida de la función del hueso esquelético nos conduce a una atrofia del hueso por falta de soporte y de los músculos adosados a ellos; los maxilares no son una excepción a esta regla. Es por esto, que deben ser tratado con al menos una prótesis total removible superior y una prótesis parcial removible clase I inferior, para aminorar la reducción en la función oclusal y estética de los maxilares. **3**

Caso Clínico

Paciente masculino de 65 años de edad acude a la consulta con una prótesis monomaxilar superior deteriorada que llevaba utilizando por más de 10 años y que desea renovarla. Presenta dientes anteroinferiores en buen estado hasta nivel de los segundos premolares. Coincide con las características del síndrome: maxilar superior edéntulo con reborde flácido, pérdida de dimensión vertical, hiperplasia de tejidos blandos en el paladar duro, extrusión de incisivos inferiores **(fig. 1,2).**

Se le toman impresiones con alginato (Hydrogum 5, Zhermack) a ambas arcadas con el fin de obtener modelos de estudio (Elite rock, Zhermack) para realizar las cubetas individuales. Se confeccionan al vacío las cubetas individuales mediante las placas acrílicas (Termo splint, Henry Schein). Son probadas en boca con los rodetes de cera con el objetivo de obtener la dimensión vertical adecuada, el registro oclusal, las medidas para la proporción ideal de los dientes protésicos y el registro del arco facial para el debido montaje en el articulador semiajustable (Artex CN, Amann Girrbach).

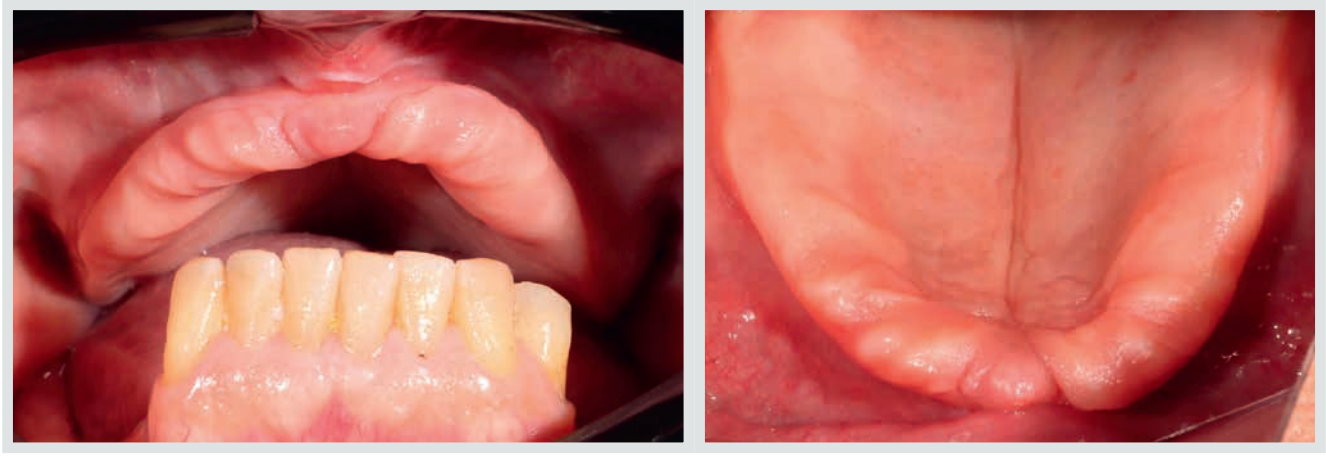

Fig. 1, 2. Fotos intraorales.

Seguidamente, en una cita posterior, realizamos la prueba de dientes (3N, 30M, color A3, Newcryl) enfilados en cera en el maxilar superior, conversado previamente con el paciente sobre las características que deseaba tener en su sonrisa y a la hora de morder los alimentos. **(fig. 4)**

En la misma sesión, tomamos la impresión funcional de los tejidos blandos con una previa asepsia de los tejidos con enjuague de clorhexidina al 0,12% (Gingival complex, Kin). Se aplica adhesivo para cubetas (VPS tray adhesive, 3M), luego, putty soft (Elite HD+, Zhermack) en el área del fondo de vestíbulo para el modelado muscular con el paciente realizando movimientos funcionales con los labios; utilizamos entonces el material de impresión mediano (hydrorise, Zhermack) tomando la impresión funcional propiamente dicha **(fig. 7).**

Fig. 3. Dientes enfilados en cera.

Fig. 4. Prueba de dientes en cera.

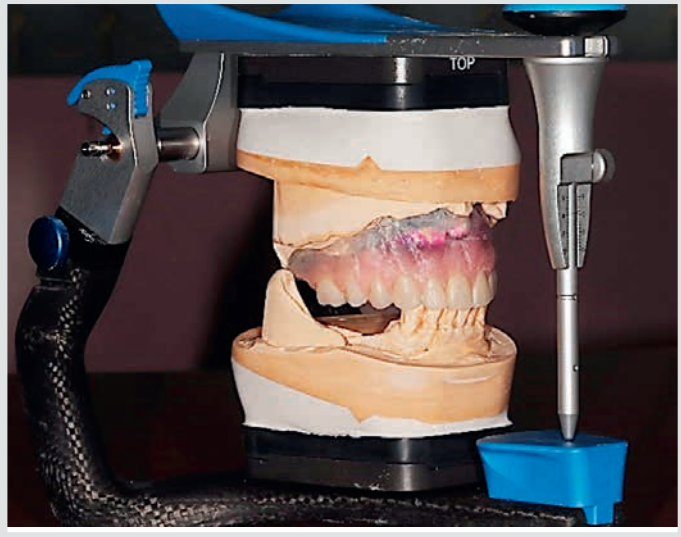

Fig. 5,6. Modelos articulados en Artex CN.

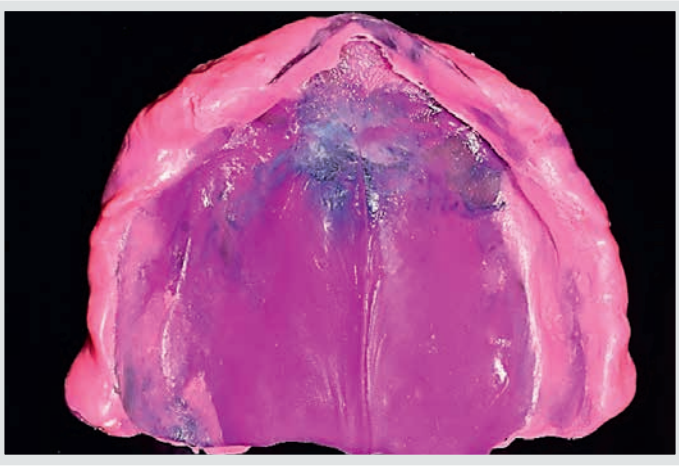

Fig. 7. Impresión funcional de los tejidos.

Fig. 8. Modelo de trabajo preparado con el sellado posterior.

Procesado

El sistema utilizado para el procesado de la prótesis es el de Anaxform de Anaxdent. Tomamos una impresión de la prótesis colocada en su modelo de trabajo (Matrix form, Anaxdent) dividida en dos partes: una parte que se adosara a la prótesis con sus dientes en cera extendiéndose hasta el fondo de vestíbulo y otra parte que sirviera de soporte para la base del modelo de trabajo hasta el fondo de vestíbulo. Todo esto, colocado sobre la mufla de metal de Anaxform **(fig. 9, 10)**. Posteriormente, se toma una impresión con el material liviano.

Con el modelo de trabajo en mano, pudimos proceder con el desmontaje de los dientes enfilados en cera. Se fueron retirando uno a uno y llevándolos por el siguiente procedimiento:

- Agua caliente: se sumergen en agua caliente para retirar todo el excedente de cera.
- Alcohol 94%: se frotan con una gasa con el objetivo de remover cualquier resto que haya quedado de cera.

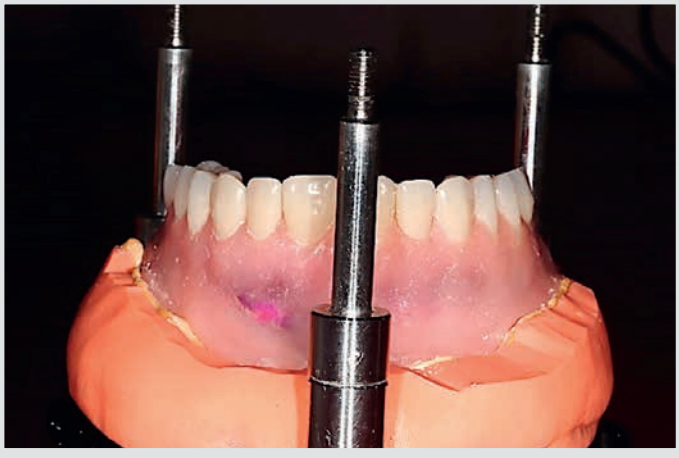

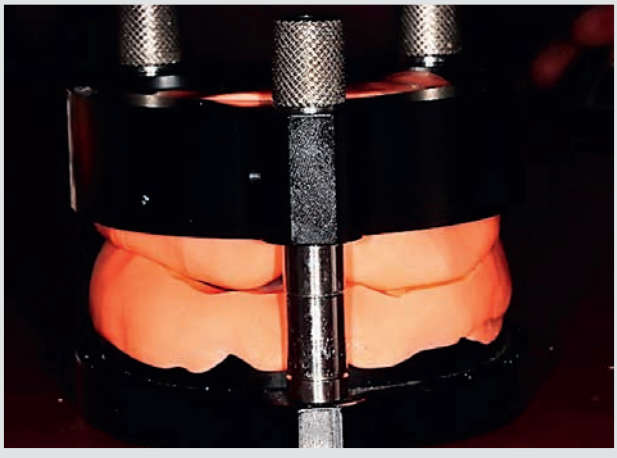

Fig. 9,10. Modelado de Matrix form sobre el modelo de trabajo en el Anaxform.

- Aire abrasivo: los dientes son tratados con partículas de óxido de aluminio en el área donde serán adheridos por el acrílico **(Fig. 10)**
- Limpieza: son lavados con agua, se secan para luego ser puestos en su lugar dentro de la impresión con Matrix form.
- Adhesivo: se aplica bonding fluid (Anaxdent) sobre las superficies que estarán en contacto directo con el acrílico **(Fig. 12).**

Es de suma importancia realizar unos orificios de bebedero en el área más distal en ambos lados del Matrix form para que pueda escurrir el sobrante de acrílico y de material de impresión liviano a la hora de inyectarlo en la mufla **(fig. 11).**

Sobre el modelo de trabajo se aplica una capa de separador y con los dientes en la impresión, iniciamos el vertido del acrílico rosado (Anaxdent) sobre ellos. Nos aseguramos que no existan burbujas y procedemos a prensar el modelo de trabajo sobre el acrílico con la ayuda de la mufla; seguidamente se introduce en el Aquapress.

Fig. 10. Aplicación del aire abrasivo sobre las superficies de los dientes.

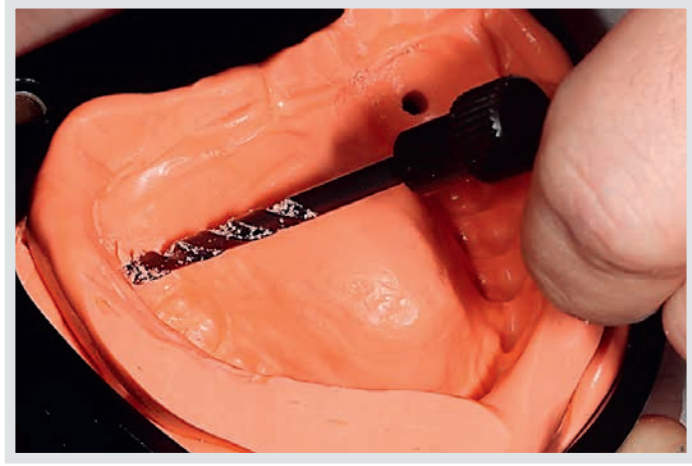

Fig. 11. Orificios de bebedero.

Fig. 12. Aplicación del adhesivo en los dientes.Fig.

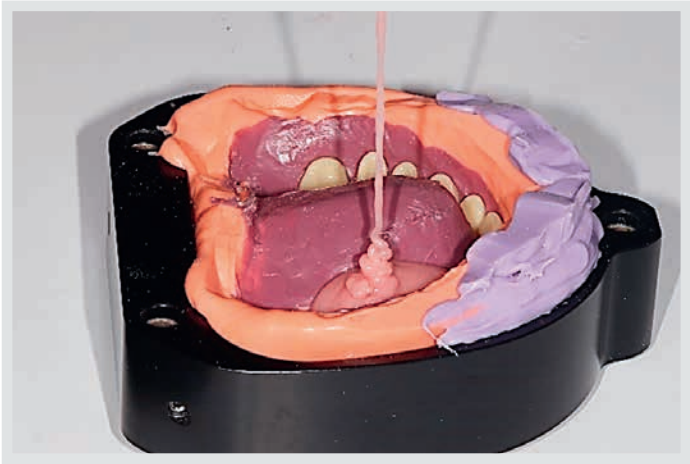

13. Vertido de acrílico rosado.



Fig. 14. Escurrido de exceso del acrílico rosado.

Fig. 15. Pulido.

Recorte y pulido

Con fresones a baja revolución se remueven los excedentes del material protésico, cuidando siempre de no rebanar la extensión que descansa en el fondo de vestíbulo. Seguidamente, se realiza el pulido con piedra pómez de grano fino y medio con ruedas de trapo.

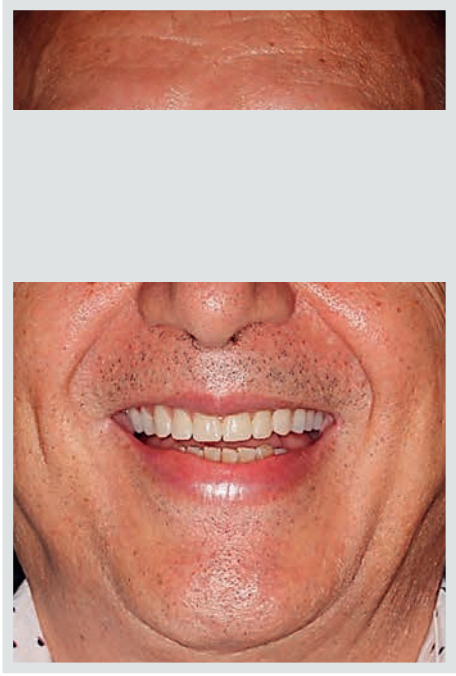

Fig. 16. Foto en sonrisa con la prótesis finalizada.

Discusión

La utilización de una prótesis total removible superior con una prótesis parcial removible inferior, es uno de los tratamientos menos invasivos, mas no el único.

Sin el control adecuado de las prótesis removibles puede acarrear a probables tratamientos más invasivos como cirugías de regularización ósea, injerto óseo y de colocación de implantes que servirán como pilares para prótesis totales superiores o parciales inferiores.

Recomendaciones

Es de vital importancia, que se dé el seguimiento apropiado a cada paciente, con el objetivo de que se puedan realizar acciones correctivas antes de llegar a perder totalmente la dentadura, reabsorberse el hueso alveolar y disminuir la tonicidad muscular.

Es imprescindible, además, mantener buena comunicación con el laboratorio y estar en la misma sintonía para una confección protésica ideal con todos sus principios.

Conclusión

No es fácil tratar estos casos de síndrome de combinación; sin embargo, al tener en mente los conceptos claros y al entender lo que desea el paciente, facilita el proceso a la hora de rehabilitar estos casos complejos.

Conflicto de intereses: sin conflicto financiero.

BIBLIOGRAFÍA

Rao S, Kumar G, Kumar M, Manoj AD, Jain M. Enigma of combination syndrome and its prosthodontics way of management: A case report. J. Int Oral Health 2011;3(2):51-56.

Nishta K. Combination syndrome. J. Indian Prosthodontic society march 2006; vol 6, issue 1:10-13.

Tolstunov L. Combination syndrome symptomatology and treatment. Compend Contin Educ Dent. 2011 Apr;32(3):62-6. PMID: 21560744.

Shanthi K, Reddi M, Raja N, Sunil M. Prosthodontic rehabilitation of a patient with combination syndrome. Indian J Dent Adv 2015; 7(1): 58-61.

The Glossary of Prosthodontic Terms. (2017). The Journal of Prosthetic Dentistry, 117(5), C1–e105.

Kelly E. Changes caused by a mandibular removable partial denture opposing a maxillary complete denture. J Prosthet Dent 1972; 27:140-50.

Saunders TR, Gillis RE Jr, Desjardins RP. The maxillary complete denture opposing the mandibular bilateral distal-extension partial denture: treatment considerations. J Prosthet Dent 1979; 41:124-8.

Palmqvist, S., Carlsson, G. E., & wall, B. (2003). The combination syndrome: A literature review. The Journal of Prosthetic Dentistry, 90(3), 270–275.

García B, León M, Cornejo M, Chamba V. Prevalencia del Síndrome de Combinación y sus Factores Asociados en la Clínica de la Facultad de Odontología de la Universidad de Cuenca, Periodo 2015 2016. Rev Med HJCA 2020; 12(1): 25-29.

De Oliveira, B. F. R., Arruda, I. S., Pereira, J. J. de N., Grangeiro, M. T. V., Bastos, P. L., & De Figueiredo, V. M. G. (2018). Reabilitação oral de paciente com síndrome da combinação: relato de caso. Revista Da Faculdade de Odontologia - UPF, 23(3), 305–309.

Schmitt, S. M. (1985). Combination syndrome: A treatment approach. The Journal of Prosthetic Dentistry, 54(5), 664–671.

Thiel, C. P., Evans, D. B., & Burnett, R. R. (1996). Combination syndrome associated with a mandibular implant-supported overdenture: A clinical report. The Journal of Prosthetic Dentistry, 75(2), 107–113.

AOP
ASOCIACIÓN ODONTOLÓGICA PANAMEÑA

Dirección: Bella Vista, Campo Alegre,
Calle Beatriz de Cabal y Ave Federico Boyd,
Edificio Torre Advanced 099, Piso 12, Oficina C-D.

Apartado Postal: 6777, Zona 5 Panamá, República de Panamá

Teléfonos: (507) 269-1603 / (507) 263-2060

Celular: 6614-4710 (Whatsapp)

www.aopan.org

La Asociación Odontológica Panameña

Es una Asociación sin fines de lucro que regula el ejercicio profesional institucional y privado mediante leyes de la República y representa los intereses de la Odontología organizada en el ámbito nacional. Fue fundada el 10 de noviembre de 1936 por ilustres Odontólogos, algunos extranjeros y es a través de su gestión que se logra la creación de la Facultad de Odontología de la Universidad de Panamá.

AOP
ASOCIACIÓN ODONTOLÓGICA PANAMEÑA

Actualmente somos 1,300 profesionales de la Odontología permitiendo que el ejercicio profesional idóneo sea solo para los ciudadanos panameños. Estamos repartidos en todo el país.

Objetivos de la AOP
Luchar por la superación de la odontología en todos sus aspectos.
Promover la salud bucodental de la comunidad.
Fomentar las relaciones profesionales y gremiales entre todos los odontólogos del país.

Dirección: Bella Vista, Campo Alegre, Calle Beatriz de Cabal y Ave Federico Boyd,

Edificio Torre Advanced 099, Piso 12, Oficina C-D.

Apartado Postal: 6777, Zona 5 Panamá, República de Panamá

Teléfonos: (507) 269-1603 / (507) 263-2060

Celular: 6614-4710 (Whatsapp)

www.aopan.org

aop@aopan.org / aodontologicap@gmail.com

http://facebook.com/asoc.panamena

@aopanama

@aopanama